This is a digital copy of a book that was preserved for generations on library shelves before it was carefully scanned by Google as part of a project to make the world's books discoverable online.

It has survived long enough for the copyright to expire and the book to enter the public domain. A public domain book is one that was never subject to copyright or whose legal copyright term has expired. Whether a book is in the public domain may vary country to country. Public domain books are our gateways to the past, representing a wealth of history, culture and knowledge that's often difficult to discover.

Marks, notations and other marginalia present in the original volume will appear in this file - a reminder of this book's long journey from the publisher to a library and finally to you.

Usage guidelines

Google is proud to partner with libraries to digitize public domain materials and make them widely accessible. Public domain books belong to the public and we are merely their custodians. Nevertheless, this work is expensive, so in order to keep providing this resource, we have taken steps to prevent abuse by commercial parties, including placing technical restrictions on automated querying.

We also ask that you:

+ *Make non-commercial use of the files* We designed Google Book Search for use by individuals, and we request that you use these files for personal, non-commercial purposes.

+ *Refrain from automated querying* Do not send automated queries of any sort to Google's system: If you are conducting research on machine translation, optical character recognition or other areas where access to a large amount of text is helpful, please contact us. We encourage the use of public domain materials for these purposes and may be able to help.

+ *Maintain attribution* The Google "watermark" you see on each file is essential for informing people about this project and helping them find additional materials through Google Book Search. Please do not remove it.

+ *Keep it legal* Whatever your use, remember that you are responsible for ensuring that what you are doing is legal. Do not assume that just because we believe a book is in the public domain for users in the United States, that the work is also in the public domain for users in other countries. Whether a book is still in copyright varies from country to country, and we can't offer guidance on whether any specific use of any specific book is allowed. Please do not assume that a book's appearance in Google Book Search means it can be used in any manner anywhere in the world. Copyright infringement liability can be quite severe.

About Google Book Search

Google's mission is to organize the world's information and to make it universally accessible and useful. Google Book Search helps readers discover the world's books while helping authors and publishers reach new audiences. You can search through the full text of this book on the web at `http://books.google.com/`

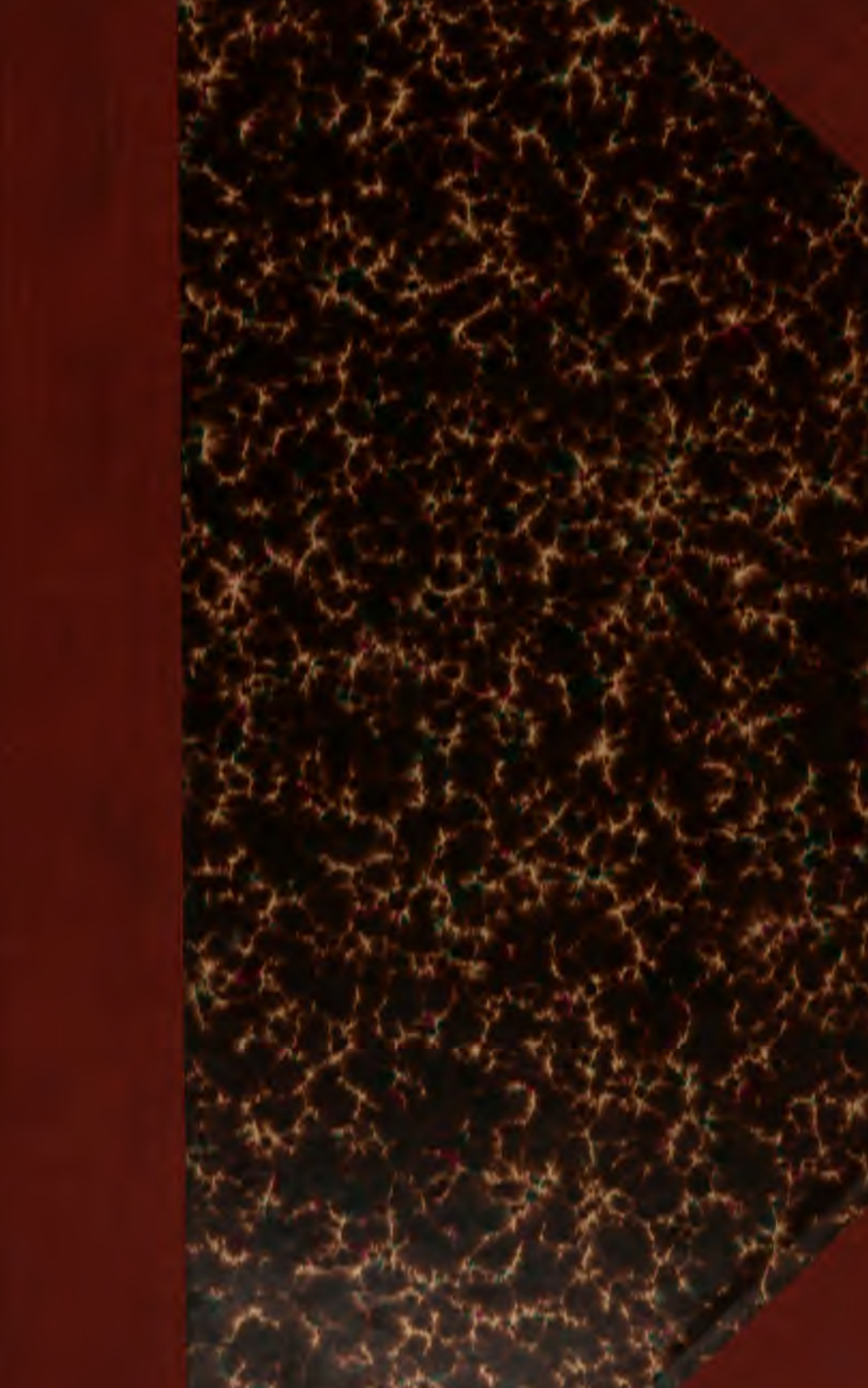

BOSTON
MEDICAL LIBRARY
8 THE FENWAY.

ARCHIV
FÜR
OHRENHEILKUNDE

BEGRÜNDET 1864
VON

DR. A. v. TRÖLTSCH
WEILAND PROF. IN WÜRZBURG.

DR. ADAM POLITZER
IN WIEN.

UND

DR. HERMANN SCHWARTZE
IN HALLE A. S.

IM VEREIN MIT

PROF. AD. FICK IN WÜRZBURG, PROF. C. HASSE IN BRESLAU, PROF. V. HENSEN IN KIEL, PROF. A. LUCAE IN BERLIN, PROF. E. MACH IN WIEN, S. R. DR. A. MAGNUS IN KÖNIGSBERG I/PR., PROF. E. ZAUFAL IN PRAG, PROF. J. KESSEL IN JENA, PROF. F. TRAUTMANN IN BERLIN, PROF. V. URBANTSCHITSCH IN WIEN, PROF. F. BEZOLD IN MÜNCHEN, PROF. K. BÜRKNER IN GÖTTINGEN, PROF. A. KUHN IN STRASSBURG, DR. E. MORPURGO IN TRIEST, DR. L. BLAU IN BERLIN, PROF. J. BÖKE IN BUDAPEST, S. R. DR. H. DENNERT IN BERLIN, PROF. G. GRADENIGO IN TURIN, PROF. J. ORNE GREEN IN BOSTON, PROF. J. HABERMANN IN GRAZ, PRIVATDOCENT UND PROF. DR. H. HESSLER IN HALLE, PRIVATDOCENT UND PROFESSOR DR. L. JACOBSON IN BERLIN, PROF. G. J. WAGENHÄUSER IN TÜBINGEN, PROF. H. WALB IN BONN, PRIVATDOCENT DR. C. GRUNERT IN HALLE A. S., PRIVATDOCENT DR. A. JANSEN IN BERLIN, PRIVATDOCENT DR. L. KATZ IN BERLIN, PROF. P. OSTMANN IN MARBURG, DR. L. STACKE, PROF. IN ERFURT, DR. O. WOLF IN FRANKFURT A. M., PROF. A. BARTH IN LEIPZIG, PROF. V. COZZOLINO IN NEAPEL, PRIVATDOC. DR. L. HAUG IN MÜNCHEN, DR. F. KRETSCHMANN IN MAGDEBURG, PRIVATDOCENT DR. E. LEUTERT IN KÖNIGSBERG.

HERAUSGEGEBEN VON

PROF. ADAM POLITZER UND PROF. H. SCHWARTZE
IN WIEN IN HALLE A. S.

UNTER VERANTWORTLICHER REDAKTION
VON H. SCHWARTZE SEIT 1873.

ACHTUNDVIERZIGSTER BAND.

Mit 6 Abbildungen im Text und 4 Tafeln.

LEIPZIG,
VERLAG VON F. C. W. VOGEL
1900.

BOSTON MEDICAL
JAN 23 1905
LIBRARY

4561

CATALOGUED
JAN 23 1905
E. H. B.

Inhalt des achtundvierzigsten Bandes.

Erstes und zweites (Doppel-) Heft

(ausgegeben am 27. December 1899).

Seite

I. Die persistente retroauriculäre Oeffnung nach Radicaloperation und plastischer Verschluss derselben. Von F. Trautmann. (Mit 3 Abbildungen im Text und Tafel I) 1

II. Ergebnisse einiger Functionsuntersuchungen bei acuten Erkrankungen des Mittelohres und des Gehörganges. Von Jörgen Möller, ehemal. Secundärarzt der oto-laryngologischen Station des Militärkrankenhauses zu Kopenhagen. (Fortsetzung aus Bd. XLVII. S. 294) 12

III. Mittelohreiterung und Hirntumor. Von Prof. Hessler (Halle a. S.) (Mit 1 Abbildung) 36

IV. Untersuchungen von Taubstummen. Von Dr. Otto Barnick, Ohrenarzt am Anna-Kinderspital und am Landes-Taubstummeninstitut zu Graz 62

V. Otitis media purulenta perforativa acuta bei Syringomyelie. Von Dr. med. Matte, Ohrenarzt in Köln a. Rh. 79

VI. Ueber chronische Eiterung der Stirnhöhlen: Diagnose und Behandlung. Zusammengestellt auf Grund der eigenen Notizen und des Berichtes im British Medical Journal, 14. October 1899 von Dr. P. Rudloff (Wiesbaden) 83

VII. Ueber erworbene Atresie und Strictur des Gehörganges und deren Behandlung. Von H. Schwartze. (Fortsetzung von Bd. XLVII. S. 71). 98

VIII. Besprechungen.

1. A. Barth, Ueber den gegenwärtigen Stand der Hals-, Nasen- und Ohrenheilkunde. (Schwartze) 112
2. Prof. L. Oppenheim, Fahrlässige Behandlung und fahrlässige Begutachtung von Ohrenkranken. Rechtsgutachten. Mit einer Einleitung über die Nothwendigkeit eines Examens über Ohrenheilkunde in der Approbationsprüfung der Aerzte von Dr. med. O. Körner (Professor in Rostock) (Grunert) 118
3. Jankau, Vademecum für Ohren-, Nasen-, Rachen- und Halsärzte 1900. (Grunert) 125
4. E. v. Bergmann, Die chirurgische Behandlung von Hirnkrankheiten. (Haug) 125
5. Danziger, Die Missbildungen des Gaumens und ihr Zusammenhang mit Nase, Auge und Ohr. (Grunert) . . 130

IX. Wissenschaftliche Rundschau. Seite

1. K. L. Schaefer, Die Bestimmung der unteren Hörgrenze. 132. — 2. Schwendt, Experimentelle Bestimmungen der Wellenlänge und Schwingungszahl höchster hörbarer Töne. 132. — 3. F. Melde, Ueber die verschiedenen Methoden der Bestimmung der Schwingungszahlen sehr hoher Töne. 132. — 4. Charles J. Koenig, Etude expérimentale des canaux-semicirculaires. 133. — 5. A. Faist, Versuche über Tonverschmelzung. 133. — 6. A. Meinong und Witasek, Zur experimentellen Bestimmung der Tonverschmelzungsgrade. 133. — 7. C. Stumpf, Neueres über Tonverschmelzung. 133. — 8. Hessler, Der Einfluss des Klimas und der Witterung auf die Entstehung, Verhütung und Heilung von Ohr-, Nasen- ud Rachenkrankheiten. 134. — 9. Badt, Zur Lehre von den Verletzungen des Processus mastoideus. 135. — 10. Bulletin de la société belge d'otologie et de laryngologie. 136. — 11. M. E. de Lavarenne, Le service d'oto-rhino-laryngologie de l'hôpital St. Antoine. 137. — 12. A. Eitelberg, Periostitis des Warzenfortsatzes bei einfachem, acuten und subacuten Mittelohrkatarrh, nebst einigen Bemerkungen über transitorische Schwerhörigkeit bei Affectionen von dem Mittelohr angrenzenden Bezirken des Hörorganes. 138. — 13. Bezold, Bemerkungen zur Gehöruntersuchung der neueintretenden Schulkinder. 138. — 14. A. Lichtwitz, Abus et dangers de la douche nasale. 138. — 15. Ludw. Jankau, Eine neue Methode der Vibrationsmassage der Nase. 138. — 16. Victor Lange, Ueber „adenoiden Habitus". 139. — 17. Köbel, Ueber Combination von Otitis media mit rhinogenem Gehirnabscess. 139. — 18. Köbel, Ueber Trommelfellverletzungen mit besonderer Berücksichtigung ihrer forensischen Bedeutung. 139. — 19. I. A. Stucky, Removal of tonsil and adenoid by fatal result. 140. — 20. Breitung, Die Bedeutung der elektrischen inneren „Trommelmassage" der Nasenschleimhaut für den praktischen Arzt und ihre Technik. 140.

Drittes und viertes (Doppel-) Heft

(ausgegeben am 15. März 1900).

X. Aus der Kgl. Universitäts-Ohrenklinik des Geh. Medicinalrathes Prof. Dr. Schwartze zu Halle a. S. Ueber das Carcinom des Gehörorganes. Von Dr. Zeroni, Assistenzarzt. (Hierzu Tafel II. III) 141

XI. Aus der Kgl. Universitäts-Ohrenklinik des Geh. Medicinalrathes Prof. Dr. Schwartze zu Halle a. S. Ein neues Instrument zur Ambossextraction vom äusseren Gehörgang aus. Von Dr. Zeroni, Assistenzarzt. (Mit 2 Abbildungen) 191

XII. Aus der Kgl. Universitäts-Ohrenklinik zu Berlin. Director Geh. Medicinalrath Prof. Dr. Lucae. Zwei Fälle von Sinusthrombose mit bindegewebiger Obliteration des Sinus sigmoideus. Von Dr. Warnecke, Assistenzarzt 197

XIII. Aus der Kgl. Universitäts-Ohrenklinik zu Berlin. Director Geh. Medicinalrath Prof. Dr. Lucae. Fin Fall von Otit. med. chron. foet. mit Cholesteatom, complicirt durch Tuberculose des Kleinhirns und Meningitis tuberculosa. Von Dr. Warnecke, Assistenzarzt 202

Seite

XIV. Aus der Ohrenabtheilung der Kgl. Universitätspoliklinik zu München (Docent Dr. Haug). Bakteriologische und klinische Untersuchungen über die genuine, acute, exsudative Mittelohrentzündung. Von Dr. M. Nadoleczny, Assistent 206

XV. Aus der Abtheilung für Ohrenkranke der Kgl. Charité in Berlin. (Dirigirender Arzt: Geh. Med.-Rath Prof. Dr. Trautmann.) Beiträge zur Pathologie und pathologischen Anatomie des Mittelohres und Labyrinthes. Alleinige Tuberculose des Mittelohres und Labyrinthes. — Extraction der ganzen Gehörknöchelchenkette im Zusammenhange (Caries der Stapesplatte. — Beginnende Verknöcherung der Membrana obturatoria stapedis. Von Dr. H. Haike. (Hierzu Tafel IV) 228

XIV. Ueber erworbene Atresie und Strictur des Gehörganges und deren Behandlung. Von H. Schwartze. (Schluss) 261

XVII. Historische Notiz über die Beziehung der Otologie zur Rhinologie. (Eine Richtigstellung.) Von Dr. K. Grunert, Privatdocent in Halle a. S. 281

XVIII. Besprechungen.

6. Prof. Gherardo Ferreri, Manuale di terapia e Medicina operatoria dell' orecchio. (Morpurgo) 285

7. Prof. Dr. E. Hitzig, Der Schwindel (Vertigo). (Panse) . 288

8. Encyclopädie der Ohrenheilkunde. Herausg. von Dr. Louis Blau. (Schwartze) 290

9. Die Krankheiten des lymphatischen Rachenringes. a) Einleitung von Dr. R. Kayser in Breslau; b) die Krankheiten der Rachentonsille von weil. Prof. Dr. S. Gottstein und Dr. R. Kayser in Breslau. (Eschweiler) . 292

XIX. Wissenschaftliche Rundschau.

21. Königsbauer, Zur Casuistik der Otitis media diabetica. 295. — 22. L. Jankau, Traumatische Ruptur des Trommelfelles. 296. — 23. Hummel, Das Verhalten des Gehörganges Fremdkörpern gegenüber und die Art von deren Entfernung aus demselben durch den praktischen Arzt. 296. — 24. Rohrer, Ueber die Pflege des Gehörorgans bei Neugeborenen und Säuglingen. 296. — 25. Rohrer, Das Verhältniss der Ohrerkrankungen zu den Augenaffectionen 296. — 26. Nathan, Die Influenza in ihren Beziehungen zum Gehörorgan. 296. — 27. Kreuzer, Zur Hutchinson'schen Trias. 296. — 28. Schaefer, Beitrag zur Casuistik der Verbrennungen des Ohres. 297. — 29. Hoffmann, Missbildungen des äusseren Ohres. 297. — 30. Ketterl, Ueber einen Fall von erworbener Atresie des einen Gehörganges sowie beider Naseneingänge, complicirt mit luetischer Sattelnase. 297. — 31. M. Lermoyez, Rhinites aiguës. Extrait du Traité des maladies de l'enfance. 297. — 32. Vogt, Die Paralyse des Nervus facialis im Anschluss an Otitis media acuta. Ein Beitrag zur Lehre von der otogenen Gesichtslähmung. 298. — 33. Halasz, Trepanirung des Warzenfortsatzes mittelst zahnärztlicher Bohrmaschine. 298. — 34. Küster, Die osteoplastische Aufmeisselung des Warzenfortsatzes. 299. — 35. Passow, Küster's osteoplastische Aufmeisselung des Warzenfortsatzes. 299. — 36. Rudolf Panse, Zu Professor Küster's osteoplastischer Aufmeisselung des Warzenfortsatzes. 300. — 37. Eschweiler, Die Fenestra cochleae bei Echidna hystrix. 300. — 38. Piffl, Otitis tuberculosa mit tumorartiger Protuberanz in die Schädelhöhle. 301. — 39. Wanner, Die Diagnose der einseitigen Taubheit. 301. — 40. Eulenstein, Die Ohrerkrankungen der Diabetiker.

Seite

302. — 41. A. Lucae, Fünf Wochen anhaltender profuser Ausfluss von Liquor cerebrospinalis ohne Hirnerscheinungen. 303. — 42. Martin, De la fréquence de l'empyème des cavités accessoires du nez (Recherches anatomo-pathologiques et cliniques). 304. — 43. Haug (München), Warzenfortsatzerkrankungen. 304. — 44. Derselbe, Warzenfortsatzoperation. 305. — 45. Umberto Calamida, Ueber die feinere Vertheilung der Nerven in den Tonsillen. 305. — 46. Derselbe, Ueber fuchsinophile Körper oder blastomycetische Gebilde in der Rachentonsille. 306. — 47. Weiss, Zur Aetiologie und Pathologie der Otitis media im Säuglingsalter. 307.

Personal- und Fachnachrichten 308

BOSTON MEDICAL
JAN 23 1905
LIBRARY.
10719

I.

Die persistente retroauriculäre Oeffnung nach Radicaloperation und plastischer Verschluss derselben.

Von

F. Trautmann.

(Mit 3 Abbildungen im Text und Tafel I.)

In meiner Arbeit „Chirurg. Anatomie des Schläfenbeins insbesondere für Radicaloperation 1898“ habe ich mich bereits für persistente retroauriculäre Oeffnung bei Radicaloperation ausgesprochen. Ich will die Gründe, die mich zu dieser Anschauung bestimmt haben, näher auseinandersetzen. Zur genaueren Beurtheilung erscheint es mir nothwendig, kurz die Methode der Radicaloperation mitzutheilen, wie wir sie jetzt gewöhnlich in Anwendung ziehen.

Wird in der Weise operirt, dass man nach beendeter Operation die Haut über der Knochenwunde hinter dem Ohr näht und die Lappen des häutigen Gehörgangs vom äusseren Gehörgang aus an die Knochenwunde antamponirt, so muss zur Epidermisirung der Knochenwunde die Tamponade mit sehr kleinen Gazestückchen unter Beleuchtung vom äusseren Gehörgang aus gemacht werden. Dies bietet grosse Schwierigkeiten nicht nur bei Kindern, sondern auch bei Erwachsenen und ist zuweilen so schmerzhaft, dass es bei Kindern, selbst wenn sie festgehalten wurden, geradezu unmöglich war und einige Mal sogar Narcose nothwendig machte. Abgesehen von dem Zeitverlust ist das Verbinden eine Qual zu nennen. Trotz grösster Sorgsamkeit und unendlicher Mühen geschieht es dann nicht selten, dass die Epidermisirung nicht in erwünschter Weise fortschreitet, dass sich Granulationen bilden, die vom äusseren Gehörgang aus schwierig zu beseitigen sind und einige Male für uns Veranlassung wurden, die per primam geheilte retroauriculäre Wunde wieder zu öffnen, und die Heilung von der hinteren Wunde aus sich vollziehen zu lassen.

Wiederholt haben wir beobachtet, dass sich die Narbe hinter dem Ohr so stark verdickte, dass ein Wulst von der Stärke eines gespaltenen kleinen Fingers hinter dem Ohr lag.

Die Unbequemlichkeit des Verbindens und den behinderten Einblick vom äusseren Gehörgang in die Tiefe hat Körner dadurch vermeiden wollen, dass er den Lappenschnitt des häutigen Gehörgangs bis in die Concha verlängerte. Siebenmann bildete einen dreieckigen Lappen aus der Concha und resecirte den Knorpel (Zeitschrift f. O., Bd. 33 S. 187). Die Oeffnung wird dadurch ziemlich gross und es lässt sich jetzt allerdings vom äusseren Gehörgang aus leichter verbinden und der Einblick in die Tiefe ist frei. Nach vollendeter Heilung ist aber das Aeussere der Ohrmuschel sehr unschön, die grosse Oeffnung des äussern Gehörgangs macht einan hässlichen Eindruck. Eitrige Perichondritis, die starke Deformität der Ohrmuschel im Gefolge hat, ist häufiger. Ich habe einen Fall gesehen, den ein anderer College operirt hatte, bei welchem Gangrän des Lappens eingetreten war, und von der Ohrmuschel stand nur noch die Umwandung, bestehend aus Tragus, Helix und Läppchen. Es war dies in der That ein sehr hässlicher Anblick. Allen diesen Unannehmlichkeiten geht man aus dem Wege durch die persistente retroauriculäre Oeffnung.

Den Hautschnitt bei der Radicaloperaiton mache ich $^3/_4$ cm vom Ansatz der Ohrmuschel entfernt, damit zum plastischen Verschluss Weichtheile an der vorderen Umrandung der persistenten Oeffnung vorhanden sind und der Schnitt bei der Plastik nicht in die Ohrmuschel selbst zu fallen braucht. Von der Infiltration der Weichtheile, eventuellem Senkungsabscess, Fisteln hängt die Länge des Schnittes oder mehrerer Incisionen ab. Nachdem die Weichtheile mit Periost abgehebelt und der Warzenfortsatz in grosser Ausdehnung frei gelegt, wird der häutige Gehörgang von der hinteren, unteren und oberen Wand des knöchernen Gehörgangs mit einem spitzen auf einer Kante gerippten Raspatorium abgelöst (Fig. 1). Die vordere Wand lassen wir unberührt. Auch in der Tiefe trennen wir mit dem Raspatorium den häutigen Gehörgang vom Knochenring. Ist der Trommelfellrest gross, so bildet das Umschneiden desselben mit einem kleinen Messerchen (Fig. 2) den Beginn der Operation. Bei der Anlage der Knochenöffnung ist Rücksicht zu nehmen, ob der Sinus vorgelagert ist oder nicht. Ist der Sinus nicht vorgelagert, so eröffnen wir zuerst das Antrum, tragen dann die

Fig. 1.

hintere Wand und das untere Blatt der oberen Gehörgangswand ab und entfernen Hammer, Ambos und Granulationen. Bei vorgelagertem Sinus tragen wir zuerst das untere Blatt der oberen Gehörgangswand ab und gehen vorsichtig unter Abmeisselung ganz dünner Lamellen nach hinten. Genaueres siehe chirurg. anatomie des Schläfenbeins, ebendaselbst betreffs Caries der Bogengänge, des Bodens der Paukenhöhle, des Tegmen antri und tympani.

Fig. 2.

Nachdem die Knochenöffnung angelegt, wird der häutige Gehörgang transplantirt. Dies ist für die persistente retroauriculäre Oeffnung von Bedeutung. Wir gebrauchen zu diesem Zwecke seit Jahren ein äusserst practisches sehr einfaches Instrument, was jeder Instrumentenmacher leicht anfertigen kann. Es ist dies ein etwas starkes metallenes Wattestäbchen (Fig. 3), das den Griff entlang mit einer Rinne versehen ist. Der Griff wird in den äusseren Gehörgang geführt, so dass das Ende in der Tiefe zu sehen und die Rinne nach hinten oben gerichtet ist. Mit der spitzen Branche der Scheere geht man die Rinne entlang und macht den Längsschnitt durch den häutigen Gehörgang so, dass der obere Lappen schmal, der untere breit wird. Der Schnitt wird 5 mm in die Concha geführt, die Haut an der Ohrmuschel vom Assistenten zurückgeschoben, damit sie nicht verletzt wird. Lässt sich die Haut nicht zurückschieben, wird sie abpräparirt. Am Ende des Schnittes, dicht am Knorpel der Concha, aber nicht durch denselben wird ein senkrechter Scheerenschnitt nach oben und unten gelegt. Auf diese Weise entstehen zwei rechteckige Lappen, der untere

Fig. 3.

Lappen wird mit einer Nadel im unteren Wundwinkel befestigt, aber nicht bis in das äusserste Ende desselben hineingezogen, damit die persistente Oeffnung nicht zu gross wird. Der obere Lappen wird antamponirt. In den oberen und unteren Wundwinkel werden je eine oder zwei Nähte gelegt. Die Wundränder der Ohrmuschel, welche wir früher sorgsam umsäumten, damit sie per primam heilten, lassen wir durch Granulationen heilen, kratzen auch in der Peripherie die Granulationen nicht mit dem scharfen Löffel ab, sondern lassen sie bindegewebig schrumpfen und sich epidermisiren. Es wird dadurch die persistente Oeffnung etwas verkleinert. Die Ränder sind vernarbt, wenn die Knochenöffnung epidermisirt ist. Die Wundränder sich aneinander legen und durch Granulationen heilen zu lassen, ist öfter nicht angängig, weil die Epidermisirung der Knochenwunde zu lange Zeit in Anspruch nimmt, und die Granulationen der Wundränder dann geschrumpft und epidermisirt sind. Die Incision des häutigen Gehörgangs bis in die Concha machen wir, um durch Tamponade den äusseren Gehörgang etwas zu erweitern, aber ohne sein Exterieur deform zu gestalten. Die Tamponade machen wir seit Jahren mit essigsaurer Thonerde-Bandgaze (Schering Chausséestr. 19) und zwar tamponiren wir von der Knochenwunde und vom äusseren Gehörgang aus, damit die Tampons möglichst fest liegen und legen auch möglichst lange Zeit einen Bindenverband an. Es scheint mir dies für zarte Epidermisirung der Labyrinthwand vortheilhaft zu sein. Wird der Verband trotz der essigsauren Thonerdegaze durchfeuchtet, dann nehmen wir einige Male 10 Proc. Xeroformgaze zum Tamponiren. Die Xeroformgaze wird durch Zersetzung des Wismuth schwarz gefärbt. Lässt die Eiterung nach, wird auch die Färbung geringer und ist dies für die Eiterung eine gute Controlle. Die Pulverbehandlung benutzen wir nur ausnahmsweise, weil durch dieselbe die Wundfläche verschmiert und der Einblick getrübt wird. Auch die Xeroformgaze hat den Uebelstand, dass sie noch viel Pulver enthält, selbst wenn sie sorgsam ausgeschüttelt wird. Wir benutzen die Pulverbehandlung bei Eczem in der Umgebung der Wunde und nehmen gewöhnlich ein Pulver aus zinci oxydat; Bismuth. subnitic. und Amylum ana. — Jodoformgaze nehmen wir zum Verbinden beinahe nicht mehr, weil man zu oft besonders bei Kindern Eczem bekommt. Wenn wir mit Jodoformgaze verbinden wollen, erkundigen wir uns vorher, ob die Betreffenden schon früher ein

Mal mit Jodoform verbunden worden sind und es vertragen haben. Auffallend war ein Eczem bei einem zwölfjährigen Mädchen, das nach Reinigung mit ganz schwacher Sublimatlösung und Alcohol behufs Operation ein ausgedehntes Eczem am Halse und auffälligerweise in beiden Handflächen bekam. Es muss betont werden, dass vorher weder innerlich noch äusserlich Jodpräparate gebraucht wurden. Die Mutter theilte aber nachträglich mit, dass das Kind nach jedem Hautreiz sehr leicht Eczem bekommt. Sie wurde eine Zeit lang mit steriler, später mit essigsaurer Thonerdegaze verbunden, gegen das Eczem wurde das oben angegebene Pulver gut vertragen.

Ist die Knochenwunde beim Verbinden sehr schmerzhaft, blasen wir einige male Orthoform auf, was die Schmerzen in den meisten Fällen mindert.

Die Epidermisirung geht langsam vor sich, wenn das Ohrenleiden schon lange Jahre bestand, die ganze Schleimhaut geschwollen und hyperämisch war und chronischer Nasenrachencatarrh besteht. Constitutionelle Krankheiten, Syphilis, Scrophulose, Tuberculose üben ebenfalls einen nachtheiligen Einfluss aus und bedürfen der allgemeinen Behandlung. Unterstützt wird die Epidermisirung durch Thiersch'sche Transplantationen. Zuweilen kommt es vor, dass die definitiv epidermisirte Knochenhöhle in der Tiefe in gleicher Weise bei acutem Nasenrachencatarrh wieder aufbricht, wie bei acuter Eiterung des Mittelohres das Trommelfell perforirt wird. Diese Oeffnungen heilen jedoch wieder leicht bei einfacher Trockenbehandlung. Am schnellsten heilen die Fälle, welche nur Caries des Hammers und Ambos und Erkrankung des Aditus, Recessus und Antrum durch Granulation zeigen ohne Complicationen und ohne constitutionelle Erkrankung. Auch Fälle von Cholesteatom ohne Complication pflegen sich schnell zu epidermisiren. Hat sich die Heilung vollständig vollzogen, so bildet sich öfter an einzelnen Stellen Epidermiswucherung. Die oberste Schicht mortificirt, unter derselben wird es feucht, die gesunde Epidermis wird erweicht und es kommt zur oberflächlichen Eiterung. Man kann dies dadurch verhindern, dass man wöchentlich ein Mal die Knochenhöhle mit folgender Salbe ganz dünn bestreicht und lose sterile Gaze einführt:

Vaselini sterilis. 25,0, post sterilisat. adde Hydrarg. präecip. albi 0,5. M. f. ungt.

Der Heilungsprocess vollzieht sich verschieden.

Ist die Paukenschleimhaut nicht geschwollen, so überzieht sich dieselbe bei der Heilung mit einer zarten Epidermis und man sieht die einzelnen Theile der Labyrinthwand durchscheinen. Man sieht den horizontalen Bogengang, das Promontorium, das runde Fenster. Auffallend selten sieht man nach geheilter Radicaloperation das Köpfchen vom Steigbügel mit dem Beginne der Schenkel und der Stapediussehne. Ich habe dies in einer sehr grossen Reihe geheilter Fälle nur drei mal gesehen und einmal die Nische des ovalen Fensters ohne das Köpfchen vom Steigbügel. Wahrscheinlich wird durch Epidermis die Nische verdeckt, die ja beim Erwachsenen ziemlich tief ist und das Köpfchen vom Steigbügel fast vollständig umschliesst. Die geschilderte Epidermisirung dürfte nicht vortheilhaft auf die Beweglichkeit des Steigbügels im ovalen Fenster wirken.

Ist die Paukenschleimhaut geschwollen, so bleibt sie auch nach vollendeter Heilung bindegewebig verdickt. In Folge dessen sieht man die einzelnen Labyrinththeile nicht durchscheinen. Es bleibt auch öfter eine kleine Stelle offen, die mit der Tuba communicirt. Diese Stelle braucht nicht gegenüber von Ostium tymp. tubae zu liegen; sie liegt meist im hinteren unteren Quadranten, ist gewöhnlich von der Grösse eines kleinen Stecknadelknopfes, zuweilen von der Grösse einer Linse und nicht selten durch einen Bindegewebsstreifen in zwei Theile getheilt. Schleimig-eitrige Absonderung ist vorhanden, wenn acuter Nasenrachencatarrh eintritt. Galvanocaustisches Aetzen und feste Tamponade, welche die Ränder der Oeffnung fest an die Labyrinthwand drückt, führt schliesslich doch zur Heilung. Durch galvanocaustisches Aetzen des Ostium pharyngeum tubae nach beendigter Operation haben wir diesen Uebelstand nicht vermeiden können.

Zuweilen bildet sich eine Membran, die das Aussehen hat, wie ein neues Trommelfell. Dieselbe zieht von der hinteren Peripherie zur Promontorialwand und überbrückt die Unebenheiten. Sie ist sehr zart und transparent. Da die hintere Wand mit dem Trommelfell entfernt wird, so geht die Bildung dieser Membran nicht vom Trommelfellrest aus, sondern ist eine neu gebildete Bindegewebsmembran.

In der Tiefe, besonders in der Gegend des Aditus und Recessus bilden sich leicht wuchernde Granulationen und hindern die Epidermisirung. Bleiben die Kranken unter solchen

Umständen aus der Behandlung fort und werden die Granulationen nicht entfernt und zweckentsprechend behandelt, so kann sich die Tiefe der Knochenwunde mit Granulationen ausfüllen, die Granulationen können sich bindegewebig organisiren, mit fester Epidermis überziehen und es ist scheinbar Heilung eingetreten. Hinter den Granulationen besteht die Eiterung fort, und um diese Retention zu heben, müssen die Granulationen entfernt und Sorge getragen werden, dass sie nicht recidiviren. Dass die Granulationen auch die Hörfähigkeit in hohem Grade beeinträchtigen, liegt auf der Hand, da sie den Steigbügel vollständig verdecken.

Durch die Tamponade wird der Knochenkanal und der äussere Gehörgang besonders zur Zeit, wenn die Epidermisirung fast vollendet ist, etwas erweitert. Ist vollständige Heilung eingetreten und man lässt die Tamponade fort, verengt sich die Knochenhöhle wieder etwas, dasselbe ist der Fall bei der Hautöffnung. Auch diese wird durch die Tamponade etwas erweitert, und wird nach vollendeter Heilung die Tamponade fortgelassen, so zieht sich die Haut über der Knochenöffnung wieder etwas zusammen; in einzelnen Ausnahmefällen nach längerer Zeit so bedeutend, dass nur noch eine linsengrosse Oeffnung bleibt.

Die retroauriculäre Oeffnung war in den früheren Jahren grösser, weil der transplantirte Gehörgangslappen sehr weit nach unten in den Wundwinkel eingenäht und die Wundränder der Ohrmuschel umsäumt wurden, damit sie per primam heilten. In späterer Zeit wurde der Gehörgangslappen nur mit einer Naht befestigt und nicht so tief herabgezogen. Nach vollendeter Heilung hat die retroauriculäre Oeffnung folgende Maasse ergeben:

Bei Kindern bis zum 14. Jahre ist die Tiefe durchschnittlich $2^1/_4$ bis 3 cm; bei Erwachsenen $3^1/_2$ cm bis $3^3/_4$ cm. In einem Falle betrug die Tiefe sogar 4 cm. — Bei doppelseitiger Radicaloperation ist die Tiefe der Knochenwunde auf beiden Seiten verschieden und schwankt um $^1/_2$ bis $^3/_4$ cm; bald ist sie rechts, bald links tiefer.

Längs- und Quer-Durchmesser der retroauriculären Oeffnung sind bei Kindern und Erwachsenen fast gleich und betragen 1 cm bis 1,5 cm. (Auf Tafel I Fig. 4.)

Die Frage, ob und wann die retroauriculäre Oeffnung plastisch geschlossen werden soll, hängt in erster Linie vom Kranken, zweitens vom Krankheits-

process, der Veranlassung zur Operation war, drittens vom Heilungsprocess ab.

Die verhältnissmässig lange Behandlungszeit bis zur definitiven Heilung lässt die meisten Kranken sich schwer zu einer zweiten Operation entschliessen, auch wenn man ihnen auseinandersetzt, dass diese nur kurze Zeit in Anspruch nimmt. Da die Kranken sich nach der Radicaloperation auffallend wohler fühlen, so sind sie mit dem Erfolg vollständig zufrieden und legen der persistenten Oeffnung hinter dem Ohr keine grosse Bedeutung bei, die Männer entschliessen sich schwerer, als das weibliche Geschlecht. Bei letzterem spielt die Eitelkeit eine grosse Rolle. Der Verschluss der persistenten Oeffnung darf nicht eher unternommen werden, bevor nicht definitive Heilung eingetreten ist. Zweckmässig ist es, noch einige Monate nach der definitiven Heilung zu warten, damit die Haut in der Umgebung der Oeffnung etwas beweglicher wird und man sich überzeugt, dass die definitive Heilung eine dauernde ist. Ist Cholesteatom die Ursache zur Operation gewesen, würde es gerathen erscheinen, die persistente Oeffnung nicht zu verschliessen. Drängt der Kranke zur Operation, so ist jedenfalls mindestens ein Jahr zur Beobachtung zu empfehlen, ehe der Verschluss unternommen wird.

Operation.

Die von v. Mosetig-Moorhof (Monatsschrift f. O. 1899 Nr 1) empfohlene Methode haben wir nicht in Anwendung gezogen. Er bildet einen Hautlappen am unteren Rande der persistenten Oeffnung, schlägt ihn um und befestigt ihn durch Naht in dem falzartig wund gemachten Rand der persistenten Oeffnung. Die Epidermisfläche kommt nach der inneren Seite zu liegen, die äussere Wundfläche epidermisirt sich von selbst. Die durch Entnahme des Lappens entstandene Oeffnung wird linear genäht.

Wir haben den Verschluss nach der von Passow (Zeitschrift f. O. Bd. XXXII, S. 224) angegebenen Methode gemacht. Bei dieser Methode wird die Ohrmuschel etwas nach hinten gezogen und bekommt eine gute Stellung, die Narbe hinter dem Ohr ist infolge dessen nicht zu sehen.

Wir haben die Operation von April 98 bis April 99 23 Mal gemacht; sie ist stets per primam geheilt. Da ich kleine Modificationen bei der Operation gemacht habe, will ich sie kurz beschreiben.

Wir operiren in Chloroformnarcose. Nachdem mit Vorsicht gereinigt und möglichst steril gemacht ohne Verletzung des epidermoidalen Ueberzugs, führen wir in die Tiefe der Knochenhöhle einen Gazestreifen, damit das Blut nicht in die Tiefe der Höhle fliesst. In die Mitte des oberen und unteren Randes machen wir eine 4 mm lange Längsincision, die 2 mm in den Wundtrichter geht (Fig. 5 auf Tafel I), dann in der hinteren und vorderen Peripherie eine Incision, welche in der oberen

Längsincision beginnt, in der unteren endet und in der Mitte 4 mm vom Rande entfernt ist. Die Incisionen müssen durch das Periost gehen; in der vorderen Pheripherie bis zum Perichondrium. In der hinteren Peripherie wird der Lappen nach dem Wundtrichter zu mit dem Raspatorium abgehebelt, in der vorderen Peripherie mit dem Messer abpräparirt, die Weichtheile auf dem Warzenfortsatz müssen in der hinteren Peripherie ebenfalls abgehebelt werden, damit die Haut beim Zunähen folgt. Dann wird der vordere und hintere Lappen umgeschlagen und isolirt in den vorderen und hinteren Lappen im Längsdurchmesser zwei Mal die Nadel durchgeführt (Fig. 6), so dass je 4 Fäden im vorderen und hinteren Lappen sich befinden; 1 und 2 ist der erste Faden, 3 und 4 der zweite Faden. In der Längsrichtung lässt sich mit einer einfachen, leicht gebogenen Nadel nähen, während in der Horizontalebene von einer Seite zur anderen das Nähen nur mit sehr kleinen, stark gebogenen Nadeln möglich ist. Aus diesem Grunde hat Passow auch eine besondere Nadel angegeben. Wir benutzen diese Nadel nicht mehr, da das Aufsuchen des Fadenendes zuweilen unbequem ist. Wenn die Fäden durchgeführt sind, wie ich oben angegeben, werden die Fäden Nr. 2 von Assistenten festgehalten und die Fäden Nr. 1 geknotet; die Wundflächen legen sich gut aneinander; jetzt werden die Fäden Nr. 2 geknotet; dann werden die Fäden Nr. 4 gehalten und Nr. 3 geknotet, zuletzt Nr. 4 geknotet. (Fig. 6 auf Tafel I.) Diese Fäden sind Catgut. Zum Schluss wird die Haut über diese Wundfläche mit Seide genäht. (Fig. 7 auf Tafel I.) Die in die Tiefe eingeführte Gaze wird vom äusseren Gehörgang aus entfernt und durch neue ersetzt. Dann wird ein aseptischer Bindenverband angelegt, der fünf Tage liegen bleibt. Beim Verbandwechsel ist die in den äusseren Gehörgang eingeführte Gaze gewöhnlich durch serösblutige Absonderung etwas feucht; die Hautwunde ist in allen Fällen per primam geheilt. Die nächsten Verbände lassen wir gewöhnlich 2 Tage liegen; in 8 bis 14 Tagen ist auch die Gaze im äusseren Gehörgang absolut trocken und der Verschluss definitiv vernarbt. Die von Zeit zu Zeit vorgenommene Controlle hat ergeben, dass der Verschluss ein dauernd guter bleibt, durch Retraction der Ohrmuschel der Eingang zum äusseren Gehörgang noch etwas weiter wird, die Uebersicht in der Tiefe eine gute ist und das Aeussere nichts zu wünschen übrig lässt. Die Narbe ist glatt. (Fig. 8 auf Tafel I.)

Die Hörfähigkeit

ist in allen Fällen nach geheilter Radicaloperation herabgesetzt, in den meisten hochgradig. Um ein sicheres Urtheil über den Effect der Operation auf die Function zu haben, ist es nothwendig, vor der Operation und nach vollendeter Heilung genau die Hörfähigkeit mit der continuirlichen Tonreihe nach Bezold und der Sprache nach den Angaben von O. Wolf (Zeitschrift

f. O. Bd. 34 S. 306) zu prüfen. Bis jetzt ist die Prüfung der Function auf der Ohrenabtheilung der Charité nicht in allen Fällen in dieser genauen Weise durchgeführt worden. Die von Stabsarzt Dr. Stenger aufgestellte Statistik von 71 Radicaloperirten meiner Abtheilung (April 98 bis April 99) ergiebt nur ein Resultat über die Hörfähigkeit für Flüsterzahlen vor und nach der Operation. Es giebt dies aber immerhin einen werthvollen Anhaltspunkt.

In 24 Fällen zeigte sich keine Aenderung.
In 2 Fällen war keine Hörprüfung anzustellen.
In 25 Fällen trat Besserung ein.
In 20 Fällen trat Verschlechterung ein.

Die Besserung stieg im besten Falle von 10 cm auf 5 m (es ist dies der Fall, der weiter unten angeführt, 40 v. D. durch Luft hörte); im geringsten von 0 cm auf 5 cm. In einem Falle trat Verschlechterung von 2 m auf 1/2 m ein.

Ich habe in 40 Fällen geheilter Radicaloperationen die Function mit der constinuirlichen Tonreihe und der Sprache nach den Angaben von O. Wolf geprüft und hat sich Folgendes ergeben:

Als untere Tongrenze wurden 40 v. D. durch Luft nur in einem einzigen Falle, 60 v. D. durch Luft in 4 Fällen, 90 v. D. durch Luft ebenfalls in 4 Fällen festgestellt. Ein Fall hörte 110 v. D., die grösste Mehrzahl nur 160 v. D., einige sogar nur 256 und 440. Von der unteren Tongrenze nach oben wurden in allen Fällen alle Töne bis zum höchsten der Galtonpfeife durch Luft gehört, nach unten nur durch Knochen, aber sehr deutlich.

Die Perceptionsdauer war um so besser, je tiefer die untere Tongrenze war. Bei 40 v. D. war die Perceptionsdauer 29 Secunden (normal 32), bei 60 und 90 v. D. = 20 Secunden; wenn 90 v. D. nicht gehört wurden, zwischen 13—20 Secunden.

Je tiefer die untere Tongrenze, um so besser war auch die Hörfähigkeit für die Sprache.

Bei 40 v. d wurde gehört:

Flüsterzahlen 1/2 Meter
geflüstert O und U 1/4 Meter aber verwechselt
geflüstert B K F T R 1/4 Meter
leichte mittellaute Conversation 5 Meter
schwere mittellaute Conversation 1 Meter
(Worte darunter mit O, U, R)
z. B. Im dunkeln Grunewald fuhr ich in der Kutsche mit meinem Onkel.

Bei 60 v. d:

B K F T R flüsternd 1/4 Meter
O und U flüsternd ins Ohr verwechselt
leichte mittellaute Conversation mit schweren Worten 1 Met.
mit leichten Worten 1 1/2 Meter
im Flüsterton leichte Conversation 1/4 Meter.

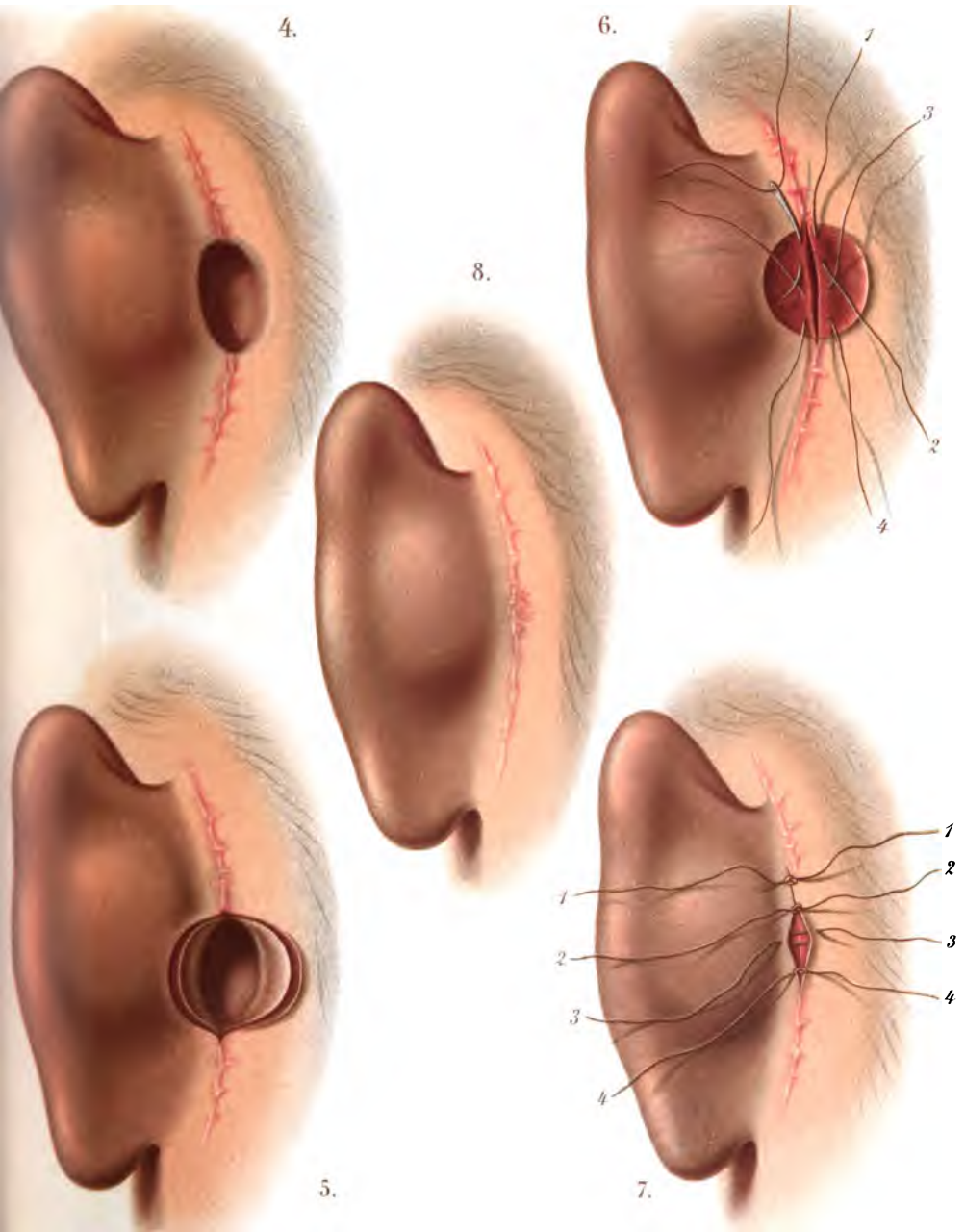

Grautmann.

Verlag von F.C.W.Vogel in Leipzig.

Lith. Anstalt v. E. A. Funke, Leipzig.

Bei 90 v. d:
leichte Flüsterworte ins Ohr
O und U flüsternd ins Ohr verwechselt
Worte mit O und U flüsternd nicht gehört
B K F T R flüsternd ins Ohr
mittellaute leichte Conversation 1/4 Meter
mittellaute Conversation mit O, U Worten ins Ohr verwechselt.

Bei 110 v. d:
B K F T R flüsternd ins Ohr
O und U flüsternd ins Ohr nicht gehört
leichte Worte geflüstert ins Ohr unsicher.

Bei 150 v. d:
leichte Flüsterworte ins Ohr nicht gehört
Flüsterzahlen ins Ohr
O und U geflüstert nicht gehört
B F T K R geflüstert unsicher ins Ohr
Mittellaute leichte Conversation 1/4 Meter.

Bei 256 v. d:
Flüsterzahlen unsicher ins Ohr
O und U flüsternd nicht gehört
B F T K R flüsternd nicht gehört.

Bei 440:
wurde flüsternd nichts percipirt, nur mittellaute leichte Worte 1/2 Meter.

Je besser die Hörfähigkeit war, um so zarter war der epidermoidale Ueberzug und in den Fällen, welche am besten hörten, war auch der Steigbügel zu sehen. Es ist jedoch nicht ausgeschlossen, dass trotz des zarten epidermoidalen Ueberzuges Fixation des Steigbügels im ovalen Fenster stattfinden kann. Im Laufe der Zeit wird der epidermoidale Ueberzug zuweilen zarter und damit auch die Hörfähigkeit besser, wie wir durch wiederholte Controlle in einigen Fällen festgestellt haben. Ob die Thiersch'schen Transplantationen, das Einlegen von grösseren Hautlappen nach Passow und Denker die Function beeinträchtigen, muss durch Hörversuche vor und nach der Operation festgestellt werden. Die Function nach der Heilung durch äussere Mittel zu bessern, scheint ganz aussichtslos. Jeder Reiz zerstört eventuell die Epidermis, ruft neue Entzündung und grössere Fixation des Steigbügels hervor. Am praktischsten finde ich das leichte Einstreichen von schwacher weisser Präcipitatsalbe. Hörübungen hat ein auf meiner Abtheilung beschäftigter Arzt ohne jeden Erfolg gemacht. Ob die Radicaloperation mit Erhaltung von Hammer und Ambos in geeigneten Fällen bessere Resultate für die Erhaltung der Function liefert, müssen weitere Erfahrungen lehren, die Zahl der operiren Fälle nach dieser Richtung ist noch zu gering.

II.

Ergebnisse einiger Funktionsuntersuchungen bei acuten Erkrankungen des Mittelohres und des Gehörganges.

Von

Jörgen Möller,

ehemal. Secundärarzt der oto-laryngologischen Station des Militärkrankenhauses zu Kopenhagen.

(Fortsetzung aus Bd. XLVII, S. 294.)

Besprochen muss noch der Umstand werden, dass nicht immer gleich im Anfange der Krankheit die Funktionsprüfung eine beträchtliche Verminderung des Hörvermögens zeigt, selbst wenn der Trommelfellbefund ein verhältnissmässig schweres Leiden andeutet; so im Falle 12, wo recht bedeutende Injection und Vorwölbung des Trommelfelles vorhanden waren, wo aber, indem schon die objectiven Symptome des Katarrhes sich grösstentheils verloren, erst bei der zweiten Untersuchung eine bedeutendere Verminderung des Hörvermögens gefunden wurde. Ferner in dem Falle 15, wo während des Krankheitsverlaufes eine rechtsseitige Mittelohreiterung auftritt, zeigt erst nach dem Aufhören der Eiterung und Heilung des Defectes die Funktionsuntersuchung eine deutliche Verminderung des Hörvermögens. Auch im Falle 16, wo eine rechtsseitige Tubenocclusion vorhanden war, zeigt sich die Herabsetzung des Hörvermögens erst deutlich bei der zweiten Untersuchung, wo schon das Trommelfell weniger eingesenkt war.

Es folgen die Krankengeschichten in kurzem Auszuge:

I. 21. Infant.-Bataill., 2. Comp., Nr. 492. 20jähriger Bäcker. Aufgenommen 9. November 1898. Entlassen 20. November 1898.

Im vorigen Monat während des Cantonnirens erkältet. Vor 10 Tagen auf beiden Ohren schwerhörig und gleichzeitig subjective Gehörsempfindungen, namentlich aus hohen, klingenden Tönen bestehend.

Rechtes Ohr: Hammergriff ein- und aufwärts gezogen; Trommelfell eingesenkt[1]), mit natürlichem Glanze, nicht injicirt. Der Lichtkegel in der Mitte etwas verschmälert.

Linkes Ohr: Aehnliche Verhältnisse.

1) Ich brauche das Wort „eingesenkt" statt dem gewöhnlichen „eingezogen", weil doch in den meisten Fällen nicht von einem „Ziehen" die Rede ist; jedenfalls sagt das Wort „eingesenkt" nichts von dem Mechanismus, durch welchen die abnorme Stellung zu Stande gekommen ist.

12. November: Hörvermögen beträchtlich verbessert. Die Luftdouche erreicht nur momentweise das Mittelohr.

15. November: Giebt an, mit dem rechten Ohr völlig gut zu hören, auf dem linken aber noch etwas schwerhörig zu sein. Trommelfellbefund unverändert.

19. November: Giebt an, mit beiden Ohren völlig gut zu hören. Trommelfellbefund im Wesentlichen unverändert.

Ia. Derselbe Patient. Aufgenommen 13. Februar 1899. Entlassen 19. Februar 1899.

Vor 3 Tagen Schmerzen im linken Ohre von einiger Schwerhörigkeit und Ohrensausen begleitet. Die Schmerzen später aufgehört.

Linkes Ohr: Hammergriff etwas ein- und aufwärts gezogen. Recht bedeutende Injection der Membrana flaccida und dem Hammergriffe entlang. Der Glanz natürlich. Lichtkegel stark verschmälert.

Rechtes Ohr: Hammergriff etwas ein- und aufwärts gezogen. Trommelfell eingesenkt, mit natürlichem Glanze. Lichtkegel getheilt. Keine Injection.

18. Februar: Giebt an, völlig gut zu hören.

Linkes Ohr: Injection abgenommen, übrigens unverändert.

II. 3. Artill.-Bataill., 9. Comp., Nr. 812. 20jähriger Maschinenarbeiter. Aufgenommen 12. November 1898. Entlassen 17. December 1898.

Vor 8 Tagen im Anschluss an eine Erkältung allmählich zunehmende Schwerhörigkeit am linken Ohre. Keine Schmerzen oder subjective Gehörsempfindungen.

Rechtes Ohr: Hammergriff stark ein- und aufwärts gezogen. Trommelfell stark eingesenkt. Der Glanz natürlich. Lichtkegel getheilt.

Linkes Ohr: Aehnliche Verhältnisse.

19. November: Hört bedeutend besser.

20. November: Eine Angina vorhanden. Schwellung und Röthe, namentlich der linken Seite des Pharynx. Schwerhörigkeit am linken Ohre zugenommen.

26. November: Angina zum grössten Theile abgelaufen. Giebt an, mit dem rechten Ohre gut zu hören, auf dem linken aber noch etwas schwerhörig zu sein.

5. December: Seit gestern Schmerzen im linken Ohre.

Linkes Ohr: Membr. flaccida und hinterer Theil des Trommelfells geschwollen und geröthet; die Contouren des Hammergriffs schwach hervortretend.

7. December: Gestern Abend starke Schmerzen. Schwellung zugenommen, weshalb Incisio membranae tympani vorgenommen wurde.

Linkes Ohr: Hintergrund ohne Kennzeichen, abgeflächt, bleich, von serösem Exsudate verdeckt.

11. December. Linkes Ohr: Trommelfell trocken; Incision geheilt. Unbeträchtliche Schwellung und Röthe.

16. December: Giebt an, völlig gut zu hören.

Linkes Ohr: Unbeträchtliche Injection. Trommelfell etwas eingesenkt, gerunzelt, mit breitem, unregelmässigem Reflexe. An der Incisionsstelle eine kleine Verdickung.

Rechtes Ohr: Hammergriff ein- und aufwärts gezogen, Lichtkegel getheilt. Trommelfell übrigens natürlich, mit normalem Glanze.

Bei der vierten Untersuchung wurde die Hörweite für Flüsterstimme nicht geprüft, weil der Patient in den vorangehenden Tagen an einer Angina gelitten und das Local, in welchem ich diese Prüfung gewöhnlich vornahm, in einem anderen Gebäude liegt, so dass man den Patienten der Einwirkung der kalten Luft hätte aussetzen müssen.

III. 4. Artill.-Abtheil., 12. Batterie, Nr. 218. 22jähriger Wagenmacher. Aufgenommen 12. November 1898. Entlassen 7. December 1898.

Vor 4 Tagen einen Schlag auf das linke Ohr, danach starkes Ohrensausen und einige Schwerhörigkeit. In den ersten Tagen auch auf dem rechten Ohre etwas Sausen.

Linkes Ohr: Trommelfell ein wenig matt; im vorderen oberen Quadranten eine kleine Kalkablagerung. Vom Umbo nach unten streckt sich ein keilförmiger Defect, dessen Ränder sich deutlich vom Hintergrunde abheben und

durch Injectionsstreifen markirt sind; dem Hammergriffe entlang auch einige Injection.

Rechtes Ohr: Trommelfell etwas matt, nach vorn etwas eingesenkt.

30. November. Linkes Ohr: Der Defect deutlich verkleinert.

2. December. Linkes Ohr: Perforation geheilt.

6. December: Hörvermögen bedeutend verbessert.

Linkes Ohr: Eine leicht verdickte Stelle des Trommelfells giebt den Sitz der Ruptur an; sie ist nach vorn und hinten von einem Injectionsstreifen begrenzt. Der ganze untere Theil des Trommelfells etwas eingesenkt mit ein Paar unregelmässigen Reflexen. Das Trommelfell scheint bei Untersuchung mit Siegle'schem Trichter unbeweglich.

IV. 2. Artill.-Abtheil., 6. Batterie, Nr. 12. 23jähriger Verwalter. Aufgenommen 21. November 1898. Entlassen 27. November 1898.

Während seiner ganzen Dienstzeit (seit Mitte October) erkältet. Vor 14 Tagen allmählich zunehmende Schwerhörigkeit des rechten Ohres; keine Schmerzen oder subjective Gehörsempfindungen. Vorgestern poliklinisch behandelt; es fand sich damals eine erbsengrosse Bulla am oberen hinteren Quadranten des Trommelfells, dessen übriger Theil injicirt war; vom Hammergriffe nur die obere Hälfte sichtbar; dieselbe zeigte sich etwas eingezogen und injicirt. Nach Punktur mit Entleerung einiger seröser Flüssigkeit klappte die Bulla zusammen und der obere hintere Quadrant zeigte sich etwas eingesenkt.

21. November. Rechtes Ohr: Hammergriff stark ein- und aufwärts gezogen. Hinterer oberer Quadrant stark eingesenkt, anscheinend etwas atrophisch; unter der Plica posterior schimmert die Artic. incudo-stapedia durch; vor derselben eine kleine Ecchymose. Im unteren Theile des Trommelfells eine streifenförmige, querlaufende Blutaustretung. Lichtkegel natürlich geformt, aber ein wenig körnig. Im oberen vorderen Quadranten eine kleine Kalkablagerung. Proc. brevis stark hervorspringend; um diesen herum und über die Membr. flaccida sich ausbreitend einige Injection.

Linkes Ohr: Hammergriff etwas ein- und aufwärts gezogen. Trommelfell etwas grau und matt, Lichtkegel verkürzt, ein wenig körnig; im oberen vorderen Quadranten eine kleine Kalkablagerung.

24. November: Vorgestern plötzliche Besserung des Gehörs, nachdem er einen Knall empfunden. Giebt jetzt an, völlig gut zu hören.

26. November. Rechtes Ohr: Die Ecchymosen etwas dunkler, ein wenig verkleinert. Unbeträchtliche Injection dem Hammergriffe entlang. Einsenkung umrändert.

Linkes Ohr: Unverändert.

V. Handwerkercorps der Marine, 4. Abtheil., Nr. 4. 20jähriger Maschinenélève. Aufgenommen 13. December 1898. Entlassen 23. December 1898.

Vor 8 Tagen einige Schmerzen im linken Ohre. Seit dem 7. November poliklinisch behandelt wegen einer diffusen Otitis externa. In den letzten Tagen ein grösserer Furunkel entstanden nebst einiger Injection des Trommelfells.

Linkes Ohr: Gehörgang mit dick fliessendem, geruchlosem Eiter nebst abgelösten Epidermismassen gefüllt. Die Wände geschwollen und roth; Boden nicht sichtbar.

Rechtes Ohr: Hammergriff etwas ein- und aufwärts gezogen. Unbeträchtliche Injection.

15. December. Linkes Ohr: Schwellung etwas abgenommen. Keine Eitersekretion.

18. December. Linkes Ohr: Schwellung gut abgenommen. In der Tiefe etwas abgelöstes Epithel, doch sieht man etwas von dem schwach rothen Trommelfelle.

22. December. Linkes Ohr: Im Boden noch Epidermisschuppen; Trommelfell scheint nicht geschwollen.

VI. 4. Artill.-Abtheil., 12. Batterie, Nr. 210.

15. December: Poliklinisch behandelt. 3 Tage schwerhörig.

Rechtes Ohr: Trommelfell etwas eingesenkt und matt. Lichtkegel etwas verkleinert.

Linkes Ohr: Cerumen; nach Entfernung desselben ein wenig Injection dem Hammergriffe entlang. Trommelfell matt, ohne Lichtreflex, etwas eingesenkt.

VII. Unterofficierschule der Marine, Nr. 44. 18jähriger Elève. Aufgenommen 16. December 1898. Entlassen 17. Januar 1899.

In der letzten Zeit etwas Schnupfen. Heute Nacht starke Schmerzen im linken Ohre und einige Sekretion. Jetzt keine Schmerzen, aber Ohrensausen, keine Schwerhörigkeit.

Linkes Ohr: Im Gehörgange ein wenig Cerumen mit blutigem Sekrete vermischt. Wand etwas geschwollen und empfindlich, hier und da leicht blutend. Trommelfell lebhaft injicirt, namentlich nach oben. Epidermis etwas gelockert.

Rechtes Ohr: Hammergriff etwas ein- und aufwärts gezogen. Lichtkegel getheilt.

18. December. Linkes Ohr: An der unteren vorderen Gehörgangswand eine grosse hämorrhagische Bulla.

22. December. Linkes Ohr: Gehörgang mit Eiter gefüllt. Schwellung der Wände etwas gefallen. Trommelfell matt, im unteren vorderen Theile mit Eiter belegt. Perforation nicht sichtbar.

24. December: Starke Schmerzen im linken Ohre.

Linkes Ohr: Reichliche Menge von Eiter. Untere vordere Gehörgangswand geschwollen und roth.

26. December: Gestern Abend starke locale Vorwölbung der vorderen Gehörgangswand, welche incidirt wurde. Jetzt keine Schmerzen.

27. December. Linkes Ohr: Reichliche Menge von Eiter.

29. December. Linkes Ohr: Schwellung der Wand gut abgenommen. Boden von abgestossener Epidermis verdeckt.

9. Januar. Linkes Ohr: Noch einige Röthe der Wand; Boden mit einer kleinen Menge Eiter belegt.

13. Januar. Linkes Ohr: Fast keine Schwellung der Wände. Unbeträchtliche Injection dem Hammergriffe entlang. Lichtreflex fängt an zu erscheinen.

16. Januar. Linkes Ohr: Keine Schwellung der Wände. Trommelfell recht natürlich.

VIII. 1. Infant.-Bataill., 4. Comp., Nr. 646. 20jähriger Jagdbedienter. Aufgenommen 23. December 1898. Entlassen 29. December 1898.

Etwas verkältet. Ein Paar Tage etwas schwerhörig am rechten Ohre; etwas Sausen.

Rechtes Ohr: Hammergriff etwas eingezogen. Lebhafte Injection, sich von der Membr. flaccida dem Hammergriffe entlang erstreckend. Oberer hinterer Quadrant leicht vorgewölbt und injicirt.

Linkes Ohr: Hammergriff etwas ein- und aufwärts gezogen. Trommelfell matt, ohne Lichtreflex.

26. December: Giebt an, gut zu hören.

Rechtes Ohr: Immer einige Röthe und Vorwölbung.

28. December. Rechtes Ohr: Nur unbeträchtliche Injection, keine Schwellung.

VIIIa. Derselbe Patient. Aufgenommen 14. Februar 1899. Entlassen 9. März 1899.

Seit dem Ausschreiben immer etwas schwerhörig am rechten Ohre. Ist poliklinisch mit Luftdouche behandelt worden. Vorgestern erkältet und danach stärkere Schwerhörigkeit und einige Schmerzen.

Rechtes Ohr: Oberer Theil ein wenig vorgewölbt und injicirt. Trommelfell übrigens etwas matt, mit mehreren punktförmigen Lichtreflexen.

Linkes Ohr: Hammergriff stark ein- und aufwärts gezogen, leicht injicirt. Trommelfell matt, ohne Lichtreflex.

16. Februar. Rechtes Ohr: Röthe und Vorwölbung sehr gering.

Linkes Ohr: Unverändert. Es besteht eine recht starke katarrhalische Rhinitis.

26. Februar: Hört etwas besser.

IX. 1. Infant.-Batail., Militärarbeiter[1]) 626. 23jähriger Landmann. Aufgenommen 5. Januar 1899. Entlassen 2. Februar 1899.

Einige Zeit erkältet. Gestern Abend starke Schmerzen im rechten Ohre, heute Morgen Eiterausfluss; Schmerzen jetzt weniger stark.

Rechtes Ohr: Im Gehörgange reichliche Menge dünnflüssigen, blutigen Eiters. Trommelfell lebhaft injicirt, vorgewölbt, besonders im oberen hinteren Theile.

Linkes Ohr: Hammergriff bedeutend ein- und aufwärts gezogen. Trommelfell mit natürlichem Glanze; Lichtkegel beinahe linienförmig.

12. Januar. Rechtes Ohr: Reichliche Eitermenge, Trommelfell weniger injicirt; Proc. brevis und Hammergriff fangen an sichtbar zu werden. Im vorderen unteren Quadranten eine radiäre Perforation mit pulsirendem Sekrete.

15. Januar. Rechtes Ohr: Eitersekretion gut abgenommen, sowie auch die Geschwulst des Trommelfells; Hammergriff in seiner ganzen Länge sichtbar. Nur geringe Injection.

18. Januar: Kein Eiterausfluss.

21. Januar. Rechtes Ohr: Boden trocken. Einige Injection dem Hammergriffe entlang. Trommelfell fängt an, Glanz zu gewinnen; die Perforation deutlich verkleinert. Im vorderen Theile ist eine Kalkablagerung sichtbar.

1. Februar. Rechtes Ohr: Perforation geheilt; es ist nur an ihrem Platze eine stecknadelkopfgrosse Einsenkung vorhanden.

Bei der ersten Untersuchung wurde Prüfung der Hörweite für Flüsterstimme am linken Ohre und Untersuchung mit dem Gellé'schen Versuche nicht vorgenommen, weil der Zustand des Patienten es nothwendig gemacht, die Untersuchung so schnell wie möglich zu beendigen.

X. 4. Artill.-Abtheil., 12. Batterie, Nr. 600. 22jähriger Arbeiter. Aufgenommen 5. Januar 1899. Entlassen 3. März 1899.

Vor 6 Tagen Schmerzen im rechten Ohre, den folgenden Tag auch im linken Ohre. Starkes Sausen und einige Schwerhörigkeit.

Rechtes Ohr: Hammergriff natürlich gestellt. Trommelfell etwas injicirt. Hinterer unterer Theil stark vorgewölbt, hintere Hammerfalte verwischt. Im vorderen unteren Quadranten eine Ecchymose. In der Gegend des Umbo ein Paar unregelmässige Reflexe.

Linkes Ohr: Hammergriff etwas ein- und aufwärts gezogen, injicirt. Trommelfell matt, recht bedeutend eingesenkt.

7. Januar: Tritt eine Angina auf.

11. Januar: Angina aufgehört.

12. Januar. Rechtes Ohr: Trommelfell nicht geschwollen. Nur geringe Injection dem etwas ein- und aufwärts gezogenen Hammergriffe entlang. 3 grosse Ecchymosen; Glanz recht gut.

Linkes Ohr: Trommelfell mit natürlichem Glanze, übrigens unverändert.

17. Januar. Rechtes Ohr: Trommelfell weiss, milchähnlich. 3 kleine dunkle Krusten nach den oben besprochenen Ecchymosen.

Linkes Ohr: Trommelfell leicht injicirt, Hammergriff natürlich gestellt.

20. Januar. Rechtes Ohr: Unverändert.

Linkes Ohr: Einige Schmerzen. Trommelfell sehr stark injicirt, keine Vorwölbung.

27. Januar. Rechtes Ohr: Keine Injection; die Ecchymosen schwinden.

Linkes Ohr: Einige Injection dem Hammergriffe entlang.

4. Februar. Rechtes Ohr: Wiederum einige Injection dem Hammergriffe entlang.

Linkes Ohr: Keine Injection. Trommelfell eingesenkt, mit natürlichem Glanze.

14. Februar. Rechtes Ohr: Trommelfell matt, ohne Reflexe.

Linkes Ohr: Ein wenig Injection.

---

1) Non-Combattant, gemeiner Soldat, der zu militärischen Nebenarbeiten verwendet wird.

2. März. Rechtes Ohr: Trommelfell matt, milchähnlich.
Linkes Ohr: Trommelfell recht natürlich.

XI. 4. Infant.-Bataill., 3. Comp., Nr. 442. 21jähriger Dienstbote. Aufgenommen 7. Januar 1899. Entlassen 21. Januar 1899.

Vor 14 Tagen während einer Erkältung wurde Patient unmittelbar nach dem Schiessen schwerhörig auf dem rechten Ohre; etwas Sausen, keine Schmerzen.

Rechtes Ohr: Hammergriff etwas ein- und aufwärts gezogen. Trommelfell eingesenkt, matt, nach hinten leicht injicirt. Lichtkegel nur angedeutet.

Linkes Ohr: Hammergriff etwas ein- und aufwärts gezogen. Trommelfell ein wenig matt, mit verwaschenem Reflexe, nicht injicirt.

11. Januar. Rechtes Ohr: Keine Injektion, übrigens unverändert.
13. Januar. Giebt an besser zu hören.
Rechtes Ohr: Fast unverändert.
Linkes Ohr: Ebenso.
19. Januar. Hört besser; noch etwas Sausen.
Rechtes Ohr: Trommelfell eingesenkt, matt, ohne Injektion.
Linkes Ohr: Ebenso.

XII. Gardehusarenregiment, 2. Esk., Nr. 757. 19jähriger Dienstbote. Aufgenommen 5. Januar 1899 (wegen Bronchitis), kassirt 23. Januar 1899 (wegen Morbus cordis).

7. Januar. Gestern Abend starke Schmerzen im linken Ohre nebst Schwerhörigkeit und Sausen. 3 Stunden später Ausfluss, wonach Schmerzen aufgehört.

Linkes Ohr: Im Gehörgange etwas abgestossene Epidermis. Im Boden ein wenig seröse, schwach blutgefärbte Flüssigkeit. Lebhafte Injektion des Trommelfelles und bedeutende Vorwölbung des hinteren Theiles. Keine sichtbare Perforation.

Rechtes Ohr: Hammergriff etwas eingezogen. Trommelfell eingesenkt, scheint im hinteren Theile etwas atrophisch zu sein. Natürlicher Glanz. Lichtkegel natürlich. Hinter dem Hammergriffe ein Paar unregelmässige Reflexe.

12. Januar. Linkes Ohr: Keine Flüssigkeit. Trommelfell ein wenig matt mit körnigem, unregelmässigem Lichtreflexe, etwas eingesunken, fast ohne Injektion.

Bei der ersten Untersuchung wurde die Hörweite für Flüsterstimme nicht geprüft, weil der Patient zu Bette lag.

XIII. Laboratorien-Abth. Nr. 161. 22jähriger Maler. Aufgenommen 12. Januar 1899. Entlassen 25. Januar 1899.

Seit 14 Tagen erkältet. Vor 5 Tagen Schmerzen in beiden Ohren, später starkes Sausen und Schwerhörigkeit.

Rechtes Ohr: Cerumen obturans.

Linkes Ohr: Trommelfell lebhaft injicirt, im hinteren unteren Quadranten stark vorgewölbt, doch sieht man ein wenig vom Hammergriffe.

14. Januar. Rechtes Ohr: Nach Entfernung des Cerumens sieht man das Trommelfell etwas eingesenkt, matt, recht bedeutend injicirt.

15. Januar. Rechtes Ohr: Trommelfell stark injicirt, im hinteren Theile leicht vorgewölbt. Plica posterior verwischt.

Linkes Ohr: Wiederum starke Vorwölbung des hinteren Theiles des Trommelfelles, Hammergriff beinahe verdeckt. In der Mitte eine kleine Ecchymose.

18. Januar. Rechtes Ohr: Geringe Injektion, keine Schwellung.
Linkes Ohr: Noch geringe Vorwölbung; Injektion abgenommen.

24. Januar. Rechtes Ohr: Keine Vorwölbung, unbeträchtliche Injektion. Kleiner unregelmässiger Reflex.

Linkes Ohr: Keine Vorwölbung; ein wenig Injektion dem Hammergriffe entlang. Lichtkegel nur angedeutet.

XIV. Leibgarde. 4. Comp. Nr. 510. 22jähriger Schmied. Aufgenommen 19. Januar 1899. Entlassen 21. Februar 1899.

Einige Zeit erkältet. Vorgestern Schmerzen im rechten Ohre, gestern wässeriger Ausfluss.

Rechtes Ohr: Etwas blutig-seröse Flüssigkeit. Trommelfell geschwollen, injicirt, von Epidermisschuppen bedeckt, im hinteren Theile leicht blutend.

Linkes Ohr: Cerumen obturans.

20. Januar. Rechtes Ohr: Einige blutig-eiterige Flüssigkeit. Epithel stark gelockert.

21. Januar. Rechtes Ohr: Reichlicher eiteriger Ausfluss.

2. Februar. Rechtes Ohr: Reichliche Eitersecretion. Trommelfell roth, geschwollen, namentlich nach oben und hinten starke halbkugelige Vorwölbung, welche incidirt wird.

6. Februar. Rechtes Ohr: Im Gehörgange etwas Eiter.

9. Februar. Rechtes Ohr: Boden trocken. Man fängt an, Proc. brevis zu sehen.

11. Februar. Rechtes Ohr: Trommelfell leicht vorgewölbt, ecchymosirt.

14. Februar. Rechtes Ohr: Keine Vorwölbung.

20. Februar. Rechtes Ohr: Die Ecchymosen nehmen ab. Trommelfell mit natürlichem Glanze, ohne Injektion.

XV. 4. Inf.-Bataill., 4. Comp. Nr. 401. 22jähriger Maurer. Aufgenommen 25. Januar 1899. Entlassen 12. März 1899.

Einige Zeit erkältet. Gestern Nacht starke Schmerzen im rechten Ohre, danach schleimiger Ausfluss. Keine subjective Gehörempfindungen.

Rechtes Ohr: Trommelfell roth, geschwollen, ohne Kennzeichen. Nach unten vorn eine stecknadelkopfgrosse Perforation; etwas abgestossene Epidermis.

Linkes Ohr: Hammergriff leicht ein- und aufwärts gezogen. Trommelfell ein wenig matt, Lichtkegel verschmälert.

26. Januar. Rechtes Ohr: Boden völlig trocken. Schwulst abgenommen, aber noch lebhafte Röthe.

27. Januar. Heute Nacht einige Schmerzen im linken Ohre.

Linkes Ohr: Lebhafte Injektion. Hinterer Theil des Trommelfelles stark vorgewölbt mit unregelmässig buckeliger Oberfläche.

Rechtes Ohr: Röthe abgenommen.

30. Januar. Linkes Ohr: Injektion abgenommen, keine Vorwölbung; Trommelfell eingesenkt mit gutem Glanze.

Rechtes Ohr: Geringe Injektion den Hammergriff entlang. Trommelfell matt, eingesenkt, Perforation unverändert.

7. Februar. Tritt eine Angina auf.

8. Februar. Abends starke Schmerzen im linken Ohre.

Linkes Ohr: Trommelfell etwas injicirt, etwas vorgewölbt und mit Blasen besetzt.

Rechtes Ohr: Noch einige Injektion. Perforation nadelfein. Incisio membr. tymp.

9. Februar. Linkes Ohr: Trommelfell im hinteren Theile diffus vorgewölbt, von Epidermisschuppen bedeckt.

12. Februar. Linkes Ohr: Boden völlig von Epidermisschuppen verdeckt.

Rechtes Ohr: Im Gehörgange etwas Eiter. Trommelfell matt mit abschuppender Epidermis.

15. Februar. Kein Ausfluss aus dem rechten Ohre.

18. Februar. Linkes Ohr: Noch immer einige Vorwölbung.

Rechtes Ohr: Perforation geheilt; Trommelfell etwas eingesenkt und matt, ohne Injektion.

8. März. Linkes Ohr: Trommelfell injicirt, glanzlos, ohne Vorwölbung; Hammergriff tritt jetzt deutlich hervor.

Rechtes Ohr: Trommelfell glanzlos, übrigens fast normal.

Bei der 4. und 5. Untersuchung wurde die Hörweite für Flüsterstimme nicht in voller Ausdehnung geprüft, da der Zustand des Patienten es nicht zuliess, ihn der kalten Luft auszusetzen.

XVI. Ingenieurregim., 9. Comp. Nr. 461. 21jähriger Schmied. Aufgenommen 26. Januar. Entlassen 7. Februar 1899.

Seit 14 Tagen etwas erkältet. Vor 4 Tagen Schwerhörigkeit und Sausen am rechten Ohre.

Rechtes Ohr: Hammergriff etwas ein- und aufwärts gezogen, Trommelfell mit natürlichem Glanze. Lichtkegel getheilt.

Linkes Ohr: Hammergriff unbedeutend ein- und aufwärts gezogen, übrigens normale Verhältnisse.

29. Januar. Rechtes Ohr: Trommelfell weniger eingesenkt. Lichtkegel nicht getheilt.

6. Februar. Rechtes Ohr: Normale Verhältnisse.

Bei der ersten Untersuchung konnte der Patient nicht zuverlässig die Zeit des Abklingens der Stimmgabel A angeben, weil er starkes Ohrensausen hatte.

XVII. Ingenieurreg., 3. Comp., Nr. 285. 22jähriger Schuhmacher. Aufgenommen 6. Februar 1899. Entlassen 24. Februar 1899.

Einige Zeit etwas erkältet. Vorgestern starke Schmerzen im linken Ohre, später einige Schwerhörigkeit und Sausen.

Linkes Ohr: Am Boden eine geringe Menge blutig-seröser Flüssigkeit. Gehörgangswand leicht geschwollen und roth, empfindlich. Trommelfell injicirt, nur wenig geschwollen. Dem Umbo voran scheint eine kleine linienförmige circulär verlaufende Perforation zu sein.

Rechtes Ohr: Gehörgang theilweise von Cerumen verstopft. Doch sieht man den oberen Theil des Trommelfelles, welcher nicht injicirt ist.

8. Februar. Tritt eine Angina auf.

9. Februar. Linkes Ohr: Boden trocken. Injektion abgenommen, mehrere punktförmige Ecchymosen.

Rechtes Ohr: Nach der Entfernung des Cerumens sieht man den Hammergriff etwas ein- und aufwärts gezogen. Trommelfell etwas matt, mit vermindertem Reflexe.

13. Februar. Linkes Ohr: Einzelne Ecchymosen, keine Injektion. Trommelfell eingesenkt, mit natürlichem Glanze, Lichtkegel getheilt.

Rechtes Ohr: Recht bedeutende Injektion den Hammergriff entlang. Trommelfell eingesenkt, mit natürlichem Glanze. Lichtkegel getheilt.

22. Februar. Giebt an, gut zu hören, aber noch etwas Sausen am linken Ohre zu haben.

Linkes Ohr: Noch Spuren von den Ecchymosen. Trommelfell eingesenkt, mit getheiltem Lichtkegel.

Rechtes Ohr: Keine Injektion, übrigens unverändert.

XVIII. Laboratorien-Abth., Nr. 119. 20jähriger Schuhmacher. Aufgenommen 7. Februar 1899. Entlassen 2. April 1899.

Einige Zeit erkältet. Heute Nacht Schmerzen im linken Ohre. Jetzt einige Schwerhörigkeit und Sausen.

Linkes Ohr: Einige blutig-seröse Flüssigkeit. Trommelfell vorgewölbt, stark injicirt. Keine sichtbare Perforation.

Rechtes Ohr: Hammergriff etwas eingezogen, Trommelfell ein wenig matt mit vermindertem Reflexe. Keine Injektion.

9. Februar. Linkes Ohr: Gehörgang mit Eiter gefüllt. Trommelfell stark injicirt, ohne Schwellung, keine deutliche Perforation.

12. Februar. Linkes Ohr: Nur unbeträchtliche serös-eiterige Flüssigkeit. Trommelfell nicht geschwollen, etwas injicirt mit abschuppender Epidermis. Nach hinten eine nadelfeine Perforation.

20. Februar. Heute Nacht starke Schmerzen im linken Ohre und heute Morgen reichlicher eiteriger Ausfluss.

23. Februar. Linkes Ohr: Gehörgang mit Eiter gefüllt.

7. März. Ist eine Febris rheumatica entstanden.

18. März. Linkes Ohr: Trommelfell mit macerirter Epidermis belegt, welche nur unvollständig entfernt werden kann.

1. April. Linkes Ohr: Kein Eiter im Gehörgange. Trommelfell mit körnigem Detritus belegt, doch fängt man an, Proc. brevis zu sehen.

XIX. Ingenieurregim., 1. Comp., Nr. 187. 21jähriger Schmied. Aufgenommen 6. Februar 1899. Entlassen 14. Februar 1899.

Einige Zeit erkältet. Vor 3 Tagen schwerhörig auf dem linken Ohre und etwas Sausen, nur unbedeutende Schmerzen.

Linkes Ohr: Hammergriff leicht eingezogen. Trommelfell etwas injicirt und mit grösseren und kleineren blutgefüllten Blasen besetzt.

Rechtes Ohr: Hammergriff leicht eingezogen. Lichtkegel etwas verkleinert. Uebrigens normale Verhältnisse.

9. Februar. Linkes Ohr: In der Tiefe etwas abgestossene Epidermis mit blutig-seröser Flüssigkeit vermischt.

11. Februar. Linkes Ohr: Man fängt an den Hammergriff zu sehen, doch besteht noch einige Schwulst.

13. Februar. Linkes Ohr: Keine Schwellung. Nur unbedeutende Injektion den Hammergriffen entlang.

Bei der ersten Untersuchung wurde die Hörweite für Flüsterstimme nicht genauer geprüft, weil der Patient zu Bette lag.

XX. Ingenieurreg., 3. Comp., Nr. 259. 22jähriger Tischler. Aufgenommen 8. Februar 1899. Entlassen 19. Februar 1899.

Seit 8 Tagen erkältet. Gestern während der Uebungen starkes Sausen und Schwerhörigkeit auf dem rechten Ohre; später starke Schmerzen.

Rechtes Ohr: Hammergriff natürlich gestellt. Trommelfell stark injicirt. Keine Reflexe.

Linkes Ohr: Normale Verhältnisse.

9. Februar. Rechtes Ohr: Injektion abgenommen.

11. Februar. Rechtes Ohr: Ein Paar Ecchymosen.

13. Februar. Rechtes Ohr: Noch ein wenig Injektion den Hammergriff entlang; natürlicher Glanz.

18. Februar. Rechtes Ohr: Nur Andeutung von Injektion. Trommelfell übrigens natürlich. Bei der ersten Untersuchung wurde die Hörweite für Flüsterstimme nicht genauer geprüft, weil der Patient zu Bette lag.

XXI. 2. Infant.-Bataill. 4. Comp. Nr. 261. 20jähriger Landmann. Aufgenommen 16. Februar 1899. Entlassen 1. März 1899.

Vor 14 Tagen eine Erkältung und einige Schmerzen im rechten Ohre, die sich doch wieder verloren. Vor ein Paar Tagen wiederum Schmerzen nebst leichter Schwerhörigkeit und einigem Sausen.

Rechtes Ohr: Recht beträchtliche Schwellung und Injektion der Membr. flaccida und des hinteren Theiles des Trommelfelles; nach vorn geringe Injektion, einzelne Ecchymose.

Linkes Ohr: Hammergriff etwas ein- und aufwärts gezogen und injicirt. Trommelfell mit natürlichem Glanze. Lichtkegel etwas verkleinert.

21. Februar. Rechtes Ohr: Noch einige Vorwölbung und Injection.

27. Februar. Giebt an gut zu hören.

Rechtes Ohr: Hammergriff etwas ein- und aufwärts gezogen. Geringe Injection, keine Vorwölbung. Trommelfell noch etwas matt.

Linkes Ohr: Hammergriff etwas ein- und aufwärts gezogen, wenig injicirt. Natürlicher Glanz.

XXII. Gardehusarenregim. 2. Escadr. Nr. 762. 20jähriger Dienstbote. Aufgenommen 21. Februar 1899. Entlassen 28. März 1899.

Einige Zeit erkältet. Vor 3 Tagen Schmerzen im linken Ohre, danach Ausfluss. Einige Schwerhörigkeit und starkes Sausen.

Linkes Ohr: Im Gehörgange eine reichliche Menge blutgemischten Eiters; in der Tiefe sieht man etwas von dem geschwollenen rothen Trommelfell, das übrigens von der Blutung verdeckt wird.

Rechtes Ohr: Hammergriff etwas ein- und aufwärts gezogen, leicht injicirt, Trommelfell etwas matt.

28. Februar. Linkes Ohr: Noch einige Eitersekretion.

8. März. Linkes Ohr: Reichliche Eitersekretion.

21. März. Linkes Ohr: Sekretion abgenommen.

27. März. Linkes Ohr: Hammergriff tritt jetzt deutlich hervor. Kein Eiter. Trommelfell von natürlicher Farbe; keine Reflexe.

XXIII. 1. Infant.-Bataill. 3. Comp. Nr. 121. 22jähriger Gärtner. Aufgenommen 21. Februar 1899. Entlassen 19. März 1899.

Einige Zeit erkältet. Vor 5 Tagen Schmerzen im rechten Ohre.

Rechtes Ohr: Eine geringe Eitermenge. Trommelfell namentlich im hinteren Theile stark vorgewölbt und injicirt.

Linkes Ohr: Hammergriff etwas ein- und aufwärts gezogen, etwas injicirt. Trommelfell ein wenig matt, mit vermindertem Reflexe.

22. Februar. Rechtes Ohr: Kein Eiter. Trommelfell roth, geschwollen.

23. Februar. Rechtes Ohr: Kein Eiter. Noch immer Vorwölbung des hinteren Theiles des Trommelfelles, weshalb Incisio membr. tymp. mit Entleerung von Eiter.

25. Februar. Rechtes Ohr: Geringe Eitersekretion. Trommelfell geschwollen.

15. März. Rechtes Ohr: Kein Eiter. Proc. brevis sichtbar. Nach unten vorn unbeträchtliche Röthe.

18. März. Rechtes Ohr: Hammergriff in seiner ganzen Länge deutlich hervortretend.

XXIV. 1. Artill.-Abth. 3. Batterie. Nr. 164. 22jähriger Kutscher. Aufgenommen 7. Februar 1899 (wegen Influenza). Entlassen 1. März 1899.

22. Februar. Ein paar Tage einige Schwerhörigkeit am linken Ohre.

Linkes Ohr: Hammergriff leicht eingezogen. Trommelfell ein wenig matt mit vermindertem Reflexe. Keine Injektion.

24. Februar. Giebt an besser zu hören.

Linkes Ohr: Unverändert.

Rechtes Ohr: Hammergriff etwas ein- und aufwärts gezogen. Trommelfell ein wenig matt, mit vermindertem Reflexe.

Zum Schlusse sage ich meinen besten Dank dem Herrn Stabsarzt Dr. Grönlund, Chef der oto-laryngologischen Station, für die Erlaubniss, sein Material zu benutzen, ferner den Herrn Stabsarzt Dr. Raaschou und Stabsarzt Dr. Ammentorp für die Bereitwilligkeit, mit welcher sie mir Journale zur Verfügung gestellt haben, welche einige Patienten betreffen, die wegen Platzmangel in der Station in ihre Abtheilungen aufgenommen waren. Schliesslich bringe ich Herrn Dr. Schmiegelow meinen besten Dank für die Freundlichkeit, mit welcher er mir die Erlaubniss zur Benutzung seiner Bibliothek gegeben hat.

		Flüsterstimme									Untere Grenze: Proc. mast.	Untere Grenze: Luftleitung	Obere Grenze
		Cito	Slegter	Faro	Rio	Uheld	Tappap	15	28	78			
1.	d. 9/11.	0,30	0,30	0,30	0,35	0,40	0,25	0,55	0,25	0,35		Dis'	0,6
Aufg.		6	1	3	4	1	3	9	10	12		<D'	1,2
9/11.,	d. 11/11.	6	5	5	4	1	5	5	5	5		<D'	0,5
Entl.		10	4	6	3	1	4	8	9	8		<D'	0,5
20/11.													
	d. 16/11.	>	11	>	4	7	>	3	13	>			
		>	12	13	10	8	>	3	>	14			
	d. 19/11.	11	11	11	11	10	14	0,60	12	14			
		>	14	13	10	5	>	14	13	14			
1a.		>	14	>	>	>	>	5	>	>	?	Dis''	0,3
Aufg.	d. 13/2.	>	14			11	14	14	>	>	?	F''	0,4
13/2., Entl. 19/2.		>	>	>	>	>	>	14	14	>		C''	0,2
	d. 18/2.	>	>	>	>	13	>	7	>	>		C''	0,2
2.	d. 12/11.	3	0,55	1	1	1	3	3	3	2		<D'	0,2
Aufg.		2	0,25	2	0,80	0.70	1,5	1,5	1	2		<D'	0,7
12/11.	d. 16/11	11	3	0	4	4	13	10	>	14			
Entl.		0,65	0,50	0,60	4	0,95	0,75	2	2	3			
17/12.	d. 19/11.	9	6	2	7	2	14	14	13	>			
		4	2	0	0,80	2	14	6	6	6			
												Cis''	
	d. 26/11.											Fis''	
												C''	0,1
	d. 5/12.	5	0,40	0,20	4	1	5	5	5	4		Fis''	1,0
	d. 6/12.							0,50	0,50	0,50		G''	1,0
	"							1	1	1		G''	1,0
	d. 7/12.	5				2	4	6	6	7		C''	0,1
												F''	0,1
	d. 11/12.	1	0,10	0,20	0,30	1	3	0,60	3	1		C''	0,1
												G''	0,1
	d. 16/12.	>	>	>	>	13	>	>	14	>		C''	0,1
		14	9	14	14	11	>	>	>	>		C''	0,1

Stimmgabel a (435)						Stimmgabel A (108)						Diagnose und Verlauf der Krankheit
Weber	Schwabach	Rinne	Knochenl.	Luftleit.	Gellé	Weber	Schwabach	Rinne	Knochenl.	Luftleit.	Gellé	
+	+7	+4	13	19	++	+	+5	+8	15	21	++	Occlusio tubae dpl.
		+8	10	16	+÷			+5	23	14	++	
+	+5	+4	15	18	++	+	+6	+3	20	21	++	Luftdouche erreicht nur momentweise das Mittelohr.
		+8	12	19	+÷			+8	22	15	+÷	
+	+4	+9	16	22	++	+	+5	+8	16	15	++	Giebt an, am r. O. normalhörig, am l. noch etwas schwerhörig zu sein.
		+8	12	19	++			+14	16	17	++	
=	+4	+9	17	23	++	=	+5	+6	22	18	++	Giebt an, mit beiden Ohren völlig gut zu hören.
		+8	13	20	++			+8	16	20	++	
		+14	15	27	+÷			+16	17	35	+÷	Otitis med. cat. ac. sin.
+	+2	+13	14	20	++	+	+8	+10	23	15	++	L. Tr.-fell, etwas injicirt.
		+13	14	24	++			+17	18	38	++	Giebt an, völlig gut zu hören. Injektion abgenommen.
+	+5	+16	12	26	++	=	+8	+16	17	18	++	
		+8	15	18	++			+9	23	26	++	Occlusio tubae dpl.
+	+10	+10	15	20	++	+	+9	+9	18	15	++	
		+8	14	17				+15	24	27		
+	+6	+9	13	17		+	+9	+13	25	15		
		+7	20	24	++			+9	23	22	++	Hört bedeutend besser, namentlich rechts.
+	+9	+11	15	24	++	+	+10	+11	33	20	++	
		+8	22	25	++			+8	32	31	++	20/11. Angina nosocomialis.
+	+14	+9	16	26	++	+	+14	+12	30	25	++	Einige linksseitige Schwerhörigkeit.
		+10	19	30	++			+10	31	32	++	Im l. O. Schmerzen Schwulst und Injektion.
+	+7	+9	17	21	++	+	+14	+7	25	17	++	Otitis med. cat. ac. sin.
+	+4	+6	17	19		+	+10	+6	30	17		Paracentesis membr. tymp. sin.
+	+6	+9	14	17		+	+12	+7	28	17		Unmittelbar nach der Paracentese.
		+13	17	30				+9	30	35		L. O. Seröses Exsudat, Schwulst abgenommen.
+	+9	+8	19	20		+	+12	+7	28	14		
		+11	17	26				+12	30	20		L. O. Incisionsöffnung geheilt, unbedeutende Schwulst und Röthe.
+	+5	+5	18	14		+	+14	+5÷11	32	9		
		+13	16	27	++			+7	27	25	++	Giebt an, völlig gut zu hören. Unbedeutende Injektion.
+	+3	+10	16	25	++	+	+16	+8	20	19	++	

		Flüsterstimme									Untere Grenze	Untere Grenze	Obere Grenze
		Cito	Slagter	Fero	Rio	Uheld	Tagpap	18	28	78	Proc. mast.	Luftleitung	
3. Aufg. 12/11. Entl. 7/12.	d. 12/11.	>	9	1	11	2	6	11	11	13		<D'	0,2
		14	7	5	8	0,10	7	7	8	9		Dis'	0,2
	d. 2/12.	>	>	>	14	14	>	14	14	>		C''	0,2
		>	>	14	14	10	14	14	14	>		Fis''	0,2
		>	>	>	>	>	>	>	>	>		C''	
	d. 7/12	14	>	>	14	14	>	14	14	14		C''	
	d. 12/1	>	>	3	13	>	>	>	>	>		C''	0,1
		>	>	0,40	13	12	>	>	>	>		C''	0,1
4. Aufg. 21/11. Entl. 27/11.	d. 19/11.	1	0,30	2	0,20	0,30	0,70	0,60	1	2		<D'	0,2
												<D'	0,3
	d. 26/11.	>	>	11	>	2	>	>	14	14		E''	0,2
		>	>	8	>	12	>	>	>	>		Dis''	0,2
5. Aufg. 14/12. Entl. 23/12.	d. 14/12.	14	>	>	14	12	12	>	>	>		C''	0,2
		3	0,50	1	0,70	0,20	4	0,80	3	2		Dis''	0,2
												C''	0,2
	d. 22/12	11	14	>	14	10	13	>	>	>		C''	0,1
	d. 7/1.	>	>	>	>	>	>	>	>	>		C''	0,1
		14	>	>	>	>	>	>	>	>		C''	0,1
6. Poliklinisch behandelt.	d. 15/12.											D''	0,2
								1	1	1		G''	0,2
												D''	0,2
7. Aufg. 16/12. Entl. 17/1.	d. 16/12.	>	>	14	>	7	>	>	>	>		Cis''	0,3
		7	1	5	2	0,50	0,50	6	9	10		D''	0,3
	d. 22/12.											Cis''	0,2
		5	2	1	0,80	0,80	0,90	5	5	4		Cis''	0,3
	d. 6/1.											C''	0,1
		6	6	7	6	0,10	7	8	7	8		C''	0,2
	d. 13/1.	>	>	>	>	14	>	14	>	>		C''	0,2
		14	11	14	12	7	13	14	13	14		C''	0,2
	d. 17/1.	>	>	>	>	11	>	>	>	>			
		>	>	>	>	11	>	>	>	>			

Stimmgabel a (435)						Stimmgabel A (108)						Diagnose und Verlauf der Krankheit
Weber	Schwabach	Rinne	Knochenl.	Luftleit.	Gellé	Weber	Schwabach	Rinne	Knochenl.	Luftleit.	Gellé	
		+14	10	27	+÷			+20	15	25	+÷	Ruptura membr. tymp. sin. traumatica.
+	±0	+11	10	18	++	+	÷2	÷5	15	10	++	
		+18	9	25	+÷			+29	17	28	+÷	Perforation geheilt.
+	÷2	+14	13	20	++	=	÷3	+11	16	20	++	
		+19	11	28	++	+	÷2	+25	15	32	++	Auf der Perforationsstelle einige Verdickung, Tr.-Fell scheint unbewegl.
+	±0	+18	14	25	++			+15	16	22	++	
		+17	12	30		+	±0	+22	20	35		
+	÷3	+15	16	25				+15	18	17		
+	+5	+9	11	16	++	+	+10	+6	25	16	++	Otitis med. cat. ac. d.
		+10	15	20	++			+8	25	18	++	Tr.-Fell ecchymosirt.
		+14	15	25	++			+16	20	27	++	Ecchymosen dunkler gefärbt, von geringer Ausdehnung. Unbedeutende Injektion.
=	+4	+13	13	27	++	=	+4	+14	18	20	++	
		+12	12	21	++			+20	28	27	++	Otitis ext. furuncul. sin.
+	+5	+6	9	14	++	+	+5	÷6	20	14	++	Otitis med. cat. ac. dpl. l. gradu.
		+14	10	21	++			+23	17	30	++	L. O. Gehörgangswand etwas geschwollen, einige Epidermisabschuppung.
+	±0	+11	12	19	++	+	÷3	+14	19	20	++	
		+12	11	23				+20	19	28		
=	÷3	+15	15	27		=	÷4	+20	21	17		
		+13	9	25	++			+15	19	19	++	Cerumen obturans sin. (Unmittelbar nachdem Ausspülen).
+	÷3	+6	11	13	++	+	÷3	+3	20	12	++	
=		+19	9	27		=		+10	17	27		
		+12	12	19	++			+8	26	20	++	Otitis exl. diff. sin.
+	+5	+13	14	20	++	+	+8	+5÷4	19	11	++	Myringilis ac. sin.
		+11	16	26	++			+15	29	34	++	Otitis med. supp. ac. sin.
+	+7	+7	14	18	++	+	+14	÷10	35	16	++	
		+14	17	24	++			+18	21	38	++	L. O. Gehörgangswand geschwollen, Boden von abgestossener Epidermisverdeckt.
+	+5	+8	16	22	++	+	+12	+7÷5	23	14	++	
		+15	18	29	++			+22	29	43	++	L. O. Fast keine Schwulst. Unbedeutende Injektion dem Hammergriffe entl.
+	+5	+16	14	28	++	+	+7	+8	27	20	++	
		+15	16	29	++			+16	20	26	++	
+	+6	+17	15	25	++	+	+9	+10	31	20	++	

		Flüsterstimme									Untere Grenze Proc. mast.	Untere Grenze Luft-leitung	Obere Grenze
		Cito	Slagter	Fero	Rio	Uheld	Tagsap	18	28	78			
8. Aufg. 23/12. Entl. 29/12.	d. 23/12	1	0,30	0.20	0,30	0,20	0,40	0,50	0,90	1		Dis″	0,2
		7	0,70	5	7	1	8	4	9	9		Cis″	0,2
	d. 28/12.	8	6	7	5	4	7	6	6	7		Cis″	
		13	13	13	13	6	14	13	14	>		C″	
	d. 5/1.	14	14	12	10	10	14	13	14	13		C″	0,2
		14	14	13	3	1	>	14	14	>		C″	0,2
8 a. Aufg. 14/2. Entl. 9/3.		11	10				10	9	10	10	C″	D″	0,2
	d. 14/2.	>		>	11	5	>	14	14	14		C″	0,2
		13		>			14		14	14		C″	
	d. 5/3	>	>	14			>	14	>	>		C″	
9. Aufg. 5/1. Entl. 1/2.	d. 5/1	0,40	0	0,30	0,30	0,60	0,30	0,40	0,30	0,70		C″	0.2
												Cis″	0,1
	d. 13/1.	3	0	0,20	0,70	4	5	1	8	0,80	C″	Cis″	0,2
		14	0	14	12	>	>	>	>	>	C″	Cis″	0,1
	d. 17/1.	10	0	11	8	8	12	12	8	11		Cis″	0,2
		11		14	12	>	>	>	>	>		C″	0,2
	d. 28/1.	>		>	13	>	>	>	>	>		C″	
												C″	
	d. 1/2.	>		>	>	>	>	>	>	>		C″	0,1
		>		>	>	>	>	>	>	>		C″	0,2
	d. 22/2.												
10. Aufg. 5/1. Entl. 3/3.	d. 5/1.	3	2	0,40	3	0,20	0,50	4	3	3		C″	0,1
		0,50		0,10			0,50		3	0,60	C″	Cis″	0,1
		7	5	5	5	4	7	2	6	7		C″	0,2
	d. 17/1.	4	4	4	3	0,60	4	4	4	4		Cis″	0,1
		10	10	8	10	8	11	10	10	11		C″	
	d. 30/1.	10	10	8	8	7	11	12	10	12		C″	
		10	10				10	4	10	10		Cis″	
	d. 14/2.			9	9		9	8	9	10		Cis″	
			7	6	6	4		7	7	7		D″	0,4
	d. 29/4.	6	4				7		6	6		E″	0,4

Stimmgabel a (435)						Stimmgabel A (108)						Diagnose und Verlauf der Krankheit
Weber	Schwabach	Rinne	Knochenl.	Luftleit.	Gellé	Weber	Schwabach	Rinne	Knochenl.	Luftleit.	Gellé	
+	÷2	+7	10	12	++	+	+6	+8÷6	20	12	++	Otitis med. cat. ac. d.
		+10	9	17	++			+12÷4	16	14	++	
+	±0	+7	14	16		=	+6	+8÷6	22	20		R. O. Unbedeutende Injektion den Hammergriff entlang.
		+10	12	27				+13	18	29		
+	±0	+11	12	19	++	+	+4	+15	15	17	++	
		+14	12	27	++			+15	20	17	+÷	
+	+3	+9	13	18		+	+4	+14	14	22		Otitis med. cat. ac. in. chron. d.
		+11	15	21				+15	17	15		Otitis med. cat. ac. sin. l. gr.
+	+4	+11	13	18		+	÷5	+32	18	46		
		+16	14	29				+15	25	26		
+	÷4	+6	9	12		+	÷3	+10÷3	9	12		Otitis med. supp. ac. d.
		+11	7	17				+8	12	12		
+	÷2	+3÷7	17	16		+	÷2	+2÷12	18	8		Reichliche Eitersekretion. Weniger Injektion.
		+15	8	21				+7÷4	16	13		
+	+4	+5÷5	16	19	++	+	÷2	+3÷10	20	14	++	Geringe Eitersekretion.
		+14	10	23	++			+10÷5	20	20	++	
+	+2	+7÷2	14	18		+	+4	+1÷11	20	14		Keine Eitersekretion.
		+12	14	25				+8÷3	18	18		Defect verkleinert.
+	+5	+15	14	27	++	+	+7	+2÷3	21	17	++	Defect geheilt.
		+15	15	27	++			+15÷1	18	18	++	
=						=		+16÷1				
		÷3[1]	6[1]	6	++			+2÷3[1]	7[1]	8	++	Otitis med. cat.
+[1]	±0	+2÷3	7	6	++	+[1]	÷3	+2÷4	8	6	++	ac. dpl.
		+3÷2	9	9				+6÷2	10	16		7/1. Angina nosocomialis.
+	±0	+1÷2	9	11		+	÷2	+3÷3	11	10		12/1. R. Trommelfell ecchymosirt. 17/1. L. Trommelfell injicirt.
		+5÷2	7	11				+8÷2	10	13		
+	÷3	+5÷2	8	8		+	÷3	+5÷2	9	11		
		±6÷2	8	11				+8÷2	9	13		
+	÷4	+4÷2	7	10		=	÷5	+8÷2	11	8		
+	÷3	+4	8	14	++	+	÷4	+7÷3	10	15	++	Otitis med. cat. chron. dpl.
		+4	6	9	++			+6	10	12	++	Beide Trommelfelle eingesenkt, matt, wenige Injektion.

1) Lateralisirung nach links vom rechten Proc. mastoid.

		Flüsterstimme									Untere Grenze Proc. mast.	Untere Grenze Luftleitung	Obere Grenze
		Cito	Slegter	Fero	Rio	Uheld	Tagpap	18	28	78			
11.		0,10	a. a.	0,05	a. a	a. a.	0,05	0,10	0,10	0,20	Fis″	Cis′	0,2
Aufg.	d. 7/1.	13	>	12	14	10	>	>	14	>		C″	0,1
7/1.		1	1	0,50	0,50	0,20	1	0,80	1	0,90	C″	D″	0,1
Entl.	d. 13/1.												
21/1.												C″	0,1
	d. 19/1.	>	>	12	14	10	>	>	14	>		C″	0,1
		>	>	13	14	12	>	>	>	>		C″	0,1
12.												C″	0,2
Aufg.	d. 7/1.											Cis″	0,1
5/1.												C″	0,1
Entl.	d. 13/1.	0	0,20				0,40	a. a.	4	3		C″	0,1
27/1.		14	>	10	4	4	>	>	14	>		C″	0,1
	d. 18/1.	7	9	0,90	0,50	1	11	0,90	11	11		C″	0,1
13.		0,10	0	0,30	0,20	0,20	0,10	0,10	0,05	0,10	C″	G″	0,1
Aufg.	d. 13/1.												
12/1.		0,20	0	0,10	0,10	0,20	0,20	0,10	0,50	0,50	D″	Gis″	0,1
Entl.													
25/1.		9						8	8	8		Dis″	
	d. 14/1.												
		>	14	>	12	>	>	14	>	>		C″	0,1
	d. 18/1.												
		>	>	14	13	12	14	13	14	>	C″	Dis″	0,2
		>	>	>	>	>	>	>	>	>		C″	0,1
	d. 24/1.	>	14	>	11	14	>	>	>	>		C″	0,1
	d. 8/2.												
14.											C″	G″	0,2
Aufg.	d. 19/1.												
19/1.											C″	Cis″	0,1
Entl.													
21/2.	d. 20/1.	0,30	0,20	0	0,50	0,05	0,10	0,60	1	0,90			
		>	>	13	7	8	>	>	>	>		C″	
			10		5		10	6	12	12		F″	
												C″	
	d. 9/2.												
	d. 20/2.	>	>	>	12	10	>	>	>	>		C″	0,1
		>	>	>		>	>	>	>	>		C″	0,1
15.		7	8	0	1	3	0,90	7	6	10	C″	A′	0,3
Aufg.	d. 25/1.												
25/1.		>	13	8	13	7	14	>	>	>	?	D″	0,3
Entl.													
12/3.													

Stimmgabel a (435)						Stimmgabel A (108)						Diagnose und Verlauf der Krankheit
Weber	Schwabach	Rinne	Knochenl.	Luftleit.	Gellé	Weber	Schwabach	Rinne	Knochenl.	Luftleit.	Gellé	
+	+7	±0	15	8	++	+	+9	÷3	24	18	++	Otitis med. cat.
		+13	12	21	++			+8÷3	20	15	++	ac. d.
+	+4	÷5	16	15		+	+15	±0	26	24		11/1. Injektion ver-
		+10	17	24				+8	20	18		schwunden. 13/1. Giebt an, besser zu hören.
+	+3	+7	14	17	++	+	+7	+16	18	24	++	
		+10	14	23	++			+11	20	18	++	
		+9	14	18				+10	21	22		Otitis med. cat.
+	÷4	+8	12	15		+	+5	+14	22	23		ac. sin.
		+9	13	19	++			+7	24	25	++	L. Trommelfell bei-
+	÷2	+3÷5	16	14	++	+	÷2	÷8	24	9	++	nahe keine Injekt.
		+13	14	24	++			+9	26	26	++	
+	÷2	+10	15	22	++	+	÷2	+10	24	23	++	
+	+8	÷6	20	17	÷÷	+	+10	÷12	33	16	÷÷	Otitis med. cat.
		÷9	21	15	÷÷			÷14	30	12	+÷	ac. sin. Cerumen obtu-
+	+6	+8	17	25	÷÷	+	+14	÷9	42	30	÷÷	rans d. (Unmittelbar nach
		÷8	22	15				÷12	40	13		Ausspülen d. Cerumens.)
+	+10	+9	20	27	0÷	−	+15	+8	28	35	++	15/1. Otitis med.
		+6	23	28	÷÷			+6	37	18	++	cat. ac. d. L. Trommelfell. In-
+	+9	+8	20	24	÷÷	+	+11	+10	29	39	÷÷	jektion abgenomm. Beide Trommelfelle:
		+10	20	29	÷÷			+11	24	20	÷÷	Nur wenige Injek-
+					++						++	tion.
					++	−					++	
+	÷3	+8÷4	12	15	++	+	+3	+6	17	20	++	Otitis med. cat.
		+10	15	18	++			+12	20	19	++	ac. d. Cerumen sin.
		+3÷5	12	15				+8	18	22		21/1. Otitis med.
		+12	18	23	++			+8	24	30	++	supp. ac. d.
+	+5	+6÷4	17	20		+	+11	÷9	28	20		6/2. Einige Eiterse-
												kretion, Trommel-
		+8	18	21				+15	22	22		fell geschwollen.
−	±0	+8	12	19	++	−	+4	+12	17	31	++	9/2. Tr.-Fell trocken.
		+11	12	21	++			+15	15	18	++	Reste von Ecchymo- sen, keine Injektion.
+	÷2	+10	9	17	++	+	÷3	±0	14	10	+÷	Otitis med. cat.
		+10	10	17	++			+11	15	21	+÷	ac. d. Kleine runde Perfo- ration des rechten Trommelfells.

		Flüsterstimme									Untere Grenze Proc. mast.	Untere Grenze Luft-leitung	Obere Grenze
		Cito	Slagter	Fero	Rio	Ubeld	Tagsap	18	28	78			
	d. 27/1.											D′	
												E″	
	d. 30/1.	14	>	>	>	4	>	>	14	>		D′	
		11	14	>	12	2	14	0,50	12	13		E″	
	d. 8/2											Dis″	
							c. 8		c. 8	c. 8		E″	
	d. 12/2.							>12	>12	>12	?	G″	
								0,50	0,50	1	?	D′	
	d. 24/2.	13	13		13		14	13	13	>	?	G″	0,1
							0,50		0,40	0,50	?	D′	0,4
	d. 11/3.	>	>	>	>	>	>	>	>	>		Dis″	0,3
		>	>	>	10	12	>	>	>	14		G″	0,5
16. Aufg. 26/1. Entl. 7/2.	d. 26/1.	12	>	14	4	10	1	1	14	>		C″	0,2
		13	>	8	0	>	>	>	>	14		C″	0,2
	d. 1/2.	12	12				11	3	11	11		C″	
				12			>	10	>	>		C″	
	d. 6/2.	12	>	>	0,20	9	>	>	>	>		C″	0,1
		>	>	>	3	>	>	>	>	>		C″	0,1
17. Aufg. 6/2. Entl. 24/2.	d. 6/2.	12	8	10	9	0,30	13	0,50	13	>	F″	B″	0,2
		12	12	5	2	3	0,50	7	14	>	Fis″	G″	0,3
	d. 8/2.										Fis″	Fis″	
	d. 13/2.	>	>	14		0,20	>	12	>	>		G″	0,2
		>	5	>	3		9	1	>	>		F″	0,2
	d. 22/2.	>	>	>	>	0,50	>	>	>	>		G″	
		>	>	>	>		>	>	>	>		Dis″	
18. Aufg. 7/2. Entl. 2/4.	d. 7/2.	>		9	2	10	14	11	>	>		C″	0,2
		2	0	0,05	0,50	0,70	1	0,60	6	6	C″	Fis″	0,2

Stimmgabel a (435)						Stimmgabel A (108)						Diagnose und Verlauf der Krankheit
Weber	Schwabach	Rinne	Knochenl.	Luftleit.	Gellé	Weber	Schwabach	Rinne	Knochenl.	Luftleit.	Gellé	
=	+3	+6	13	18		=	+4	÷10	20	13		Otitis med. cat. ac. sin.
		+13	10	19				+9	23	14		
		+15	11	26	++			÷7	19	16	+÷	R. Trommelfell: Perforation unveränd., geringe Injektion.
+	+4	+11	10	18	++	+	+6	+6	16	14	++	L. Trommelfell: Injektion abgenomm.
		+16	9	23				+6	17	19		7/2. Angina nosocomialis.
=	÷2	+6	9	14		+	+6	+6	20	12		8/2. Schmerzen im linken Ohre, Trommelfell vorgewölbt.
		+7	12	19				+7	20	30		Otitis med. supp. ac. d.
+	±0	÷7	18	10		+	+15	+16	26	8		L. Ohr: Boden von Epidermis verdeckt.
		±0	11	12				±0	24	26		R. Trommelfell geh.
+	±0	÷7	15	12		+	+8	÷17	24	9		L. Trommelfell etwas vorgewölbt.
		+11	10	21	++			+13	23	34	++	R. Trommelfell natürlich.
=	÷2	+9	11	20	++	+	+6	+8	18	18	++	L. Trommelfell etwas injicirt.
+	÷1	+13	14	23	+++	+	÷3	+26	15	35	+++	Occlusio tubae d.
		+15	8	26	+++			+14	15	20	+++	
+	÷2	+7	9	14	+++	+	÷3	+10	10	18		Otitis med. cat. ac. sin. l. gr.
		+12	8	21	++			+12	9	15		R. Trommelfell weniger eingesenkt.
+	+1	+13	12	21	+++	+	÷1	+24	17	31	+++	
		+15	13	24	+++			+17	13	22	+++	
+	±0	+6÷3	10	11		+	+8	÷7	18	12		Otitis med. cat. ac. sin.
		+9	7	13				+9	15	18		Cerumen d.
+	÷2	+7	9	10		+	+9	±0	15	10		8/2. Angina nosocomialis.
		+9	11	14				+15	17	19		9/2. Cerumen entfernt, keine Injektion.
+	±0	+6	9	12	++	+	+7	+9	18	18	++	Otitis med. cat. ac. d.
		+10	10	16	++			+16	17	16	++	L. Trommelfell punktförmige Ecchymosen.
+	÷3	+8	11	15		+	+5	+8	14	21		
		+15	11	20				+22	17	20		
		+12	10	21	+++			+16	14	28	++	Otitis med. cat. ac. sin.
+	÷1	+11	8	17	+++	+	÷2	+10	19	16	++	

		Flüsterstimme									Untere Grenze Proc. matt.	Untere Grenze Luftleitung	Obere Grenze
		Cito	Slagter	Fero	Rio	Uheld	Tagpap	18	28	78			
	d. 12/2.					a. a.	0,10	0	0,05	0,20			
	d. 23/2.											C″	0,2
		a. a.						0	a. a.	0,05	Cis″	>A	0,4
19. Aufg. 6/2. Entl. 14/2.	d. 7/2.						a. a.	1	0,50	0,50	C″	C″ Fis″	0,2 0,2
	d. 10/2	> 14	> 14	> >	12	6	> 14	12 12	> >	> >		C″ C″	
	d. 14/2.	> 12	> >	14 13	13 13	6 4	> 14	11 >	> >	> >		C″ C″	0,3 0,4
	d. 27/2.												0,3 0,3
20. Aufg. 8/2. Entl. 19/2.	d. 9/2.							0,60	0,70	0,70		C″ C″	0,3 0,1
	d. 14/2.	0,50 > 6	0,10 > 4	14	13	14	0,30 14 5	1 14 6	4 > 6	0,80 > 7	Cis″ C″	F″ C″ E″	0,3 0,2 0,3
	d. 19/2.			>	14		14		>	>		Cis″ D″ C″ Cis″ C″	0,2
	d. 21/2												
	d. 24/2												
21. Aufg. 16/2. Entl. 1/3.	d. 17/2.	0,10 0,50	0,20	5	5	1	0,30 5	0,10 0,10	1 10	0,50 8	C″ C″	Cis″ Cis″	0,2 0,2
	d. 22/2.	0,05	8				11	12	12	12	C″	Cis″ C″	
	d. 27/2.	11	>		8		>	>	>	>		C″	0,1
		11		13			>	12	>	>		C″	0,1
22. Aufg. 21/2. Entl. 26/3.	d. 21/2.		>	>	13	1		14	>	>	C″	Cis″	0,1
		2					0,50	0,30	3	3	C″	G″	0,4
	d. 28/2.	1			1		1	1	1	1		C″ Fis″	0,2 0,3
	d. 26/3.	> >	> 14	> >	12 >	> >	> >	> >	> >	> >		C″ C″	0,3 0,6

Stimmgabel a (435)						Stimmgabel A (108)						Diagnose und Verlauf der Krankheit
Weber	Schwabach	Rinne	Knochenl.	Luftleit.	Gellé	Weber	Schwabach	Rinne	Knochenl.	Luftleit.	Gellé	
		+11	16	23				+8	25	33		9/2. Otitis med. supp. ac. sin.
+	+6	÷6	14	11		+	+12	±0	23	14		15/2 Unbedeut. serös-eitriges Exsudat. Injektion.
+	÷2	+14	12	16				+16	22	23		L. Gehörgang mit Eiter gefüllt.
			16	1		+	÷3		25	0		Patient später gestorben.
		+10	15	25	+++			+10	20	17	++	Otitis med. cat. ac. sin.
+	±0	±0	14	13	+++	+	+10	±0	25	14	++	
		+12	10	22				+10	21	35		Boden gedeckt von Epidermisschuppen mit blutig-serösem Sekrete vermischt.
+	±0	+8	16	20		+	+12	+7	25	20		
		+12	14	26				+19	25	45		Wenige Injekt., keine Schwulst.
+	+6	+9	16	21		+	+12	+8	30	17		
=						=						
+	±0	÷4	10	12	+++	+	÷3	+9	13	12	++	Otitis med. cat. ac. d.
		+9	10	15	+++			+9	14	13	++	
+	÷3	+6	8	12		+	÷3	+6	9	13		Noch ein wenig Injektion.
		+9	10	18				+15	13	14		
+	÷4	+7	7	10		+	÷4	+9	9	14		Nur Andeutung von Injektion.
		+10	7	16				+9	10	14		
+	+8	+1÷5	18	15	+++	=	+12	+3÷7	27	22	+++	Otitis med. cat. ac. dpl.
		+5÷3	16	20	+++			÷3	24	16	+++	
+	+3	+1÷5	17	14		+	+10	÷9	25	17		R. Trommelfell noch etwas vorgewölbt und injicirt.
		+7	14	19				+1÷1	24	18		
+	+1	+5	18	20		+	+14	+3	28	29		R. Trommelfell: Geringe Injekt., keine Vorwölbung.
		+11	13	26				+13	21	28		L. Trommelfell: Geringe Injektion.
		+10	10	16	++			+11	20	31	++	Otitis med. supp. ac. sin.
+	÷2	÷5	11	9		+	+6	÷11	21	9		Otitis med. cat. ac. sin. d. l. gr.
		+12	14	21				+14	25	38		Einige Eitersekretion.
+	÷2	÷9	11	9		+	+7	÷16	31	11		
		+10	13	22	++			+13	20	30	++	Keine Injektion.
+	±0	+11	16	22	++	+	+5	+10	24	18	++	

		Flüsterstimme										Untere Grenze	Untere Grenze	Obere Grenze
		Cito	Slagter	Fero	Rio	Uheld	Tagpap	15	25	75		Proc. mast.	Luft-leitung	
23.		4					4		4	4,05		C'	G'	0,1
[illegible]	[illegible] 2							3,3	4	6		C'	G'	0,4
[illegible]	[illegible] 2	2	13				>		14	14			C'	
[illegible]				0,5				14	>	14			C'	
	[illegible] 2	6	14	14			>	>	>	>			C	0,1
		—	—	5	1		>	>	>	>			C	0,1
24.		—	—	12			>	14	>	>			C''	0,6
[illegible] 2	[illegible] 22. 2	7	7	14	5		1	6	8	9			C''	0,7
Rat.		—	—				>	>	>	>			C'	0,1
[illegible]	[illegible] 2.	14	14				14	14	>	14			C'	0,3

	Flüsterstimme																		Untere Grenze	Obere Grenze
	Smedie	Cito	Schakal	Slagter	Fero	Ita	Kone	Tagpap	Rio	Uro	Uheld	18	28	39	59	78	89	99		
Dr. W.,	—	—	—	—	—	—	—	—	—	—	—	—	—	—	—	—	—	—	F''	0,2
28 Jahre	—	—	—	—	—	—	—	—	—	—	—	—	—	—	—	—	—	—	F''	0,2
Dr. R.,	—	—	—	—	—	11	>	>	>	14	>	—	(alle Zahlen			>)	—	—	C''	0,1
27 Jahre.	—	—	—	—	—	>	>	>	>	>	>	—	(alle Zahlen			>)	—	—	C''	0,1
Dr. L.,	>	—	—	>	>	13	>	>	>	14	7	—	(alle Zahlen			>)	—	—	C''	0,1
31 Jahre	>	>	>	>	>	>	>	>	>	14	13	—	(alle Zahlen			>)	—	—	C''	0,1
	>	>	>	10	13	8	11	>	8	3	2	10	>	>	>	13	>	>	<D'	0,2
Krankenwärter F., 24 Jahre	>	>	14	8	8	6	9	11	8	—	2	4	11	>	>	11	>	>	<D'	0,2
Krankenwärter	13	>	>	6	>	>	>	14	14	>	14	—	(alle Zahlen			>)	—	—	C''	0,2
A., 26 Jahre	11	13	>	4	>	>	>	>	14	>	>	—	(alle Zahlen			>)	—	—	C''	0,3
Krankenwärter	>	>	10	>	>	14	14	14	>	>	>	>	>	14	14	>	13	>	C''	0,3
N., 23 Jahre	>	>	>	>	10	14	>	14	14	>	>	>	>	>	>	>	>	14	C''	0,3
Verfasser, 30 J.	—	—	—	—	—	—	—	—	—	—	—	—	—	—	—	—	—	—	C''	0,1
den 18. Nov.	—	—	—	—	—	—	—	—	—	—	—	—	—	—	—	—	—	—	C''	0,1
Den 10. Jan.																				

Stimmgabel a (435)						Stimmgabel A (108)						Diagnose und Verlauf der Krankheit
Weber	Schwabach	Rinne	Knochenl.	Luftleit.	Gellé	Weber	Schwabach	Rinne	Knochenl.	Luftleit.	Gellé	
+	+6	÷4	13	12	++	+	+7	÷15	26	19	++	Otitis med. supp. ac. d.
		+11	11	17	++			+5÷9	29	13	++	Otitis med. cat. ac. sin.
+	+6	+2÷5	16	14		+	+11	+3÷13	29	24		Unbedeutende Eitersekretion; rechtes Trommelfell geschwollen.
		+10	11	17				+5÷4	23	15		
=	+8	+13	14	30	++	=	+15	+9	29	32	++	
		+17	14	28	++			+13	22	29	++	
		+13	11	20	++			+19	22	39	++	Occlusio tubae sin.
+	÷3	+13	5	15	++	+	÷3	+14	12	14	++	
		+13	12	26				+19	20	36		
+	÷3	+13	7	15		+	÷3	+15	13	23		

Stimmgabel a′ (435)						Stimmgabel A (108)						
Weber	Schwabach	Rinne	Knochenleitung	Luftleitung	Gellé	Weber	Schwabach	Rinne	Knochenleitung	Luftleitung	Gellé	
=	±0	+14	14	29	++	=	÷3	+18	17	35	++	Beide Trommelfelle etwas matt und eingesenkt.
		+16	13	28	++			+30	14	28	++	
=	÷2	+13	9	16	++	=	÷3	+28	20	48	++	Beide Trommelfelle ein wenig eingesenkt und matt, mit vermindertem Reflexe.
		+16	10	23	++			+30	21	22	++	
=	÷2	+10	10	19	++	=	÷5	+14	21	29	++	Beide Trommelfelle etwas eingesenkt und matt.
		+14	9	23	++			+22	18	26	++	
=	÷3	+13	8	18	++			+16	17	27	++	R. Trommelfell ein wenig eingesenkt, Glanz norm.
		+11	8	16	÷+	=	±0	+16	17	25	÷+	L. Trommelfell ein wenig eingesenkt und matt.
=	±0	+14	14	29	++	=	±0	+18	17	25	++	Beide Trommelfelle natürlich.
		+18	13	29	++			+16	14	20	++	
=	÷5	+14	13	23	++	=	÷3	+24	19	40	++	Beide Trommelfelle ein wenig eingesenkt, mit natürlichem Glanze.
		+16	10	28	++			+21	12	25	++	
=		+18	14	32	++	=		+25	16	28	++	
		+ 9	19	35	++			+24	16	37	++	
=		+14	12	34		=		+26	19	30		
		+11	17	35				+29	21	42		

III.

Mittelohreiterung und Hirntumor.

Von

Prof. **Hessler** (Halle a. S.)

(Mit 1 Abbildung.)

Ein viel bearbeitetes Thema der Gegenwart ist dasjenige von den intracraniellen Complicationen der Mittelohreiterung für Diagnose wie für Therapie. Ist auch die Diagnose leicht in den typischen Formen der häufigsten Complicationen, wie Sinusphlebitis, Hirnabscess, Meningitis, so ist sie schwierig bei weniger deutlich gezeichnetem Krankheitsverlaufe, der ja nicht selten latent ist — und noch schwieriger, wenn gleichzeitig mehrere Complicationen vorhanden sind. Die Untersuchungsmethoden sind zwar in dem letzten Jahrzehnt wesentlich vermehrt und auf Grund der bisherigen Resultate in ihrer Werthschätzung begrenzt, aber trotzdem kennt jeder aus der Litteratur und nicht weniger aus der eigenen Praxis der letzten Jahre genügend Fälle, in denen die Diagnose erst durch probatorische Operationen gesichert wurde oder bei negativen Resultaten der letzteren auch weiter unsicher bleiben musste. Nach meiner Ueberzeugung verdanken wir auch diesen probatorischen Operationen, die allerdings einem rationellen und gerechten Furor operativus entstammen, den Beweis von der Heilbarkeit auch der otogenen Meningitis, die bis zu den letzten Jahren als absolut tödtlich beurtheilt wurde. Sehr verschieden und deshalb für die Diagnose eines einzelnen Falles mit intracranieller Complication der Mittelohreiterung nicht verwerthbar sind die procentuarischen Verhältnisse derselben: ich fand (otogene Pyämie S. 229) bei 81648 Ohrerkrankungen mit 116 durch die Section erwiesenen intracraniellen Folgeerkrankungen 48mal = 41,4 Proc. Sinusphlebitis und Pyämie, 40 mal = 34,5 Proc. Meningitis und 28 mal = 24,1 Proc. Hirnabscess. Jetzt möchte ich die Aufmerksamkeit der Ohrenärzte auf eine neue cerebrale reine Complication der Mittelohreiterung hinlenken, nämlich den Hirntumor. Soweit mir die Litteratur zu Gebote stand, habe

ich nur 18 Fälle von Mittelohreiterung und Hirntumor gefunden. Ich werde diese zuerst kurz referiren, dann meinen Fall ausführlicher beschreiben und epikritisch beleuchten. Endlich werde ich im Anschluss an diese Zusammenstellung auf die Schwierigkeit in der Diagnose dieser relativ selten vorkommenden Complication eingehen.

1. Abercrombie, Untersuchungen über die Krankheiten des Gehirns und Rückenmarkes; deutsch v. d. Busch. 1829. S. 227).

Dreijähriges Kind mit scrophulöser Geschwulst am Arme und linksseitigem chronischen Ohrlaufen; später Lähmungserscheinungen an Armen und Beinen; 6 Wochen später Hinterkopfschmerz und hinter dem linken Ohre, nach 3 Tagen: Schielen, Convulsionen, täglich 3—4 mal, zuerst am ganzen Körper, dann besonders rechts, hielt 12 Tage an, erst am Todestage Coma.

Section: in den Hirnhöhlen viel Serum; je ein wallnussgrosser Tuberkel in einem Kleinhirnlappen mit centraler Erweichung, Meningitis spinalis serosa.

2. Arbuckle (Glasgow med. Journ: Juli 1876).

Weiblich, 44 Jahre, seit vielen Jahren geisteskrank, rechts chronische Otorrhoe, viel Kopfschmerzen, rechtsseitige Gesichtslähmung, Zunge nach links deviirend, Auswärtsstellung des Auges rechts, keine Neuritis optica, plötzlicher Tod.

Section: Cystisches Carcinom von der Basis des rechten Schläfenlappens, die mit anliegendem Knochen verwachsen, in die Orbita eindringend und den rechten Tractus opticus umwachsend.

3. Robert (Tubercule du cerveau. Le Progrès médical. 1876. S. 454).

Männlich, Phthisicus, mit Hodentuberkulose und doppelseitiger chronischer Otorrhoe, zuletzt viel Erbrechen, Delirien, Obstipation, Convulsionen, Aufschreien, Decubitus, zuletzt Coma, Pupillenerweiterung, Pulsfrequenz 120, Kahnbauch und Tod. Diagnosticirt war tuberkulöse Meningitis.

Section: Cavernen in beiden Lungenspitzen, tuberkulöse Meningitis an Convexität und Basis des Gehirns, Hydrops beider Seitenventrikel, Solitärtuberkel über dem linken Ventrikel.

4. Ein Referat über den Fall von Friedenreich, (Kliniske Foredrag over Nervesygdomne. Köbenhaven 1882) verdanke ich der Liebenswürdigkeit des Herrn Dr. Kr. Poulsen.

Der 59jährige Mann hatte 3 Monate vor der Aufnahme ins Hospital eine Parese des rechten Armes und Beines bekommen; rechts geringgradige Schwäche des Facialis, Herabsetzung der Sensibilität, etwas Stumpfsinn und Aphasie, die in den nächsten Tagen etwas zunahm; er konnte nichts spontan sagen, wohl aber Vorgesagtes glatt nachsprechen; Temperatur nur einmal 39° des Abends, sonst nur bis etwas über 38°, und des Morgens gewöhnlich 37,6°. Der Stumpfsinn nahm zu, zuweilen Zuckungen in der rechten Gesichtsmusculatur; dabei kein Kopfweh, weder Schwindel, noch Erbrechen, noch Neuroretinitis; nach 2 Wochen wurde linksseitige Otorrhoe mit Perforation im Trommelfell unter dem Hammer entdeckt. In der klinischen Vorlesung wurde die Wahrscheinlichkeitsdiagnose auf einen otitischen Temporalabscess gestellt, ein massiver Tumor konnte aber nicht ausgeschlossen werden, weshalb ein operativer Eingriff abgerathen wurde, zumal Fr. eine operative Heilung eines otorrhoischen Gehirnabscesses nicht bekannt war. Patient lag noch 7 Wochen im Hospital, die Wahrscheinlichkeit für einen Gehirnabscess schwand, das Fieber nahm ab, ebenso die Suppuration im Ohre.

Die Section zeigte, dass es sich um eine acute Otitis media gehandelt hatte, die Perforation war geheilt. Ferner fand sich ein fusicelluläres Sarkom in der linken Hirnhemisphäre dicht ausserhalb des Thalamus.

5. Matthieu (Tumeur du pédoncule cérébral droit de le l'eminentia teres du même côté. Hémiplégie et hémiparésie gauches. Paralyse du moteur oculaire gauche. Le Progrès médical 1882. S. 186.)

Männlich 32 Jahre, links chronische Otorrhoe seit Kindheit; mit Nachlass derselben vor 2 Jahren Kopfschmerzen, Schwindel, Taumeln; durch Aufmeisslung (Péan) Erleichterung; dann Wiederkehr der Otorrhoe und der früheren Symptome, die sich langsam verschlimmerten, zunehmende Lähmung der linken Körperhälfte, von Fuss nach Oberschenkel, Hand auf Oberarm und auf Gesicht fortschreitend; Pupillenerweiterung und Strabismus externus links, Hemiparese links, aber kein Erbrechen, keine Bewusstseinsstörungen oder Convulsionen; zuletzt Prostration, Coma, linksseitige Pupillenerweiterung geschwunden; Tod Anfang des 6. Monats. Es war an Hirnabscess gedacht worden.

Section: Hirnhäute congestionirt; hühnereigrosser Tumor im rechten Grosshirnschenkel und in Eminentia teres superior; Seitenventrikel durch viel Serum erweitert, der rechte um das dreifache. „La masse de la tumeur est d'un rouge grisâtre, de consistance élastique, un peu translucide avec des points plus sombres, tremblottante." „Dans l'épaisseur du pédoncule, on reconnaît cette substance plus brillante, d'aspect plus gélatineux, qui va en se perdant dans le pédoncule."

6. Bruns (Ein Fall von Ponstuberkel. Neurologisches Centralblatt 1886. S. 151.

Männlich 2½ Jahr, aus phthisischer Familie, chronische Otorrhoe beiderseits seit längerer Zeit, dazu Strabismus convergens links. Kopfschmerzen, rechtsseitige Hemiparese, mehrere Monate später Contractur des rechten Armes, Schwäche, keine Gesichtslähmung, Anästhesie der Cornea, Patellarklonus rechts, Sopor, Stauungspapille, Contractur aller Extremitäten besonders rechts, keine deutlichen Sensibilitätsstörungen, Tod Mitte des 9. Monats.

Section: mehrere Solitärtuberkel der Gross- und Kleinhirnhemisphäre, ein kastaniengrosser in der Brücke, Tuberkelherde in beiden Lungenspitzen.

7. Mills und Bodamer (Journal of nerv. and ment. disease 1887. S. 716).

Beobachteten bei einem 12jährigen Mädchen nach Sturz von einer Treppe Ohrenentzündung, ½ Jahr später zunehmende Kopfschmerzen, spontaner und Schmerz auf Druck und Percussion in rechter Schläfe, rechts Pupillenerweiterung und Stauungspapille, Herabsetzung der Seh- und Hörschärfe; plötzlich Benommenheit, linksseitige Hemiparese, (rechtsseitige Gesichtslähmung oder linksseitiger Gesichtskrampf), beginnende Aphasie; diagnosticirt wurde Tumor oder Abscess. Trepanation wieder aufgegeben. Tod 3 Tage später, Anfang des 9. Monats.

Section: Grosses gefässreiches Gliom im Mark des rechten Temporallappens.

8. Schwartze (Hirntumor, complicirt mit Otitis media purulenta und verwechselt mit Hirnabscess. Dieses Archiv 1895. XXXVIII. S. 292).

Männlich, 12 Jahre, mit multiplen Knochennarben an den Extremitäten. linksseitige chronische Otorrhoe seit Jahren; seit 2 Monaten Kopfschmerz in Stirn und Hinterkopf, Schwindelgefühl bei raschem Umdrehen, Morgens Uebelkeit und Erbrechen, öfters Diplopie, keine Pulsverlangsamung, beiderseits Neuritis optica. Aufmeisselung des Warzenfortsatzes ergab circumscripte Caries an der Labyrinthwand. Alle Symptome günstig beeinflusst, „mit dem Aufstehen aber kehrten die alten Symptome wieder." Zunahme des Körpergewichts trotz des Erbrechens, dann geringe Insufficienz des linken Rectus superior, in einem Anfalle auch beiderseits. Keine bestimmte Percussionsempfindlichkeit an einer Stelle des Schädels; zwischen den Anfällen von Kopfschmerzen mit Erbrechen in achttägigen Intervallen Wohlbefinden; später Gesichtslähmung und eine ¼ Stunde dauernde Sprachstörung; dann Parese des rechten Arms vorübergehend, zuletzt plötzlich psychische Exaltation mit heiteren Delirien, Spasmen im rechten Facialis und in den Extremitäten und nach tiefem Schlafe Wohlbefinden. Bei Diagnose otogener Abscess im Schläfenlappen (Fehlen cerebellarer Ataxie sprach gegen den Sitz im Kleinhirn) Trepanation auf denselben: eine lange und tiefe Incision in die unter starkem Drucke stehende Hirnsubstanz ergiebt keinen Abscess, auch nicht einen am meisten in Betracht gezogenen Hirntuberkel. Sofort und nachträglich viel Abfluss von Liquor cerebrospinalis. Am 6. Tage Einsetzen einer

eitrigen Meningitis von der Operationswunde her und am 8. Tage Tod durch dieselbe.

Section: ergab neben hochgradigem Hydrocephalus internus und externus ein hühnereigrosses Gliosarkom des linken Kleinhirns, das median gelegen und auf beide Kleinhirnhälften fortgewachsen war. Der Hirntumor bestand zufällig neben und unabhängig von der Ohreiterung.

9. Passow (Fall von chronischer Mittelohreiterung, Gliosarkom der Vierhügel, Tod in Chloroformnarkose. (Berliner klin. Wochenschrift 1895. Nr. 44).

Beobachtete bei einer Frau von 26 Jahren mit linksseitiger chronischer Otorrhoe seit 10 Jahren Druckempfindlichkeit der ganzen Kopfseite, links Pupillenerweiterung, wiederholt heftige Kopfschmerzen, doppelseitige Neuritis optica; es fehlen für die Diagnose „Hirnabscess" unter anderem Schwindel, Augenmuskellähmungen, Pulsverlangsamung. Dabei Gehörgang entzündlich geschwollen, durch polypöse Granulationen verlegt, Druckempfindlichkeit am Warzenfortsatz, sodass die Radicaloperation unbedingt indicirt war. Die blossgelegte Dura absolut normal und nicht gespannt. — Tod in Chloroformnarkose durch Athmungslähmung.

Die Section ergab Gliosarkom der Vierhügel neben Caries des Felsenbeins; auffallend war das Fehlen von Sehstörungen und Ataxie.

10. Passow berichtet über einen ähnlichen Fall aus der Braun'schen Klinik in Königsberg, bei welchem infolge Diagnose otogener Hirnabscess trepanirt wurde, und die Section neben der Otitis media einen 6—7 cm grossen Tumor ergab, der von der Decke und der Aussenwand des rechten Ventrikels ausgehend in das Splenium corporis callosi eingedrungen war.

11. Dinkler (Ein Fall von Hydrocephalus und Hirntumor. Deutsche Zeitschrift für Nervenheilkunde. 1895. Bd. VI.) beobachtete linksseitige chronische Otorrhoe bei einem dreijährigen Kinde, das zuerst an Bewusstlosigkeit und Krämpfen erkrankt war: Hydrocephalus internus; 1 Jahr später Ataxie, doppelseitige Stauungspapille, rechts Gesichtslähmung, rechter Patellarreflex erhöht, Plantar- und Abdominalreflex links erhöht, rechts herabgesetzt, Erbrechen, Somnolenz, Bewusstlosigkeit; nach 4 Wochen epileptiformer Anfall mit Zuckungen links; 3 Monate später Parese des linken Beines, Schädelumfangzunahme, epileptischer Anfall mit Tonus der rechten und Convulsionen der linken Extremitäten, und seit 6 Monaten bestehende Schlafsucht; beiderseits deutliche Neuritis optica, Puls wiederholt verlangsamt, Lumbalpunction entleert 120 ccm alkalische Flüssigkeit. Diagnosticirt wurde Kleinhirntumor und Hydrocephalus internus. Tod 1 Jahr 8 Monate nach der ersten Erkrankung.

Section: Sarkom der ganzen rechten Grosshirnhemisphäre und Hydrocephalus internus.

12. Gesselewitsch und Wanach[1]) (Botkin's Hospitalztg. 1895. Nr. 7).

Der 40jährige Mann war bis auf eine seit vielen Jahren bestehende rechtsseitige Otorrhoe sehr gesund gewesen, vor 3 Wochen plötzlich mit Fieber, starken Kopfschmerzen und Delirien erkrankt, und als typhös erkrankt aufgenommen worden. Temperatur blieb normal, Bewusstsein nicht klar, viel Gähnen; Puls 40, schwankte die nächsten Tage zwischen 52 und 56, hob sich dann auf 68 und 72; deutliche Kyphose im Bereiche der unteren Hals- und oberen Brustwirbel, keine Albuminurie; dann linksseitige Pupillenerweiterung, Delirien, Stuhl und Urin unfreiwillig entleert, Steifheit der Nackenmuskeln, Muskelzuckungen der Extremitäten, Abmagerung. Am 5. Behandlungstage bei klarem Bewusstsein, linke Extremitäten auffallend kühler, Pupillengleichheit, doppelseitige Stauungspapille, Netzhautgefässe geschlängelt, die Ränder der Papillen geschwellt, rechts auf Netzhaut einige Hämorhagien. Am 7. Tage Stuhl wieder unfreiwillig entleert, Lähmung der Mundäste des linken Facialis. Auf Grund der Hirndrucksymptome, des angeblich plötzlichen Beginnens der Krankheit nach langjähriger Ohreiterung Diagnose auf Hirnabscess wahrscheinlich im rechten Schläfenlappen gestellt. Am 8. Tage fand sich Pu-

1) Briefliche Mittheilung des Herrn Dr. Wanach, für welche ich hiermit nochmals meinen Dank aussprechen möchte.

pillengleichheit dann „ganz leichtes Hautödem über dem rechten Ohre“ und Schmerzen bei der Percussion. Kein Symptom sprach gegen Hirnabscess; eine Localisirung desselben unmöglich. Am 9. Tage Trepanation über dem Schläfenbein rechts (Wanach): Dura wölbt sich stark vor, Gehirn pulslos; nach Incision der erstern wölbt sich Gehirn „mit Gewalt“ vor; Probeincisionen mit schmalem Messer nach den verschiedensten Richtungen resultatlos. Am folgenden Tage beträchtlicher Hirnprolaps, Coma, Tod.

Section: Gänseeigrosses, weiches Sarkom, das vom Corpus striatum ausgeht und in den rechten Stirnlappen hineingewuchert ist. Die Otitis media hatte keine intracranielle Eiterung, wie Meningitis hervorgerufen; nur Gehirn colossal hyperämisch. Die Kyphose der Wirbelsäule war nicht mit Spondylitis combinirt.

13. Donath (Ein Fall von Kleinhirnerkrankung mit Obductionsbefund. Wien. medicinische Wochenschrift 1896. Nr. 29 und 30 und Pester medic. chirurg. Presse 1896. Nr. 5).

Beobachtete bei einem 19jährigen Patienten, der vom 6.—10. Jahre beiderseits Otorrhoe gehabt hatte, nach einer Ohrfeige plötzlich auftretendes und 2 Jahre lang anhaltendes Erbrechen, dann cerebellare Ataxie, die bei geschlossenen Augen verstärkt wurde, Einschränkung der Gesichtsfelder für Weiss, zunehmenden Nystagmus, scandirende Sprache, Abnahme des Gedächtnisses und der Intelligenz, dann einen $^3/_4$stündigen Ohnmachtsanfall; auf diesen folgten doppelseitige Papillitis mit Blutungen, Zunahme der Kopfschmerzen, der Diplopie, der Amblyopie, und der Verblödung und $1^1/_2$ Monat später plötzlicher Tod.

Anfangs konnte nur „ein Cerebellarleiden“ diagnosticirt werden, nach dem späteren Verlauf liess sich Kleinhirngeschwulst nicht mehr bezweifeln.

Die Section ergab Medullarsarkom des Wurmes, chronischen Hydrocephalus internus; Atrophie der Optici, Oculomotorii und Trochleares.

14. Poli (Zeitschrift f. Ohrenheilkunde 1897. S. 385).

Beobachtete bei einem $1^1/_2$jährigen Kinde mit doppelseitiger chronischer Otorrhoe und Fistel im rechten Warzenfortsatz: Deviation des linken Auges nach aussen und oben, dann Mydriasis und vollständige Ptosis, dann doppelseitige Neuritis optica, rechtsseitige Hemiplegie, Anästhesie und Gesichtslähmung; die Aufmeisselung des linken Antrum entfernte körnigen Eiter, die Punction des Gross- und Kleinhirns vom Warzenfortsatz hatte negativen Erfolg. Tod nach 12 Tagen.

Die Section ergab grossen Tuberkel im linken Hirnschenkel und auf den linken Stirnscheitellappen beschränkte Meningitis.

15. Jaffé (Kleinhirntumor. Deutsche medicinische Wochenschrift. 1897. Vereinsbeilage 4. S. 24).

Weiblich, 52 Jahre, doppelseitige chronische Otorrhoe ohne Caries, seit 2 Jahren Kopfschmerzen, Erbrechen, doppelseitige Stauungspapille, allgemeine Schwäche, zunehmende Gleichgewichtsstörungen; nach anfänglichem Schwanken zwischen Hirntumor und Hirnabscess zuletzt Hirntumor diagnosticirt im rechten Kleinhirn, wahrscheinlich ohne Mitbetheiligung des Pons und der Medulla; für diese Diagnose sprachen der hohe Grad der Stauungspapille, das constante Gehen in einer sich nach links drehenden Spirale, die wechselnde Parese des 5. 6. 7. und 9. Gehirnnerven rechts. Operation. Tod nach 12 Stunden.

Section bestätigt den Sitz und fand Fibrosarkom an der Unterfläche der rechten Kleinhirnhemisphäre.

16. Oppenheim (Ueber einen Fall von Tumor cerebri. Deutsche med. Wochenschrift 1898. Nr. 10. S. 155 und Neurolog. Centralblatt 1898. S. 136).

Männlich, 45 Jahre, lueticus, mit linksseitiger chronischer Otorrhoe, hatte zunehmende Kopfschmerzen, besonders am linken Hinterkopf, im 5. Monat Erbrechen, beiderseits besonders links Neuritis optica, Schwellung und Druckempfindlichkeit am Warzenfortsatz. Bei Aufmeisselung desselben (Jansen) Dura gesund gefunden, ebenso wiederholte Lumbalpunction (klares Serum) erfolglos; dann kamen Uebelkeit, Schwindel, Erbrechen, amnestische Aphasie und Paraphasie, zu denen beim Aufrichten des Patienten eine Worttaubheit

hinzutrat, dann wesentliche Steigerung der Kopfschmerzen; es fehlten jede motorische und sensible Lähmung und Hemianopsie. Mitte des 7. Monats plötzliche Bewusstlosigkeit, rechtsseitige Parese. Trepanation auf Schläfenlappen und Incision (Jansen) findet keinen „Herd", Tod durch Stillstand der Respiration unter Fortdauer der Herzthätigkeit.

Section: Sarkom links im hinteren Theil der Fossa Sylvii, vom Gyrus supramarginalis bis in die 1. Schläfenwindung eindringend.

Der Tumor hatte beim Aufrichten des Körpers die Schläfenwindung belastet und dadurch die Worttaubheit hervorgerufen. — Nach der erfolglosen diagnostisch-chirurgischen Therapie war die Diagnose schliesslich auf Schläfenlappentumor gestellt worden.

17. Handford. (a case of tumor of the Pons Varolii. The British med. Journ. 1898. S. 1585).

Männlich, 10 Jahre, doppelseitige chronische Otorrhoe seit frühester Kindheit, zuletzt benommener Kopf, Schwerfälligkeit beim Sprechen, rechts Gesichtslähmung und Schielen; Mitte des 5. Monats Schwerfälligkeit beim Gehen, Neigung nach vorn und links zu fallen, Stirnkopfschmerzen, Erbrechen, gesteigerte Patellarreflexe beiderseits, Paralyse des N. abducens und facialis, beiderseits Neuritis optica mit Hämorrhagien; nach wesentlicher Besserung für einige Wochen Rückkehr der Symptome, ausserdem Parese des linken Armes, Ungleichheit der Pupillen; nach zweiter kürzerer Besserung Tod.

Section: Wallnussgrosses Myxosarkom im rechten Pons, hat 6. und 7. Gehirnnerv eingeschlossen.

18. Nonne: Verhandlungen der deutschen Naturf. u. Aerzte-Versammlg. Düsseldorf 1898. S. 260).

Junge Frau mit doppelseitiger Otorrhoe, zuletzt rasch zunehmende „cerebrale Allgemeinsymptome", Warzenfortsatz links druckempfindlich, doppelseitige Aufmeisselung findet keinen Eiter im Antrum; 3 Tage später, Ende der 3. Woche, rechtsseitige Convulsionen und darauffolgende Hemiparese; Trepanation auf linken Temporallappen erfolglos, Punktion entleert Serum bei Hydrocephalus internus. Tod Ende der 4. Woche.

Section: Gliosarkom hühnereigross, nach aussen von der linken inneren Kapsel, Eiterung im Mittelohr beiderseits; nirgends Meningitis oder Hirnabcsess.

Ich habe in der Litteratur drei weitere Fälle gefunden, die nur theilweise zum Thema gehören, hauptsächlich ein differentialdiagnostisches Interesse bieten, und sie deshalb nicht mitgezählt. In dem immer wieder citirten Falle Fischer[1]) hatte Traube die Diagnose Grossbirnabscess nach Otitis interna gestellt. Es bestanden Kopfschmerzen, Schwindel und später Sopor als prävalirende Symptome, während Motilitätsstörungen, Abnahme der Sensibilität, Trübungen in den Sinneswahrnehmungen nirgends zu constatiren waren. Es lag absolut keine Veranlassung vor, die Cerebralsymptome auf eine vor 3 Jahren einmal vorhanden gewesene und vollständig abgelaufene einfache Mittelohreiterung zurückzubeziehen. Derartige Fälle habe ich mehrfach in der Litteratur gefunden und aus demselben Grunde unberücksichtigt gelassen.

Im 2. Falle, Curran[2]), war der Patient, ein Soldat, als „fieberkrank" aufgenommen worden; er hatte Abends noch gut gegessen und war in der Nacht todt gefunden worden. Bei der Section fanden sich in der Mitte der rechten Grossbirnhemisphäre ein hühnereigrosser Abscess und dahinter eine taubeneigrosse Höhle mit Blut gefüllt, die nach Hughlings Jackson als Gliom zu deuten war.

Im 3. Falle trat Heilung ein. Heiman[3]) beobachtete bei einem Syphilitiker mit rechtsseitiger chronischer Mittelohreiterung und Fistel im Warzen-

1) Sarcoma cerebri bei gleichzeitigem Bestehen einer Otitis interna, Verwechselung mit Gehirnabscess. Charité-Annalen. 1863.

2) The Lancet. 1881. II. p. 1040. 3. Fall.

3) Mittheilungen der wichtigsten Fälle von letalen Complicationen der Mittelohreiterungen aus dem Jahre 1896. Z. f. O. XXXII. 1897. S. 11 u. 12.

fortsatz diffusen, nicht localisirbaren Kopfschmerz, wiederholtes Erbrechen, Neuroretinitis mit Retinalblutungen, gleichseitige Gesichts-, linksseitige Körperlähmung, Pulsverlangsamung auf 54 bei subnormaler Temperatur, dann wiederholtes Erbrechen, Strabismus convergens, Abnahme der Sehkraft rechts und erzielte durch energische antisyphilitische Cur rasche Besserung; übrig blieb eine fast totale Erblindung.

Es handelte sich wahrscheinlich um ein Gumma der Schädelbasis in der Gegend der Optici, unabhängig neben einer alten Ohreiterung.

19. Mein Fall. Else Sch., ein für ihr Alter von 11 Jahren sehr kräftig entwickeltes Mädchen kam am 19. Februar 1898 in meine Behandlung. Nach Ablauf von Scharlach kamen abendliche Temperatursteigerungen und am 5. Tage derselben plötzlich linksseitige heftige Ohrschmerzen, Trommelfell links frisch serös durchfeuchtet und hinten oben vorgetrieben, Paracentese entleert eitriges Serum; rechts besteht absolute Taubheit für Sprache und craniotympanale Leitung bei negativem Befunde am Trommelfell, links nur laute Umgangssprache dicht am Ohre gehört; keine Erleichterung, zunehmende Schwellung des Warzenfortsatzes; profuse Otorrhoe, deshalb am 2. Tage Aufmeisslung des Warzenfortsatzes, Knochen hart, frisch durchfeuchtet, in der Tiefe mehr schwärzlich verfärbt und erweicht, Antrum voll von dünnen unter starkem Druck stehenden Eiter, seine Wände frisch cariös arrodirt, Dura nicht blossgelegt. Darnach besseres Befinden, die ersten vier Tage wechselndes Fieber, dann normale Temperatur, Appetitlosigkeit, Apathie, mehrfaches Erbrechen, Wundsecretion so profus, dass die ersten Tage zweimal verbunden werden musste, und dabei bedeutender Foetor, Luft und Eiter kamen beim Politzer'schen Verfahren aus Antrumfistel heraus. Bedeutende Albuminurie, dabei Urinmenge nicht sehr verringert, Diuretin und Schwitzbäder. Plötzlich Mitternacht des 18. Tages nach der Aufmeisslung des Warzenfortsatzes Erbrechen, 3 Stunden später Convulsionen, zuerst in der linken Hand, dann im linken Bein, im linken Gesicht, weiter in gleicher Reihenfolge auf der rechten Körperhälfte, Augen nach oben links verdreht; dieselben wiederholten sich 5—6 Mal und dauerten $^1/_2$—1 Minute, nach 3 Stunden Bewusstsein zurückgekehrt, und Patientin ass und trank wieder, dabei viel Urin mit 3 ‰ Albumin, Nachmittags Rückkehr der Krämpfe, Temperatursteigerung auf 38,8; 40,1; Pupille beiderseits erweitert, links mehr als rechts und ohne Reaction, Puls 160, linke Körperhälfte nicht so empfindlich auf Nadelstich und die Abwehrbewegungen gegen denselben nicht so ausgiebig als rechts.

Trepanation etwas nach hinten und oben vom äusseren Gehörgang, markstückgrosses Knochenstück weggemeisselt, Dura

stark gespannt, nicht pulsirend, horizontale Incision, Blutung im Strahl wie aus einer kleinen Arterie mit dunklem serösen Blute, Gehirn sich stark vordrängend, venös hyperämisch aussehend. Ungefähr 6 Punctionen des Gehirns nach verschiedenen Richtungen und in verschiedener Tiefe resultatlos. Puls so schwach und Aussehen der Patientin so collabirt, dass baldiger Exitus letalis zu befürchten war; am folgenden Tage wesentliche Besserung, Patientin vollständig klar, bei Appetit, ohne Fieber seit Mittag. Wohlbefinden anhaltend, Wundverlauf normal, wesentliche Verkleinerung der Operationswunde. Alles war im Allgemeinzustand und an der Wunde in absolut normalem Zustande, da that Patientin plötzlich in der Nacht des 13. Tages nach der Operation einen heftigen Aufschrei im Schlafe, klagte über Schmerzen im linken Ohre und verfiel fast sofort in einen ganz comatösen Zustand, der sich nicht einmal verringert hat, sondern bis zum Tode unverändert geblieben ist; linke Pupille ad maximum erweitert, rechte ebenso verengt, und beide reactionslos, Gefühl und Motilität links gegen rechts wesentlich verringert. Am Morgen ohne Narkose Wiedereröffnen der Hirnhöhle, Gehirn kirschengross vorgestülpt, oberflächlich bis zu 3 mm Tiefe nekrotisch; nach Wegnahme dieser Partie mit Gazetupfern und mit Pincette öffnete sich das Gehirn plötzlich und es spritzte eine wasserklare Flüssigkeit in Taubenfederdicke in continuirlichem Strome und starkem Drucke gegen den vorderen Wundrand an, wobei sich ungefähr 2 Esslöffel reines Serum entleerte; zurückblieb ein fistulöser Zugang in das Gehirn, mit der Sonde kam man in eine grosse Höhle von mehr als Apfelgrösse, mit ganz weichen Wandungen besonders hinten; loser Gazeverband; ohne Einfluss; Urin unfreiwillig entleert, allmähliche Temperatursteigerung bis auf 40,8 °, Puls zwischen 120 und 160 schwankend, hüpfend, Zunahme des stertorösen Athmens, Tod nach 4 Tagen, Ende der 7. Krankheitswoche.

Section: Gyri und Sulci abgeflacht; am linken Tuber parietale mässiges Blutextravasat in den weichen Hirnhäuten; aus linkem Temporallappen quellen dunkelschwarzrothe mit einzelnen hellgrauen Partieen bedeckte und besetzte Massen, von zum Theil ziemlich weicher Consistenz, von kindlicher Nierengrösse, fast den ganzen linken Schläfenlappen einnehmend und dicht bis an den linken Ventrikel hinanreichend; von ihrer hinteren Begrenzung kommt man mit dem Finger widerstandslos in den Ventrikel, der bedeutend erweitert ist. Die angren-

zende Gehirnparthie erweicht und mit punktförmigen Blutungen durchsetzt; im linken Lateralsinus ein adhärenter, theilweise verfärbter Thrombus; keine Meningitis. Hyperämie und Oedem der Lungen, parenchymatöse Nephritis.

Mikroskopische Untersuchung der Hirngeschwulst ergab: grosszelliges Sarkom.

Der vorstehende Fall war sehr complicirt und für die Diagnose recht schwierig. Die primäre Erkrankung Scharlach hatte als coordinirte Secundärerkrankungen die Nephritis acuta und etwas später die acute Mittelohr- und Warzenfortsatzeiterung, die beide ganz acut auftraten und einen schweren Verlauf nahmen. Die Indicationen für die Paracentese und die Aufmeisslung des Warzenfortsatzes waren ebenso leicht, wie der Erfolg derselben augenfällig war. Da kam plötzlich am 18. Tage nach der Aufmeisslung eine wesentliche Veränderung des Zustandes, Erbrechen, dann 3 Stunden später Convulsionen, die zuerst in der Hand, dann im Bein und Gesicht der ohrkranken Seite auftraten, dann in derselben Reihenfolge die andere Körperhälfte in Mitleidenschaft zogen, Pupillenerweiterung beiderseits besonders links und Bewusstlosigkeit, die 3 Stunden anhielt. Patientin ass und trank dann wieder; am Nachmittag Rückkehr der Krämpfe, Puls 160, Temperatursteigerung von 38,8 auf 40,1°, linke Körperhälfte nicht so empfindlich auf Nadelstich und die Abwehrbewegungen gegen denselben nicht so ausgiebig wie rechts.

Für die Diagnose kamen in Betracht Urämie, Hirnabscess und seröse Meningitis.

Nach Senator[1]) zeigt ein urämischer Anfall vollständig das Bild eines typischen epileptischen Anfalls (urämische Eklampsie) und tritt gewöhnlich nach einigen mehr oder weniger charakteristischen Vorboten, seltener plötzlich auf. Vorboten sind am häufigsten Kopfschmerzen, Druck und Empfindsamkeit des Kopfes, Schläfrigkeit, Verdunklung des Gesichtsfeldes, vollständige Appetitlosigkeit mit Uebelkeit und Brechreizung. Manchmal Kopfschmerzen einseitig und ganz wie eine Migräne. Verschiedene Tage danach, selten länger als nach einem Tage treten dann vollständige Bewusstlosigkeit und mehr oder weniger ausgebreitete klonische und tonische Krämpfe ein, welche bald in einer Extremität bald im Gesicht oder in der Nackenmuskulatur be-

1) Die Erkrankungen der Nieren in Nothnagel's specieller Pathologie und Therapie. XIX. I. 1899. S. 67–68.

ginnen, in heftigen Fällen die Brust- und Bauchmuskulatur ergreifen und dadurch Erstickungsgefahr, Cyanose, Abgang von Urin und Stuhlgang bewirken. Sehr selten sind die Krämpfe einseitig oder in einer Seite überwiegend stärker als in der andern. Die Krämpfe pflegen nach kurzer Zeit, d. h. nach einigen Minuten bis zu einer Viertelstunde nachzulassen, während Bewusstlosigkeit und Coma noch einige Zeit fortbestehen. Nach Ablauf des Comas fühlt sich der Kranke verhältnismässig wohl, oder einzelne der als Vorboten aufgetretenen Symptome bestehen fort mit wechselnder Besserung und Verschlimmerung, bis ein neuer Anfall eintritt, oder es bildet sich ein Zustand der chronischen Urämie aus. Auf der Höhe des Anfalls sind die Pupillen weit und träge oder gar nicht reagirend, der vorher verlangsamte Puls klein und beschleunigt, die Temperatur zumeist erhöht. Die Häufigkeit und die Zeitfolge der Anfälle ist verschieden. Selten stirbt ein Kranker gleich beim 1. Anfall und ebenso selten tritt nach einem einzigen Anfall Genesung ein. Gewöhnlich wiederholen sich die Anfälle nach kürzeren oder längeren Pausen, manchmal so häufig und in so kurzen Zwischenräumen hintereinander, dass der Kranke aus dem Coma gar nicht wieder herauskommt und schliesslich darin zu Grunde geht. Gegen die Diagnose eines solchen urämischen Anfalles sprachen in meinem Falle zumeist der Befund der Urinuntersuchung. Die Albuminurie und Urinverminderung waren in den letzten Wochen vor dem Anfall viel grösser gewesen, ohne dass es zu einem Anfall gekommen war, und jetzt, wo die Functionen der Nieren sich gehoben hatten, war zu einem Entstehen eines urämischen Anfalls keine causale Veranlassung seitens der Nieren mehr vorhanden. Dem urämischen Anfall gehen ferner als Vorboten Kopfschmerzen, Appetitlosigkeit und Erbrechen voraus. Erbrechen hatte Patientin in den letzten Wochen viel gehabt, und war dasselbe mit Recht auf die Urämie bezogen worden, aber gerade in der letzten Zeit war dasselbe viel seltener und in gleicher Weise der Appetit gerade zuletzt ein sehr guter geworden. Kopfschmerzen fehlten absolut. Der Beginn der Anfälle war ein ganz plötzlicher mitten im Schlafe, und nach Ablauf desselben konnte Patientin wieder essen und trinken, wie wenn kein Anfall bestanden hätte. Ganz plötzlich des Nachmittags wiederholte sich der Anfall ganz genau in derselben Weise und es kamen dazu sensible und motorische Lähmung der ohrkranken Seite. Nach Senator sind bei dem urämischen

Anfall die Krämpfe sehr selten einseitig oder in einer Seite überwiegend stärker als in der anderen. Alle diese Symptome sprachen gegen einen urämischen Anfall.

In zweiter Reihe musste an Hirnabscess gedacht werden. Die localen Symptome der Zuckungen, die links begannen, sprachen aber gegen einen Abscess im gleichseitigen Gehirn wie die Ohrenkrankheit; derselbe hätte in der rechten Hirnhälfte sitzen müssen. Auch der weitere Verlauf sprach gegen Hirnabscess. Treten bei einem solchen Convulsionen und Bewusstlosigkeit ein, so handelt es sich um einen Durchbruch desselben entweder in einen Hirnventrikel oder durch die Hirnoberfläche in den intraduralen Raum, und der Tod erfolgt in 1—3 Tagen. Hier aber trat nach dem Anfalle wieder absolutes Wohlbefinden ein, und demzufolge konnte der 2. Anfall des Nachmittags nicht Folge eines Hirnabscesses sein. Einen Hirnabscess glaubte ich ziemlich sicher ausschliessen zu können, wenigstens einen solchen, der so gross war, dass er die motorische Hirnrinde einerseits, den Hirnseitenventrikel anderseits erreicht hätte.

Es käme weiter in Betracht die acute seröse Meningitis. Dieselbe ist als Fortsetzung der hochgradigen Entzündung bei Mittelohreiterung mit starker Schwellung und profuser Secretion auf die Meningen] aufzufassen. Bei dieser sind die Kopfschmerzen durchschnittlich zwar bei weitem weniger stark als bei der acuten purulenten Meningitis, aber sie beherrschen doch zumeist das ganze Krankheitsbild; sie schwanken zwar, doch schwinden sie nur selten ganz. Hier bestanden aber keine Kopfschmerzen und die beiden Anfälle mit Convulsionen und Bewusstlosigkeit kamen ganz plötzlich und ohne prodromale Kopfschmerzen, und nach den ersten Anfällen bestand wieder absolutes Wohlbefinden. Solche rasche und hochgradige Schwankungen sind mit den anatomischen Veränderungen bei der serösen Meningitis nicht in Einklang zu bringen. Ebenso sprechen der Verlauf und die Localisation der Erscheinungen dagegen. Die ersten Zuckungen in der Hand begannen linkerseits, also auf der ohrkranken Seite. Wären dieselben ausgelöst gewesen von einer anfangs circumscripten Druckreizung seitens der Meningen links, so hätten die Zuckungen rechterseits zuerst auftreten müssen und erst infolge allgemeiner Veränderung des Hirndruckes vielleicht später links. Auch eine purulente Meningitis war absolut ausgeschlossen. Da auch für einen Hirnabscess absolut keine Symptome sprachen, wurde eine allgemeine

intracranielle Drucksteigerung diagnosticirt, die vielleicht als directe Folge einer otogenen serösen Meningoencephalitis angenommen wurde. Ich beschloss demzufolge, den Knochen etwas über und hinter dem äusseren Gehörgang zu trepaniren und durch Spalten der Dura den allgemeinen Hirndruck herabzusetzen und weiter je nach dem Befunde eine Untersuchung des Gehirns vorzunehmen. An einen Hirntumor war bei der Diagnosenstellung nicht gedacht worden. Ein besonderes Trauma hatte nie stattgefunden, Patientin auch bisher nie über besondere Kopfschmerzen geklagt. Nur angegeben war, dass sie früher einmal beim Kämmen längere Zeit linkerseits Schmerzen gehabt habe. Ein Druck daselbst hatte aber keine Steigerung der Kopfschmerzen noch sonstige cerebrale Symptome hervorgebracht.

Eine Untersuchung des Augenhintergrundes hatte während der Krankheit nicht stattgefunden.

Da nun bei der Operation eine seröse Meningitis nicht gefunden wurde, wohl aber ein starker Hirndruck, der sich aus der Pulslosigkeit der Dura und nach + Durchschneiden derselben aus dem starken Vordrängen des Gehirns selbst ergab, so wurde das letztere nach den verschiedensten Richtungen punctirt, um zur Diagnose zu kommen. Aber ich bekam weder Eiter aus einem Hirnabscess, noch Serum aus einem Hydrocephalus acutus internus. Auch von diesem 2. Anfall erholte sich Patientin schon am folgenden Tage absolut wieder. 13 Tage später trat acut Coma ein und wieder linksseitige motorische und sensible Lähmung. Bei der Wiedereröffnung der theilweise geschlossenen Weichtheildecke der Trepanationsstelle zeigte sich der Gehirnprolaps oberflächlich nekrotisch und beim Abtupfen desselben entleerte sich unter starkem Drucke spontan das wässrige Serum eines Hydrocephalus internus. Es fragt sich nun, ob derselbe nicht schon vor 13 Tagen bestanden hat, als ich die Hirnpunction vorgenommen habe. Ich glaube das bestimmt verneinen zu müssen. Ich habe damals bestimmt in der Richtung, in welcher ich nunmehr mit der Sonde wie ganz von selbst in den erweiterten Hirnseitenventrikel hineingelangte, mindestens einmal die Spritze eingeführt und angezogen und dabei nur Gehirnmasse aspirirt, auch habe ich beim Einführen niemals das Gefühl gehabt, dass ich etwa in eine Höhle hinein oder durch eine solche hindurch in die Innenwand derselben hineingekommen wäre; auch beim langsamen Herausziehen der Nadel habe ich immer etagenweise angehalten, und wieder den Stempel angezogen und

so das Gehirn in verschiedener Tiefe untersucht, habe aber stets nur Gehirn gefunden. Es bleibt mir nur übrig anzunehmen, dass bei der 1. Operation mit Hirnpunction der Hydrocephalus noch nicht bestanden hat, und dass dieser sich innerhalb der nächstfolgenden 13 Tage zu einer solchen Menge angesammelt hat, dass er zu einer solchen colossalen Erweiterung des linken Hirnseitenventrikels geführt hat.

Bei dem Fehlen einer bestimmten Diagnose durfte ich die allerdings ganz unbegründete Hoffnung haben, und den Eltern der Patientin auch machen, dass vielleicht doch noch durch die Spontanentleerung des Hydrocephalus eine Rettung möglich sei, wenn sie auch bei dem absoluten Coma und den übrigen Erscheinungen des starken Hirndrucks eigentlich ausgeschlossen erschien. Die Hoffnung erwies sich sehr bald als trügerisch. Der Zustand besserte sich nicht auch nur vorübergehend, sondern der Tod erfolgte am 4. Tage.

Die Section ergab eine ganz unerwartete Aufklärung der klinisch recht schwer zu localisirenden Symptome. Es fand sich ein grosszelliges Sarkom des linken Schläfenlappens. Dasselbe befand sich in wässriger hämorrhagischer Erweichung. Ich darf wohl annehmen, dass es doch infolge der sehr acuten Entzündung der benachbarten Felsenbeinhöhlen zu einer serösen Transsudation in die Gehirnsubstanz selbst gekommen ist, und diese wieder eine Erweichung des Hirntumors in so kurzer Zeit zur Folge gehabt hat.

Begünstigt mag dieselbe gewesen sein durch die gleichzeitige seröse Durchtränkung infolge der Stauung des Hydrops internus. Ob hierauf ferner die Blutveränderung infolge der Nephritis acuta von Einfluss gewesen sein mag, ist nicht zu entscheiden. Doch ist eine derartige Mitwirkung nicht so ganz von der Hand zu weisen.

Die Ventrikelerweiterung war einseitig. Eine solche einseitige Erweiterung kann nur dadurch zustande kommen, dass 1. eine Verstopfung des Plexus choroideus derselben Seite und 2. eine Verstopfung des Foramen Monroi eingetreten sind. Um eine Verstopfung der Vena magna Galeni kann es sich nicht gehandelt haben, denn dieselbe führt zu einer doppelseitigen Stauung des Plexus choroidei, zu einer doppelseitigen Transsudation in die beiden Hirnseitenventrikel und secundär zu einer gleichmässigen Erweiterung der letzteren selbst. Anderseits setzt ein einseitiger Hydrocephalus internus ein Verlegtsein des Fo-

ramen Monroi voraus; wäre dies nicht der Fall, so würde sich zum mindesten ein Theil des Serums und seines Druckes auch auf den Hirnseitenventrikel der anderen Seite fortsetzen. Leider hat im vorliegenden Falle eine Untersuchung dieser anatomischen Verhältnisse nicht stattgefunden.

Wir kommen nun zur Besprechung des Verhältnisses der Krankheitssymptome zum Hirntumor. Der Hirntumor sass im linken Schläfenlappen. Nach der Lehre von der Kreuzung der Hirnfasern in den Pyramiden hätten die Zuckungen nicht auf der linken, sondern auf der rechten Seite zuerst eintreten müssen. Eine solche abnorme Erscheinung wäre nur durch Fehlen der üblichen Kreuzung der Hirnfasern von der einen Gehirnfläche zur anderen Rückenmarksseite zu erklären. Leider hat wiederum in unserem Falle eine solche Untersuchung der bezüglichen anatomischen Theile nicht stattgefunden; dass aber eine solche Nichtkreuzung bestanden hat, glaube ich nicht annehmen zu können, 1. weil dieselbe so selten ist und 2. wegen des gleichzeitigen Vorhandenseins einer centralen Lähmung des Hörcentrums links. Patientin war rechts absolut taub; die Taubheit musste als eine centrale gedeutet werden. Sie bestand seit langem und war nur zufällig entdeckt worden. Die Untersuchung des Ohres mit Spiegel nnd Katheter hatte absolut normale Verhältnisse ergeben. Es blieb nur übrig die Annahme einer centralen Taubheit infolge pathologischer Veränderungen des Hörcentrums. Der Sitz desselben ist nach Ferrier in der oberen Schläfenwindung. Diese war durch den Druck des Sarkoms und des Hydrops internus bis zu einer dünnen Schale zusammengedrückt worden.

Nach diesem Befunde muss für den vorliegenden Fall die normaler Weise vorhandene Kreuzung der Hirnnerven als bestehend angenommen werden. Wie sind nun die klinischen Erscheinungen zu erklären, dass bei dem linksseitigen Sitze des Sarkoms im Gehirn die ersten Zuckungen in Hand und Arm nicht zuerst auf der contralateralen Seite, sondern auf der gleichen linken Seite beide Male begannen und sich erst nachträglich die andere Körperhälfte den Zuckungen in der gleichen Reihenfolge angeschlossen hat. Zur Erklärung dieses scheinbar der Physiologie der Hirnfunctionen direct entgegengesetzten Verhaltens müssen wir eine andere alte Erfahrungsthatsache heranziehen. Wenn ein Theil des Gehirns einem langsamen Drucke stetig ausgesetzt gewesen ist, nimmt seine Nervenerregbarkeit

in gleichem Grade ab. Es bestand eine ausgedehnte und hochgradige degenerative Atrophie der linken Schläfenlappenpartie durch einen einseitigen Hydrocephalus, und es war niemals zu localen Reizerscheinungen der contralateralen Körperhälfte gekommen. Erst bei einer gewissen Grösse und Druckstärke des Hydrocephalus kam es zur Reizung der motorischen Rindencentren der rechten Gehirnhälfte und durch diese zu Zuckungen der linken Hälfte, die erst bei stärkerem Druck auch auf das linke Grosshirn die nachfolgenden Zuckungen der rechten Körperhälfte auslösten.

JAN 23 1905

Weiter zeigt die Aufeinanderfolge der einzelnen Zuckungsreihen, dass dieselben nicht Herdsymptomen entsprechen konnten.

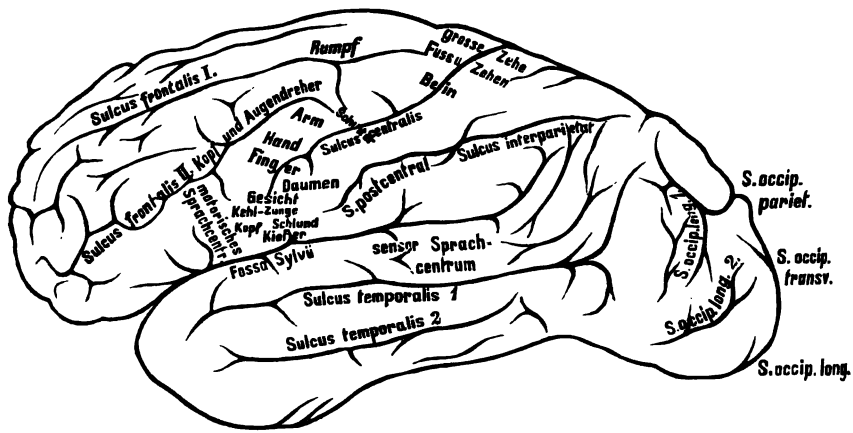

Motorische Region an der Convexität der Hirnrinde des Menschen nach Oppenheim (verkleinert).

Vergleicht man mit derselben die anatomischen Verhältnisse, wie sie in der beifolgenden Figur von Oppenheim über die motorische Region an der Convexität der Hirnrinde des Menschen gelegen sind, so wären die einzelnen Centren zuerst von unten nach oben, dann unterhalb der ersten, und vom Scheitel wieder nach den Seitenpartien der Gehirnoberfläche in Reizung versetzt worden. Eine solche Reihenfolge kommt bei fortschreitender Reizung der Hirncentren, die doch nur immer nach einer bestimmten centrifugalen Richtung stattfinden kann, nicht vor. Nach diesen Gesetzen der Ausdehnung erfolgt aber die Ausbreitung der Hirncentrenreizungen bei Gehirntumoren. Da dieselbe im vorliegenden Falle nicht so erfolgt ist, muss gefolgert werden,

dass die Convulsionen Folge des Hirndrucks eines rasch angewachsenen Hydrocephalus internus gewesen sind.

Wenn ich nun auf die Gesammtheit der Fälle von Mittelohreiterung mit Hirntumor übergehe, so ergeben sich mir aus der Statistik folgende Resultate, die natürlich nach der geringen Zahl der Fälle keine grosse diagnostische Bedeutung beanspruchen können. Die Patienten waren dem Geschlechte nach 9 mal männlich und 5 mal weiblich. Nach dem Alter befanden sie sich 4 mal im 1. Decennium, 5 mal im 2., je 2 mal im 3. und 5. und je einmal im 4. und 6. Decennium. Die Otorrhoe bestand 8 mal links, 5 mal rechts und 6 mal doppelseitig; sie war 2 mal acut und 14 mal chronisch. Vergleichen wir diese Zahlen mit den einschlagenden Procentzahlen Bürkner's im Handbuch der Ohrenheilkunde von Schwartze I., S. 365 u. f., so findet sich keine Uebereinstimmung, eben weil erstere zu wenig an Zahl sind.

Die Hirntumoren waren 12 mal Sarkome, 4 mal Tuberkel und je einmal Carcinom, Gliom und „Tumor". Hiermit stimmen nicht die grossen Zahlen von Allen Starr zusammen. Derselbe fand unter 600 Fällen von Hirntumoren 120 mal Sarkom, 11 mal Gliom, 43 mal Carcinom und 22 mal Gummageschwülste. Die Tumoren waren im Alter der Patienten bis zum 10. Jahre 3 mal Solitärtuberkel und 2 mal Sarkome. Allen Starr fand unter 300 Hirngeschwülsten des Kindesalters 152 mal Tuberkel und dieselbe Geschwulst bei der gleichen Zahl von Erwachsenen nur 41 mal.

Der Sitz der Tumoren war 8 mal das Grosshirn, 4 mal das Kleinhirn, je einmal das Gross- und Kleinhirn, die Vierhügel, das Corpus callosum, das Corpus striatum, die Hirnschenkel, der Pons und die Capsula interna. Sehr verschieden war das gegenseitige Verhältniss der Seite des Hirntumors zur Seite der Mittelohreiterung. 4 mal befanden sich Hirntumor und Ohreiterung auf derselben linken Seite in den Fällen von Friedenreich, Schwartze, Oppenheim und mir; dazu kommen die 2 Fälle von Passow und Donath mit linksseitiger Otorrhoe und mit dem Hirntumor im Vierhügel, bezw. Wurm. Je 3 mal war Hirntumor und Ohreiterung auf derselben rechten Seite in den Fällen von Arbuckle, Mills und Bodamer und Gesselewitsch und Wanach, und die Ohreiterung rechts und der Hirntumor links in den Fällen von Robert, Poli und

Nonne; je 2 mal war die Ohreiterung links und der Hirntumor rechts in den Fällen von Matthieu und Dinkler und in den Fällen von Jaffé und Handford war die Otorrhoe beiderseits und der Hirntumor rechts; je einmal war bei Abercrombie die Ohreiterung links, der Hirntumor in beiden Hemisphären und bei Bruns die Otorrhoe und der Hirntumor doppelseitig.

Der Augenhintergrund war bei ungefähr $^2/_3$ der Fälle 12 mal untersucht worden, und derselbe war 2 mal in den Fällen von Arbuckle und Friedenreich normal befunden; 10 mal hatte sich Stauungspapille und Neuroretinitis ergeben. Mit diesen Zahlenverhältnissen stimmen die Erfahrungen Oppenheim's überein, der Stauungspapille und Neuritis optica bei Hirntumor in 82 Proc. der Fälle fand.

Was die Therapie betrifft, die in den 19 Fällen eingeschlagen worden war, so war 8 mal in den Fällen von Schwartze, Passow, Gesselewitsch und Wanach, Poli, Jaffé, Oppenheim und mir die Trepanation des Gehirns mit negativem Resultate gemacht worden; 5 mal von Schwartze, Passow, Poli, Oppenheim und mir die Aufmeisselung des Warzenfortsatzes mit Entleerung von Eiter und Granulationen aus dem Antrum mastoideum und einmal von Nonne die doppelseitige Eröffnung des letzteren ohne Eiter darin zu finden. Je 2 mal war bei dem Falle von Nonne und mir Serum aus den Hirnventrikeln entleert, und von Dinkler und Oppenheim die Lumbalpunction gemacht worden.

Der Tod war in den 3 Fällen von Arbuckle, Donath und mir plötzlich nach eingetretenem Coma erfolgt, in den Fällen von Passow und Oppenheim in Chloroformnarkose und durch Stillstand der Respiration unter Fortdauer der Herzthätigkeit.

Bei der Section fand sich Hydrocephalus internus 6 mal in den Fällen von Abercrombie, Robert, Schwartze, Dinkler, Donath und Nonne; 4 mal war er nicht vorhanden in den Fällen von Gesselewitsch und Wanach, Poli, Oppenheim und Handford; in dem Falle von Matthieu waren beide Hirnseitenventrikel durch viel Serum erweitert und zwar der rechte um das dreifache; in meinem Falle war nur der gleichseitige Seitenventrikel bedeutend erweitert.

Was die Diagnose in den einzelnen Fällen betrifft, so war 6 mal Hirnabscess diagnosticirt worden in den Fällen von Friedenreich, Matthieu, Passow, Gesselewitsch und Wanach, Poli und Nonne. Je 4 mal war richtig Hirn-

tumor diagnosticirt worden von Dinkler, Donath, Jaffé und Oppenheim. Richtig Hirntuberkel hatte Bruns diagnosticirt. Tumor oder Hirnabscess hatten Mills und Bodamer diagnosticirt, Tuberkel oder Abscess Schwartze, wahrscheinlich Hirnabscess Passow, tuberculöse Meningitis Robert in einem Falle, in welchem sich daneben Solitärtuberkel fanden. Keine sichere Diagnose hatte ich in meinem Falle stellen können.

Am meisten ist demnach der Hirntumor, der eine Mittelohreiterung complicirt, mit dem otogenen Hirnabscess verwechselt worden. Es drängt sich deshalb fast von selbst die Nothwendigkeit auf, auf die Differentialdiagnose zwischen den beiden Complicationen, dem Hirntumor und dem Hirnabscess näher einzugehen. Dieselbe findet sich besonders in den Lehrbüchern der Neurologen wie Griesinger, Huguenin, Obernier, Bruns und Oppenheim berücksichtigt.

Griesinger[1]) hat schon 1860 folgende Punkte als wichtig für die Differentialdiagnose zwischen Hirntumoren und chronischen Hirnabscessen hervorgehoben: 1. Wenn bei einem Hirnleiden mit Herdsymptomen traumatische Ursachen, Stösse, Schläge auf den Kopf u. dergl. voraufgegangen sind, so scheinen diese wohl viel mehr für Abscess zu sprechen. 2. Wenn einer Hirnkrankheit Otorrhoe voraufging, und Caries des inneren Ohres anzunehmen ist, so ist bei schweren Herdsymptomen immer ein Abscess (gewöhnlich mit localer Meningitis, oft auch, aber durchaus nicht immer mit Blutcoagulation in den Sinus) bei weitem am wahrscheinlichsten. 3. Der Kopfschmerz ist im Allgemeinen bei den Tumoren viel stärker als bei den Abscessen. 4. Krämpfe mögen bei den Hirnabscessen etwas häufiger sein als bei den Tumoren. 5. Die Dauer des Leidens ist im Grossen und Ganzen betrachtet bei den Tumoren länger als bei den Abscessen. 6. Die wichtigsten Momente der Unterscheidung aber liegen in den Verlaufsweisen beider.

1878 betonte Huguenin[2]): Hirnabscess und Hirntumor haben in Verlauf und Gruppirung viel Aehnlichkeit mit einander, beide üben Druck aus, kommen verschieden lange zur Ruhe, verursachen entzündliche Störungen in der Nachbarschaft, haben

1) Diagnostische Bemerkungen über Hirnkrankheiten. Archiv für Heilkunde. 1860. S. 54.

2) Acute und chronische Entzündungen des Gehirns und seiner Häute in v. Ziemssen's Handbuch der speciellen Pathologie und Therapie. 2. A. S. 819.

denselben Sitz und machen demzufolge oft keine Herdsymptome, oft nur Allgemeinsymptome.

1. Die Aetiologie ist verschieden: bei Tumor Trauma, aber Hirnabscess nach Otorrhoe häufiger.

2. Verlauf: Remissionen bei Hirntumor häufiger, beim Abscess eine bis höchstens drei, beim Tumor Symptome später stärker; zu Kopfschmerzen kommen motorische und sensible Lähmungen, manche Fälle verlaufen auch ohne Remissionen. Ende beim Tumor gewöhnlich steigend im Koma, beim Abscess acut steigend zu meningitischen Symptomen und apoplektiform bei Durchbruch in den Hirnventrikel. Das terminale Stadium ist ohne diagnostische Bedeutung.

3. Symptome für Differentialdiagnose am untauglichsten: es können nur die Reihenfolge und Gruppirung herangezogen werden. Psychische Schwäche langsam zunehmend spricht mehr für Tumor als Abscess. Kopfschmerzen bei beiden Affectionen gleich, machen beidemal Intermissionen, steigern sich beim Tumor stetig bis ins Somnolenzstadium hinein. Fieber, Schüttelfröste sprechen für Abscess. Sensibilitätsstörungen für Tumor, Lähmungen sind bei gleichem Sitz bei Tumoren häufiger; Convulsionen kommen bei beiden Erkrankungen gleich häufig vor, epileptiforme Anfälle sind nicht zu verwerthen, ebensowenig spricht Lähmung nach einem solchen Anfall für Abscess.

Huguenin kennt die Schwierigkeiten der Differentialdiagnose zwischen den verschiedenen intracraniellen Erkrankungen, die alle eine Mittelohreiterung compliciren können, sehr genau und betont deshalb l. c. S. 823: „Wir haben Fälle gehabt, wo die Diagnose schwankte zwischen Meningitis tuberculosa, einfacher Meningitis der Basis, multiplem Hirntumor, Meningitis der Convexität, terminalem Ende eines Hirnabscesses und multipler Embolie der Hirnarterien."

Die Lehrbücher der Neurologie der Gegenwart, die ungefähr wieder 18 Jahre nach der Huguenin'schen Arbeit erschienen sind, bringen keine neuen Gesichtspunkte, die für die Differentialdiagnose zwischen Hirntumor und Hirnabscess entscheidend geworden sind. Sie bringen nur Erweiterungen und Abgrenzungen der einzelnen Momente, auf die ich hier eingehen möchte.

Was die Aetiologie betrifft, so ist die alte Erfahrung immer wieder bestätigt, dass nach Trauma häufig Hirntumoren sich entwickeln, Hirnabscesse ebenso nach Trauma wie nach Mittelohreiterung. Während aber in einer Reihe von Fällen von

Hirntumoren ein bestimmtes Trauma nicht nachgewiesen werden kann, muss das als sicher gelten, was Bruns[1]) sagt, „dass Gehirnabscesse nie von selbst entstehen."

Wenn ein Trauma vorgelegen, so kann ein Abscess nach einer inficirten Eiterwunde folgen; beim Tumor fehlen Infectionszeichen wie Fieber, Schüttelfrost und die spätere rasche Entkräftigung; aber diese können auch beim Tumor vorhanden sein, wie in dem Falle von Schwartze, und beim Hirnabscess fehlen, sagt Oppenheim.[2])

Wichtig ist ferner der Verlauf. Nach Bruns ist der Verlauf der Abscesse meistens rapid, Remissionen sind bei ihnen seltener, dagegen häufiger beim Tumor. Nach Oppenheim entwickelt sich der Tumor traumatischen Ursprungs langsam und stetig fortschreitend, ebenso steigern sich die Kopfschmerzen langsam continuirlich oder nach Pausen. Die Diagnose der Tumoren stützt sich in erster Linie auf den allmählichen Eintritt und die stetige langsame Zunahme der Allgemeinerscheinungen, wie Kopfschmerzen, Schwindel, Erbrechen, Convulsionen, psychische Schwäche.

Von verschiedenem Werthe für die Diagnose sind die Krankheitssymptome. Der Tumorkopfschmerz ist nach Bruns dumpf, tiefsitzend, manchmal bohrend, besonders dem Migränekopfschmerz vergleichbar, ebenfalls oft von Uebelkeit und Erbrechen begleitet, anfangs gering, stetig bis zum Unerträglichen sich steigernd; bei Kindern geringer, da sich die Kopfnähte noch dehnen können, ständig vorhanden, aber wechselnd mit tagelangen freien Pausen, bis mehrere Wochen; oft des Morgens besonders heftig; vielleicht abhängig von einer Lymphstauung bei vermindertem Hirndruck während des Schlafes; gesteigert durch Stauung, kalte Füsse, Obstipation, Niesen, Husten, Fahren und durch Fluxion, Alkohol, Erregung, diffus oder besonders an Herdstelle.

Beim Hirnabscess sind die Druckwirkungen nicht so stark, da dieser das Gehirngewebe direct zerstört; deshalb sind auch bei ihm die Veränderungen im Augenhintergrund seltener, nicht so stark ausgeprägt, häufig einseitig und auf der erkrankten Seite stärker. Hirnabscesse verlaufen eben deshalb häufig symptom- und drucklos, da sie häufig in localdiagnostisch indifferenten Stellen des Schläfenlappens und Kleinhirns ihren Sitz

1) Die Geschwülste des Nervensystems. 1897.

2) Der Hirnabscess, in Nothnagel's Handbuch der speciellen Pathologie und Therapie. IX. II. 1897.

haben; „kommen aber Symptome hinzu von seiten der Centralwindung, spricht das direct gegen einen Abscess".

Nach Oppenheim verbinden sich im Kindesalter Otorrhoe sowohl mit Hirnabscess als mit Hirnsolitärtuberkel, die dann Fiebersymptome bieten. Hirntuberkel sind häufig multipel, demzufolge entsteht ein sehr verschiedener Symptomencomplex, der sich nicht von einem Herde aus ableiten lässt. Choroidaltuberkel spricht für Hirntuberkel. Tuberkel können freilich abscediren, und die Symptome müssen sich danach ändern. Die Diagnose zwischen Hirntuberkel und Hirnabscess ist gelegentlich nicht mit Sicherheit zu stellen. Die Herdsymptome bieten keinen Unterschied; bei Hirntumor und Hirnabscess schubweises Fortschreiten; hier ist nicht das Symptom an sich, sondern die Art seiner Entstehung, das zeitliche Auftreten desselben und seine Beziehungen zu den anderen Erscheinungen für die Localisation ausschlaggebend. Affectionen der basalen Hirnnerven sind beim Hirnabscess selten, häufiger bei Basistumoren, wie es die Sarkome sind.

Epileptiforme Anfälle im späteren Alter fordern zur Untersuchung auf Tumor auf; oft wurden durch Tumor veranlasste Anfälle für hysterische gehalten.

Ganz unsicher ist eine genauere Localdiagnose zu stellen. Nach Oppenheim besitzen wir keine Kriterien, um corticale Neubildungen der motorischen Zone von solchen des subcorticalen Marklagers zu unterscheiden; am meisten spricht für den corticalen Sitz die Empfindlichkeit des Schädels gegen Percussion und Druck an umschriebener, dem motorischen Herde entsprechender Stelle.

Nach Bruns ist die Frage: sitzt der Abscess mehr in der Rinde der Convexität als im Marke der einzelnen Lappen ebensowenig zu beantworten, wie die: ist der Abscess gross oder klein? In erster Reihe der Sicherheit stehen und erlauben eine absolut scharfe Diagnose des Sitzes die Tumoren der Centralwindungen, der Basis, der hinteren und mittleren Schädelgrube und des Pons; eine zweite Gruppe bilden die Geschwülste der Sprachregion, des Kleinhirns, der Medulla oblongata, der Vierhügel, des Markes des linken Occipitallappens und des Stirnhirns; bei der dritten Gruppe, den Tumoren beider Parietal-, der rechten Schläfenwindung, des Balkens und des Centrum semiovale ist die Localdiagnose höchst unsicher.

Verschieden sind ferner die Symptome und der Verlauf nach der Art der Tumoren. Nach Obernier[1]) sprechen für Gliom: Anfang nach Trauma, langsamer Fortschritt und lange Dauer, vereinzeltes Auftreten, intercurrente Apoplexien, guter Ernährungszustand.

Für Tuberkel: Hereditäre Anlage, Lues, kindliches Alter, Sitz im Cerebellum, Tuberculose in anderen Organen, Eintreten nach acuten fieberhaften Krankheiten, z. B. Masern, intercurrente Fieberparoxysmen, multiples Auftreten, Complication mit Meningitis, Fehlen der Apoplexien.

Für Carcinom: Rascheres Fortschreiten der Symptome, vereinzeltes cerebrales Auftreten, Durchbruch desselben durch den Schädel, Carcinome in anderen Organen, Dyskrasie.

Nach Bruns spricht acutes Einsetzen, vielleicht nach leichtem Trauma, für Gliom, ebenso Verlauf mit Intermissionen und Nachschüben. Plötzliche Verschlechterungen durch Blutungen oder rasch zunehmende Erweichung finden sich auch bei Sarkomen. Tuberculöse Allgemeinerkrankungen und Meningitis sprechen für Solitärtuberculose. Die Differentialdiagnose zwischen Gliom und Sarkom ist meist nicht möglich.

Nach Oppenheim wachsen die Gliome langsam progredient, durch apoplektiforme Anfälle wie die Aneurysmen, die Sarkome rascher, und die Tuberkel zeigen langjährige Latenz.

Alle Autoren betonen ferner, dass Urämie eine Symptomengruppe auslösen könne, die viel Aehnlichkeit mit derjenigen eines Hirnabscesses habe. Obernier sagt S. 277: Bei Urämie können lange bestehende Kopfschmerzen, stürmisches Erbrechen, Sehstörung, Schwindel, epileptoide Anfälle Täuschung mit Hirntumor begünstigen. „Natürlich wird diese verschwinden, wenn man den Urin untersucht, das Herz und den Puls befühlt und sich mit einer genauen Retinauntersuchung beschäftigt.“ Auch Oppenheim betont ausdrücklich, „die Diagnose Tumor darf nie gestellt werden, bevor die der Nephritis ausgeschlossen ist.“

Wir haben ferner aus der Casuistik erfahren, dass die Hirntumoren sehr häufig mit einem Hydrocephalus internus verbunden waren. Ich darf deshalb hier die diagnostischen Werthmomente dieser weiteren Complication der Mittelohreiterung mit Hirntumor kurz besprechen.

---

1) Geschwülste des Gehirns und seiner Häute in v. Ziemssen's Handbuch der speciellen Pathologie und Therapie. IX. I. 2. A. 1878. S. 254.

Nach Bruns ist der Hydrocephalus internus dem chronischen Hydrocephalus bei Hirntumor sehr ähnlich; er kommt besonders im späteren Kindesalter vor, dann besonders bei Kleinhirntumoren; dazu kommen Ausdehnung der Nähte und des Kopfes. Der Verlauf ist ein sehr wechselnder und langsamer bis zum Stillstand. Sichere Herdsymptome fehlen; die allgemeinen Hirnsymptome spielen die Hauptrolle.

Nach Oppenheim ist der spät erworbene Hydrocephalus internus dem Hirntumor so ähnlich, dass in allen Fällen die Diagnose Hirntumor gestellt worden ist, denn der erstere ist so häufig mit letzterem combinirt und letzterer häufig nur durch die Symptome des ersteren in Erscheinung getreten. Für Hydrocephalus sprechen 1. Verbildung des Schädels, 2. überaus langsamer Verlauf, bei Erwachsenen Einsetzen wie bei einer Meningitis acuta. 3. Stillstand und lange dauernde Remissionen. 4. Fehlen der Zeichen einer sich allmählich ausbreitenden Herderkrankung des Gehirns.

Im vorigen Jahre sind von Oppenheim und Schmidt zwei neue Symptome angegeben, die für Hirntumoren sprechen, wenigstens bisher gesprochen haben. In dem oben citirten Falle von Oppenheim kamen zu den üblichen Hirnsymptomen, wie Uebelkeit, Erbrechen, Schwindel, sowie amnestische Aphasie und Paraphasie ... beim Aufrichten des Patienten eine wesentliche Steigerung der Kopfschmerzen und Worttaubheit hinzu. Nach Oppenheim hatte der Tumor beim Aufrichten des Körpers die Schläfenwindung belastet und dadurch die Worttaubheit hervorgerufen.

Schmidt[1]) bringt zwei neue Symptome, die für Kleinhirntumor sprechen. Treten Symptome intracranieller Drucksteigerung, besonders Erbrechen und Schwindel bei einer ganz bestimmten Seitenlage auf, so sprechen diese für einen Tumor auf der der „Brechlage" gegenüberliegenden Seite, der nicht genau median gelagert ist, sondern von einer Kleinhirnhemisphäre ausgeht. Die Erscheinung kommt durch die einseitige Belastung und consecutive Compression der Vena magna Galeni zu stande. Ein zweites Symptom, das Fehlen des Patellarsehnenreflexes würde mehr für Kleinhirntumor als Hydrocephalus internus sprechen.

1) Zur genaueren Localisation der Kleinhirntumoren und ihrer Differentialdiagnose gegenüber acquirirtem chronischen Hydrocephalus internus. Wiener klin. Wochenschrift. 1898. Nr. 51.

Es genügt mir, bis dahin auf diese differentialdiagnostischen Momente des Hirntumors und des Gehirnabscesses eingegangen zu sein. Es sind Unterschiedsmomente genug vorhanden, deren praktische Abwägung in der Mehrzahl der Fälle wohl zu einer richtigen Diagnose führen wird. Die Fälle werden immer seltener werden, in denen eine ziemlich sichere Diagnose nicht möglich ist, und der Praktiker dann auf probatorische Operationen angewiesen ist. Je mehr die Ohrsymptome im Vordergrunde der Krankheit bleiben und je rascher die Hirnreizungserscheinungen den Hirnlähmungserscheinungen Platz machen, desto sicherer muss die Diagnose auf eine directe vom Ohr abhängige intracranielle Complication wie Hirnabscess gestellt werden. Je mehr die Symptome der Ohreiterung auf die Höhlen des Felsenbeines selbst beschränkt bleiben, und je charakteristischer die Gruppirung der einzelnen Symptome der intracraniellen Complication und ihr Verlauf für eine nicht vom Ohr direct abhängige Complication sprechen, desto sicherer wird die Diagnose Hirntumor werden. Erschwert wird die Abschätzung der Symptome und ihre Localisation dadurch, dass Ohreiterung und Hirntumor ganz unregelmässig bald auf derselben, bald auf der anderen Seite des Kopfes vorhanden sind, wie in den 19 Fällen oben angegeben ist.

Nachträglich ist mir nur ein Gesichtspunkt in meinem Falle als sehr wichtig für die Differentialdiagnose erschienen, und das ist der, dass überhaupt an einen Hirntumor gedacht wird. Geschieht dies auch in jedem nicht absolut sicheren Falle, so dürfte der Fall besser bedacht und für die Therapie besser verwerthet werden. So unangenehm mir das Fehlen einer annähernd sicheren Diagnose vor meinem operativen Eingreifen und gleichzeitig den mit Recht sehr ängstlichen Eltern gegenüber war, so fatal ferner das negative Resultat der Trepanation und Untersuchung des Gehirnes war, so angenehm war die Beruhigung durch die Section für mich, dass es sich um einen nicht operirbaren Hirntumor gehandelt hatte.

Ich will nur zum Schluss kurz erwähnen, dass auch Hysterie Symptome auslösen kann, die Schwierigkeiten für die Differentialdiagnose zwischen derselben und den obengenannten beiden Hirnkrankheiten, dem Tumor und dem Abscess, machen können. Schon Obernier betonte: „Eine andere Verwechslung bringt die liebe Hysterie gelegentlich einmal zu stande. Hysterische, namentlich die viel in der Welt herumconsultirt haben, oder wohl

gar auf einer Klinik neben einer Hirngeschwulstbehafteten gelegen haben, können schon berühmte Männer der Wissenschaft hinters Licht führen." Oppenheim sagt: „Auch an Hysterie ist zu denken, die sich ziemlich häufig im Anschluss an Ohroperationen als motorische und sensible Krämpfe und Lähmungen repräsentirt, besonders als gleichseitige Hemianästhesie. Genaue Untersuchung und Abschätzen der Symptome schützt hier, ein organisches Leiden zu diagnosticiren." Oppenheim sah bei einem Mädchen mit sehr starkem hysterischen Hemispasmus glossolabialis und bei einem durch die Aufmeisselung des Warzenfortsatzes geheilten ohrkranken Knaben cerebellare Ataxie, die sich daran als hysterische herausstellte, dass sie bei dem durchaus freien Sensorium und dem Fehlen aller anderen Hirnreizungssymptome zu stark aufgetragen war. Bei einem Manne mit linksseitiger Otorrhoe fand sich neben Kopfschmerzen, Schwindel, Convulsionen mit Bewusstlosigkeit, Unsicherheit des Ganges und einer circumscripten, auf Druck sehr empfindlichen Stelle in der rechten Scheitelgegend, Hypästhesie in der ganzen rechten Körperhälfte, normale Temperatur und normaler Augenhintergrund; rasche Heilung durch Kaltwasserkur.

Nach Bruns fehlt bei den Kopfschmerzen bei Hysterie die Stauungspapille. „Die Krämpfe laufen niemals ganz nach den Gesetzen der Hirnlocalisation in der motorischen Rinde ab, sondern sind in ihrem Verlaufe ganz willkürlich" und um eine sichere Diagnose stellen zu können, kommt es 1. auf eine möglichst genaue Kenntniss der Hysterie und ihrer Erscheinungsformen an und 2. kommen bei der Hysterie nur solche Symptome vor, die sich auch willkürlich erzeugen und simuliren lassen können, so Stauungspapille, homogene Hemianopsie, Lähmung des Abducens oder Oculomotorius.

Ich fand ferner, wie oben schon erwähnt, in der Literatur eine ganze Reihe von Fällen, in denen Hirntumoren nach Ablauf einer Otorrhoe Erscheinungen gemacht hatten und wo die Frage wohl berechtigt war, ob dieselben auf einen otogenen Hirnabscess bezogen werden könnten. Hirnabscesse traumatischer Natur können Jahre, selbst Jahrzehnte später erst auftreten, aber Hirnabscesse nach Mittelohreiterung nicht. Soweit mir die Literatur über den otogenen Hirnabscess zu Gebote stand, und es sind dies über 900 Fälle, hat sich mir das ergeben, dass in der bei weitem grössten Zahl der Fälle der Tod durch den Abscess nur Wochen nach dem Beginn des subacuten Endstadiums ein-

getreten ist, bei bedeutend weniger Fällen Monate nachher und in keinem Falle später als nach 10 Monaten.

Es ist danach wohl möglich, dass höchstens 1 Jahr nach Abblauf einer Otorrhoe ein Hirnabscess sich durch die letztere entwickeln kann; treten aber Symptome eines solchen später als 1 Jahr nach der Otorrhoe auf, so ist ein ursächlicher Zusammenhang der letzteren mit einem Hirnabscess mehr als unwahrscheinlich. Hitzig[1]) hatte 1892 in einem solchen Falle mit früherer geheilter Otorrhoe die Diagnose auf Tumor im Stirnlappen gestellt. Die Momente, welche gegen den otogenen Abscess sprachen, waren nach ihm folgende: 1. die Länge des Zeitraumes (12 Jahre), der seit dem Cessiren der Otorrhoe verflossen war, 2. das Fehlen der bei einem Abscess so häufigen Symptome: atypisches Fieber, Schüttelfröste; 3. der Sitz der Affection im Stirnlappen, der bei otogenem Hirnabscess relativ sehr selten ist, und 4. wäre mit Rücksicht auf die anderweitigen Erscheinungen das Entstehen der Stauungspapille und die hochgradige Sehstörung durch einen Hirnabscess nicht wohl zu erklären gewesen. Bei der Operation (v. Bramann) wurde ein 280 g schweres gemischtes Sarkom entfernt.

Auf die weiteren Complicationen einer Mittelohreiterung, wie Dementia paralytica, Pachymeningitis haemorrhagica u. s. w. bin ich nicht eingegangen und darf hierüber auf die vielgenannten neurologischen Lehrbücher verweisen. Die Zahl der Complicationen ist gross und ihre Differentialdiagnose zumeist nicht leicht, zuweilen fast unmöglich, besonders wenn nur eine unsichere Anamnese benutzt werden kann. Meinen eigenen Fall habe ich trotz der ungenauen Untersuchung veröffentlicht, weil ich die Schwere der Verantwortlichkeit für chirurgische Eingriffe bei fehlender Diagnose ausserordentlich empfinden musste. Gegenwärtig gelten zwar die chirurgischen Eingriffe als absolut ungefährlich, und die Zahl der diagnostischen Operationen nimmt nicht ab, aber noch in diesem Jahrzehnt ist selbst einem Schwartze (s. o.) nach einer Trepanation der Tod durch Meningitis nach der Operation gefolgt, und Sahli[2]) sah denselben Ausgang bei gleichem Eingriff bei einem „renommirten Chirurgen" und bereute es, zur Trepanation gerathen zu haben. Je sicherer die Diagnose ist, desto sicherer ist im allgemeinen auch der Erfolg der operativen Therapie. Je schwerer der Fall für den Operateur zu beurtheilen war, desto grösser war für ihn die Belehrung durch die Section. Meine Erfahrungen an obigem Falle möchte ich durch die Veröffentlichung seiner verschiedenen Einzelheiten mitgetheilt haben.

1) Ein Beitrag zur Hirnchirurgie. Berlin. klin. Wchschr. 1892. Nr. 29.

2) Ueber hirnchirurgische Operationen vom Standpunkt der inneren Medicin. Volkmann'sche Sammlung klin. Vorträge. 1891. S. 310 (36).

IV.

Untersuchungen von Taubstummen.

Von

Dr. **Otto Barnick,**

Ohrenarzt am Anna-Kinderspital und am Landes-Taubstummeninstitut zu Graz.

Die rege Theilnahme, welche in jüngster Zeit der Taubstummenfrage entgegengebracht wird, veranlasste auch den Verfasser, die Zöglinge des landschaftlichen Taubstummeninstitutes zu Graz einer ohrenärzlichen Untersuchung zu unterziehen. Nach Feststellung der Vorgeschichte der Krankheit wurden die dem Auge zugänglichen Theile des Ohres mit besonderer Berücksichtigung der Nase und des Nasenrachenraumes einer genauen Besichtigung unterzogen, und an die Aufnahme des otoskopischen Befundes schloss sich zuletzt die functionelle Prüfung der Gehörorgane an.

Ergebnisse der otoskopischen Untersuchung.

Im Schuljahre 1898/99 befanden sich im hiesigen Taubstummeninstitut 143 Zöglinge, 72 Knaben und 71 Mädchen. Die Verhältnisse des Alters und Geschlechtes ergeben sich aus folgender Tabelle:

Jahre	Knaben	Mädchen	Summe
8—9	—	1	1
9—10	4	3	7
10—11	19	13	32
11—12	15	14	29
12—13	22	24	46
13—14	3	9	12
14—15	9	7	16
Summe	72	71	143

Auffallend an dieser Zusammenstellung ist das ziemlich hohe Eintrittsalter der Zöglinge, welches zur Zeit ungefähr dem 10. Lebensjahre entspricht. Bekanntlich ist es ja wünschenswerth, dass die Taubstummen mit dem vollendeten 7. Jahre in die Anstalten eintreten, damit ihre schlummernden geistigen Fähigkeiten

so früh als möglich die rechte Anregung erfahren und nicht nach und nach verkümmern. Dazu kommt noch, dass die im Alter bereits vorgerückten Kinder nur wenige Jahre am Unterricht theilnehmen können und deshalb die Lautsprache nur mangelhaft erlernen. In Kürze wird aber auch dieser Uebelstand beseitigt sein, da nach einem neuen Statut das Höchstaufnahmealter vom 12. auf das noch nicht überschrittene 9. Lebensjahr herabgesetzt worden ist, und durch eine theilweise oder gänzliche Uebernahme der Verpflegskosten durch das Land von nun an auch solche mittellose Bewerber in das Institut eintreten können, welche bisher keinen Stiftungsplatz erlangten. Ausserdem trägt die Direction dafür Sorge, dass nach Möglichkeit jene Anfänger, welche sich für den hiesigen Schulunterricht nicht tauglich erwiesen, im Pius-Institut der Kreuzschwestern in Bruck a. d. Mur, einer Anstalt für Schwachsinnige, Aufnahme finden.

Bei 7 Zöglingen oder in 5,34 Proc. liessen sich keine Anhaltspunkte für die Ursache der Ertaubung feststellen. In 91 Fällen handelte es sich nach den Angaben der Angehörigen um eine erworbene, bei 45 Kindern um eine angeborene Taubheit (31,03 zu 63,63 Proc.).

12 Familien hatten zwei, eine sogar vier gehörlose Kinder aufzuweisen. In 7 Fällen war eine Erblichkeit der Taubheit nachweisbar. In je 2 Fällen waren die Mütter bezw. die Tanten, in je einem Falle eine Grosstante, ein Onkel, sowie eine Tante und ein Vetter zugleich taubstumm. 2 Mütter hatten sich während der Schwangerschaft angeblich heftig erschreckt und sechs Kinder waren schwachsinnige, mit geringen Hörresten ausgestattete Geschöpfe.

Die Ansichten über den Procentsatz der Taubgeborenen gehen ziemlich weit auseinander (Toynbee 76,4 Proc., Bezold 48,1 Proc., Mygind 40,9 Proc., Hartmann 30,4 Proc.). Die statistischen Nachrichten der Taubstummenanstalten ergeben, dass unter den Zöglingen durchschnittlich 40 Proc. taubgeboren sind. Zuverlässig sind diese Angaben aber durchaus nicht, da die meisten Eltern, deren Kind nicht hört, und die sich diese Thatsache nicht erklären können, eben glauben, es sei taub zur Welt gekommen. Unserer heutigen Anschauung gemäss müssen wir aber annehmen, dass es sich in einer grossen Zahl dieser Fälle um Mittelohrentzündungen in den ersten Wochen oder Monaten des Lebens handelte, welche, da sie durchaus nicht zum Durchbruch des Trommelfells zu führen brauchen, von den Angehörigen

übersehen wurden und gerade desshalb so verderblich auf das Gehörorgan einwirkten. Die Zahl der Taubgeborenen wird erst dann wesentlich niedriger werden, wenn alle Aerzte auch dem Ohr die Aufmerksamkeit schenken, welche es beanspruchen darf. Dass die angeborene Taubheit selten in zwei direct auf einander folgenden Generationen, öfter jedoch bei den Nachkommen der 2. Linie, besonders in einer Seitenlinie auftritt, geht auch aus unserer Zusammenstellung hervor.

Was nun die Ursache der erworbenen Taubstummheit anbelangt, so war sie veranlasst:

in	15 Fällen	oder	16,48	Proc.	durch Trauma
=	2 =	=	2,19	=	= Blitzschlag
=	16 =	=	18,68	=	= Fraisen
=	8 =	=	8,79	=	= Genickstarre
=	8 =	=	8,79	=	= Hirnhautentzündung
=	2 =	=	2,19	=	= Typhus
=	1 Falle	=	1,00	=	= Blattern
=	2 Fällen	=	2,19	=	= Scharlach und Diphtherie
=	1 Falle	=	1,00	=	= Masern und Influenza
=	9 Fällen	=	9,89	=	= Mittelohrentzündung aus unbekannter Ursache
=	12 =	=	13,73	=	= Mittelohreiterung aus unbekannter Ursache
=	6 =	=	6,59	=	= Mittelohreitrg. nach Scharlach
=	3 =	=	3,25	=	= = = Masern
=	3 =	=	3,25	=	= = = Diphtherie
=	2 =	=	2,19	=	= = n. Keuchhusten
=	1 Falle	=	1,00	=	= = nach Lungenentzündung.

Die 1. Stelle unter den Ursachen der erworbenen Taubstummheit nehmen die Mittelohrentzündungen bezw. -eiterungen ein, welche mit 30,9 Proc. vertreten sind, ihnen schliessen sich die eitrigen Entzündungen des Hirns und seiner Häute mit 17,5 Proc. an. Die 16 Fälle von Fraisen sind jedenfalls unter die beiden soeben angeführten Krankheitsgruppen aufzutheilen, da mit diesem Namen von Laien alle möglichen Leiden bezeichnet werden, welche mit Hirnreizerscheinungen einhergehen. Der grosse Procentsatz der durch Trauma angeblich entstandenen Taubheit erklärt sich aus dem Hang der Leute, alles Unbekannte wenigstens auf eine äussere Gewalteinwirkung zurückzuführen. Interessant sind die 2 Fälle von Ertaubung durch Blitzschlag.

Nach Beseitigung einiger zufällig vorhandenen Fremdkörper und Ohrenschmalzpfröpfe im äusseren Gehörgang ergab die otoskopische Untersuchung folgende Befunde. Bei 84 Zöglingen

wurde eine ziemlich beträchtliche Einziehung und Trübung des Trommelfells, zum Theil mit Atrophie der Membran nachgewiesen. In 22 Fällen waren die Erscheinungen des chronischen Katarrhes leichter Natur. Residuen überstandener eitriger Mittelohrentzündungen — Narben, Perforationen und Verkalkungen — fanden sich bei 17 Kindern. In 9 Fällen bestand noch ein eitriger Ausfluss aus dem Ohr, welcher bei 2 Mädchen zu Caries und Cholesteatom geführt hatte. Nur 11 Taube zeigten annähernd normale Verhältnisse.

Was die pathologischen Veränderungen der Nase und des Nasenrachenraumes anbelangt, so fanden sich bei 43 Zöglingen adenoide Wucherungen. 14 Kinder zeigten eine Vergrösserung der Gaumenmandeln und ebensoviele eine hypertrophische Rhinitis. Ein Mädchen und ein Knabe waren mit einer Stinknase behaftet.

Obige Zahlen sprechen hinreichend für eine erspriessliche Thätigkeit des Ohrenarztes in Taubstummenanstalten. Fast ein Drittel der Insassen litten an einer theilweisen oder gänzlichen Unwegsamkeit des Nasenkanales und stellten den Articulationsbestrebungen der Lehrer behufs Erzielung guter sprachtechnischer Resultate Hindernisse in den Weg, die diese unmöglich beseitigen können. Stellen wir eine normale Nasenathmung wieder her, so heben wir vor allem in jedem Falle das Allgemeinbefinden des Kindes und seine Denkkraft, ferner erleichtern wir den Kleinen die Erlernung der Lautsprache und verbessern oft auch noch den Rest des etwa vorhandenen Hörvermögens. Dass eine chronische Mittelohrentzündung schon wegen der Gefahr des Fortschreitens der Entzündung auf das Hirn und seine Häute einer sorgfältigen Behandlung bedarf, braucht wohl nicht erst hervorgehoben zu werden.

Aber auch betreffs der Aetiologie der Taubstummheit sind obige Befunde nicht ohne eine gewisse Bedeutung. So weist die grosse Zahl der chronischen Mittelohrkatarrhe, welche 58,74 Proc. der Fälle ausmachen und zu denen nur die gerechnet werden, welche mit stärkeren Trübungen des Trommelfelles einhergingen, darauf hin, dass auch die nicht zum Durchbruch der Membran führenden Entzündungsprocesse im Mittelohr bei Entstehung der Taubheit eine grosse Rolle spielen. Die Zöglinge der Taubstummenanstalten gehören fast ausschliesslich den niedrigsten Ständen an und wachsen unter den ungünstigsten Verhältnissen auf. Bei diesen schlecht ernährten und in der Pflege vernach-

lässigten Kindern, deren Lebenskraft durch eine Menge schwächender Einflüsse auf das Tiefste herabgedrückt wird, entwickeln sich sehr häufig Otitiden, welche unbeachtet zu tief greifenden Veränderungen im Gehörorgan und schliesslich zu Taubheit führen. Die Mehrzahl der Fälle von sogenannter angeborener Taubstummheit ist gewiss auf Mittelohrentzündungen im frühen Kindesalter zurückzuführen, welche Unkenntniss und soziales Elend verschulden.

Ergebnisse der funktionellen Prüfung der Gehörorgane.

Die funktionelle Prüfung der Gehörorgane wurde in Gemeinschaft mit den Herren Director Dr. Poetz, Subdirector Zeiringer und Adjunct Legat ausgeführt, denen ich für ihre liebenswürdige Mithilfe zu besonderem Danke verpflichtet bin. Die Untersuchungen wurden mit Beobachtung aller Vorsichtsmaassregeln vorgenommen, um durch die von Seiten der Taubstummen leicht stattfindende Verwechslung von Fühlen und Hören nicht getäuscht zu werden. Eine Zuleitung der Töne durch den Fussboden wurde dadurch vermieden, dass der zu prüfende Zögling auf eine freihängende Schaukel gesetzt wurde, welche an einem in der Mitte der Zimmerdecke angebrachten Haken befestigt war. Die Augen der Taubstummen waren bei der Aufnahme der Gehörprüfung in der Regel zugebunden, nur einige Kinder zeigten sich dabei so aufgeregt, dass ihnen die Binde wieder abgenommen werden musste, um zuverlässige Angaben zu erhalten. Das Berühren der in der Umgebung der Ohrmuschel befindlichen Haare, sowie ein rhythmisches Anschlagen der zur Prüfung verwendeten Töne wurde sorgfältig vermieden. Bei Bestimmung der Hörschärfe des schlechteren Ohres wurde das besser hörende luftdicht abgeschlossen.

Das Hörvermögen der Taubstummen wurde festgestellt:

1. für die Sprache (Vocale, Consonanten, Worte, kurze und leicht verständliche Sätze);
2. für alle Töne des Klaviers;
3. für alle Töne der Geige und
4. für den Ton c einer Appunn'schen Stimmgabel-, bezw. Pfeifenreihe von C_2—c^9.

Der zur Hörprüfung benutzte Stutzflügel umfasste 7 Octaven von A_2—a^4, also Töne von 27—2456 Schwingungen in der Secunde. Er zeichnete sich vor allem durch eine besondere Klang-

fülle der Bässe aus, während die oberen Töne, von a^3—a^4 allmählich an Kraft und leichter Ansprache nachliessen. Der Umfang der Geigentöne reicht bekanntlich von g bis etwa zum viergestrichenen a, es können demnach Töne von 192—2456 Schwingungen in der Secunde mit diesem Instrument hervorgebracht werden.

Meine Stimmgabelreihe besteht aus vier grossen Drahtgabeln. Der tiefste Ton ist C_2 mit 16 Schwingungen, diesem schliesst sich G_2 mit 24, C_1 mit 32 und G_1 mit 48 Schwingungen an. C, c und c^1 sind belastete, c^2 und c^3 unbelastete Stahlgabeln. Den Schluss der Appunn'schen Serie bilden 6 Pfeifen, welche den Ton c von der 4 bis zur 9 gestrichenen Octave wiedergeben. Diese aufsteigende Klangreihe umfasst also Töne von 16—65536 Schwingungen in der Secunde und entspricht ungefähr den Grenzen der menschlichen Gehörswahrnehmung.

Um zuverlässige Resultate zu erhalten, haben wir von einer Funktionsprüfung des letzten Jahrganges ganz abgesehen und nur die Hörschärfe der Schüler der vier oberen Klassen festgestellt. Im Ganzen wurden 100 Kinder geprüft. Da diese bereits über ein Jahr den Unterricht der Anstalt genossen hatten, standen sie auf einer etwas höheren Bildungsstufe, und ihre Angaben gewinnen deshalb an Glaubwürdigkeit. Nur die Untersuchungsergebnisse wurden aufgezeichnet, über deren Richtigkeit unter uns keine Meinungsverschiedenheit herrschte. Von einer Prüfung der Töne in Knochenleitung wurde nach Bezold's Vorgang abgesehen, da den ganz Tauben überhaupt jede Erfahrung über Hörempfindung fehlt, und unter den mit Hörresten begabten Taubstummen nur wenige im stande sind, das Gefühl des Vibrirens und Hörens streng auseinander zu halten. Von der Bestimmung der Hördauer für einzelne Stimmgabeln wurde gleichfalls abgestanden, da diese uns bisher noch kein rechtes Maass der Hörschärfe des Untersuchenden darbietet. Die Angaben von 9 Zöglingen waren ungenau und wurden nicht verwerthet, so dass wir nur über das Ergebniss der Hörprüfung von 91 Taubstummen, bezw. 182 Gehörorganen berichten können.

Es ist eine bekannte Thatsache, dass unter den Insassen der Taubstummenanstalten sich auch solche Kinder befinden, welche noch ein gewisses Hörvermögen besitzen, denn dem gewöhnlichen Sprachgebrauch gemäss rechnen wir zu den Taubstummen alle diejenigen, welche vermittels des Ohres die Lautsprache entweder gar nicht oder doch nur so mangelhaft er-

lernen, dass ein Verkehr mit ihnen durch das gesprochene Wort nicht möglich ist. Während Itard 5 Grade der Taubheit unterscheidet: 1. das Hören der Rede (2,5 Proc.), 2. das Hören der Stimme, d. h. Unterscheidung der Vocale, nicht Consonanten (3,3 Proc.), 3. das Hören der Töne oder unarticulirten Laute (4,2 Proc.), 4. das Hören des Lärmes (40 Proc.) und 5. gänzliche Taubheit (50 Proc.), hat man sich jetzt bei der Eintheilung der Taubstummen nach dem Grade ihrer Hörfähigkeit im allgemeinen Schmalz angeschlossen, indem man Taubstumme 1. ohne jegliches Hörvermögen, 2. mit Schallgehör und 3. mit Vocalgehör unterscheidet. Auch wir nehmen als Grundlage für die Eintheilung unserer Fälle das Gehör für die Sprache an, sind uns aber dessen wohl bewusst, dass das Verständniss der Sprache nicht allein von der Hörschärfe des Einzelnen abhängt, sondern auch von seiner Intelligenz und der Uebung, Schallwahrnehmungen in Begriffe umzusetzen. Im Leben praktisch verwerthbar sind nur die Hörreste derer, welche einzelne oder sämmtliche Lautelemente der Sprache aufzunehmen im stande sind, während die mit Schallgehör Behafteten ebenso unglücklich erscheinen als die vollständig Tauben.

Gruppe I.

Taubstumme ohne nachweisbares Hörvermögen.

Unter unseren 91 Kindern müssen 20, also 22 Proc., als total taub bezeichnet werden, da diese weder Töne noch sehr starke Geräusche wie Händeklatschen, Schlagen auf Holzbretter und Wassergläser dicht hinter dem zu prüfenden Ohr wahrnehmen konnten. Angeblich war in 3 Fällen die Taubheit angeboren, erworben je einmal durch Keuchhusten und Fraisen, zweimal durch Typhus, dreimal durch Meningitis und viermal durch Genickstarre. Bei 2 Zöglingen stiess man auf eine noch bestehende chronische Paukenhöhleneiterung, in 4 Fällen auf Residuen abgelaufener eitriger Mittelohrprocesse. Ein Mädchen war im Jahre 1895 auf der hiesigen Ohrenklinik wegen ausgebreiteter Nekrose beider Schläfenbeine nach Scharlach radical operirt worden. Bei der Freilegung des Krankheitsherdes wurden mehrere grössere Sequester aus den Zitzenfortsätzen entfernt, welche auch Theile der hinteren knöchernen Gehörgangswand mit umfassten. Die entzündlichen Wucherungen waren bereits tief in die Felsenbeinpyramide vorgedrungen und hatten die Schnecke zerstört. 8 Wochen später wurde die bei ihrer Auf-

nahme bereits vollständig taube Patientin geheilt entlassen. Bis heute ist sie geheilt geblieben.

Diesen 20 Fällen von totaler Taubheit wären 15 Fälle von einseitiger Gehörlosigkeit anzufügen. Als Ursache der Ertaubung wurden von den Angehörigen je einmal Keuchhusten und „Kopftyphus", zweimal ein Fall und viermal eine eitrige Mittelohrentzündung angegeben. Bei 5 Kindern war die Taubheit angeboren, davon waren drei erblich belastet, und in 2 Fällen war die Ursache unbekannt.

Gruppe 2.

Taubstumme mit Schallgehör.

Den vollständig Gehörlosen schliessen sich zunächst 23 oder 26 Proc. mit schwachem Schallgehör ausgestattete Taubstumme an. Sie reagiren nur auf starke Geräusche und kräftig angeschlagene Accorde der mittleren und tiefen Tonlagen des Flügels. Einzelne Töne vernehmen sie nicht. Was die Entstehung der Taubheit anbelangt, so war sie in 7 Fällen angeboren, in 16 Fällen erworben und zwar dreimal durch Fall, einmal durch Blitzschlag, viermal durch Fraisen, einmal durch Genickstarre, zweimal durch Hirnhautentzündung, einmal durch Scharlach, einmal durch eine Mittelohrentzündung unbekannter Art und dreimal durch eine Trommelhöhleneiterung im Anschluss an Scharlach und Diphtherie.

Ueber ein gutes Schallgehör verfügten 10 oder 11 Proc. Taubstumme. Diese besitzen zwar ein beschränktes Tongehör, sogenannte „Hörinseln oder -lücken" von geringer, bezw. grösserer Ausdehnung, aber die vorhandenen Gehörreste genügen nicht, ihren Besitzern die Wahrnehmung der äusseren Eindrücke durch das Gehörorgan hinreichend zum Bewusstsein zu bringen. Sie haben zwar für laut gesprochene Worte ein Schallgehör, sie können jedoch die einzelnen Lautelemente nicht von einander unterscheiden. Es handelte sich um folgende Fälle:

1. Amon, Rochus, 13 Jahre alt.
Ursache der Ertaubung unbekannt. Beide Trommelfelle etwas stärker eingezogen und getrübt. Gewebe am Rachendach etwas verdickt.
Gehörprüfung: Hört nur Klavier von G_1—c^1 bei sehr starkem Anschlag. Stimmgabel- und Geigentöne vernimmt er nicht.

2. Dreu, Alois, 14 Jahre alt.
Taubheit wird auf Keuchhusten nud Blattern im 1. Lebensjahr zurückgeführt. Beide Trommelfelle matt, trüb, glanzlos. Rachendach frei.
Gehörprüfung: Klavier von C—d^1, Geige von g—e^1 und Stimmgabeln von C—c^1 beiderseits.

3. Zirngast, Franz, 10 Jahre alt.
Ursache der Ertaubung unbekannt. Leichte Einziehung beider Trommelfelle, rechts etwas stärker als links. Rachendach frei.

Gehörprüfung: Klavier von A_2-c^1 und von c^4-a^4. Geigentöne vernimmt er nicht. Von Stimmgabeln und Pfeifen hört er nur c^5.

Linkes Ohr vollständig taub.

4. Mixner, Katharina, 12 Jahre alt.

Ursache: Erblichkeit, Onkel taubstumm.

Trommelfelle beiderseits etwas trüber, Lichtkegel noch angedeutet. Ekzem des Naseneinganges, eitrige Rhinitis, Rachenmandel mittelgross.

Gehörprüfung: Klavier von A_2-h^3, Geige von $g-d^3$ und Stimmgabeln von $c-c^3$ links.

Rechtes Ohr total taub.

5. Novak, Franz, 12 Jahre alt.

Angeblich taub geboren. Beide Trommelfelle stärker eingezogen und leicht getrübt. Adenoide Wucherungen.

Gehörprüfung: Klavier von A_2-a^2, Geige von $g-d^1$, Stimmgabeln von $C-c_2$ beiderseits.

6. Pacher, Michael, 12 Jahre alt.

Ursache der Ertaubung Keuchhusten im 2. Lebensjahr. Starke Einziehung und Trübung beider Trommelfelle, links mit Atrophie. Rhinitis hypertrophicans, Rachendach frei.

Gehörprüfung: Linkes Ohr taub. Auf der rechten Seite hört er Klavier von A_2-f^3, Geige von $g-c^3$, Stimmgabeln von $C-c^3$.

7. Kreiner, Marie, 13 Jahre alt.

Ursache der Ertaubung Ohrenfluss im 1. Lebensjahr.

Otoskopischer Befund: Rechts Eiterung, Trommelfell roth, verdickt, grosse Perforation in der vorderen Hälfte. Linkes Trommelfell leicht eingezogen und getrübt. Gaumenmandeln vergrössert. Adenoide Vegetationen.

Gehörprüfung: Rechtes Ohr taub. Am linken Ohr hört sie Klavier von c^1-c^3, Geigentöne fallen aus, von Stimmgabeln und Pfeifen nur c^6.

8. Zechner, Franz, 15 Jahre alt.

Ursache der Ertaubung: Ohrenentzündung im 2. Lebensjahre.

Otoskopischer Befund: Rechtes Trommelfell grau, verdickt, grosse Narbe in der hinteren Hälfte, Steigbügelköpfchen sichtbar. Am linken Trommelfell findet sich eine grosse, halbmondförmige Verkalkung der vorderen Quadranten. Follikel an der hinteren Rachenwand, Gewebe am Rachendach verdickt.

Gehörprüfung: Klavier von f^2-a^4, Geige von a^1-a^4 und Pfeifen von c^5-c^9 beiderseits.

9. Schäffer, Karoline, 13 Jahre alt.

Ursache der Taubheit: Eitrige Mittelohrentzündung beiderseits nach Diphtherie im 3. Lebensjahre.

Otoskopischer Befund: Eiterung beiderseits. Totaler Verlust des rechten Trommelfelles, von den Gehörknöchelchen ist nichts mehr zu sehen, schuppige Epithelmassen an der inneren Paukenwand. Auch das linke Trommelfell fehlt vollständig, die laterale Labyrinthwand granulirt leicht. Rachendach frei.

Gehörprüfung: Rechtes Ohr anscheinend taub. Am linken Ohr hört sie Klavier von f^2-c^4, Geige von c^2-c^4 und die Stimmgabeln c^3 und c^4.

16. Scheucher, Johanna, 12 Jahre alt.

Ursache der Taubheit: Fraisen im 4. Lebensjahre.

Otoskopischer Befund: Leichte Einziehung und Trübung beider Trommelfelle. Gaumen- und Rachenmandel mässig vergrössert.

Gehörprüfung: Rechtes Ohr taub. Mit dem linken Ohr hört sie alle Töne des Flügels, also von A_2-a^4, Geige von $g-a^1$ und Stimmgabeln von $C-c^1$.

Ein Vergleich der Prüfungsergebnisse der einzelnen Instrumente untereinander bietet anscheinend beträchtliche Abweichungen dar, da in ein und demselben Falle wohl ausgedehnte Tongruppen des Klaviers, nicht aber der Geige oder Stimmgabel-

reihe wahrgenommen wurden. Die Verschiedenheit ist aber wegen der schweren Erregbarkeit des Hörnerven auf die ungleich stark wirkenden Schallquellen zurückzuführen, welche bei der Funktionsprüfung benutzt wurden. Die Töne der Geige und der Stimmgabeln kommen im allgemeinen an Kraft und Fülle nicht denen des Flügels gleich und können deshalb viel schwerer eine akustische Empfindung auslösen. In keinem der eben angeführten Fälle genügten aber die vorhandenen Hörreste, einzelne Lautelemente der Sprache vom Ohr aus zum Verständniss zu bringen.

Gruppe 3.

Taubstumme mit Vocalgehör.

In dieser Gruppe sind alle die Taubstummen untergebracht, deren Hörfähigkeit ausreicht, einzelne Laute, Worte oder Sätze unserer Sprache zu verstehen. Zu dieser Abtheilung gehören 38 Zöglinge oder 41 Proc. der Geprüften. Das Vocalgehör ist für die Erlernung der Laute, für den Wohlklang und für die Deutlichkeit der Sprache von grossem Vortheil, da die Taubstummen, mit diesem Hörvermögen ausgerüstet, den phonetischen Theil der Sprache viel eher und sicherer erledigen als völlig Taube. Mit einem schwachen Vocalgehör ausgestattet waren 7, mit einem guten 21 Zöglinge. 10 Kinder verfügten über einen zum Verständniss von Worten und Sätzen ausreichenden Hörgrad. Es sei gestattet, auch diese Fälle hier kurz einzufügen.

a) Taubstumme mit schwachem Vocalgehör; es werden die meisten Vocale und einige Consonanten gehört.

1. Schober, Marie 15 Jahre alt.
Ursache der Taubheit: Ohrenfluss im 1. Lebensjahre.
Otoskopischer Befund: Eiter im Gehörgang. An der Grenze des knorpeligen und knöchernen Theiles des äusseren Gehörganges ist das Lumen desselben durch eine bindegewebige Verwachsung so weit verengt, dass dasselbe kaum die Dicke eines Strohhalmes hat. In der Tiefe keine Einzelheiten erkennbar. Links Residuen, Narben und halbmondförmige Verkalkung. Rachendach frei.

Gehörprüfung: Schwaches Vocalgehör, o und u werden schlechter verstanden. Klavier und Geige alle Töne, Stimmgabeln von c^3—c^9 links. Rechtes Ohr taub.

2. Sundl, Josefa, 13 Jahre alt.
Taubheit angeboren. Unter 7 Geschwistern sind zwei taubstumm.
Otoskopischer Befund: Starke Einziehung und Trübung beider Trommelfelle. Ekzem des Naseneinganges, eitrige Rhinopharyngitis. Rachenmandel vergrössert, ebenso die Gaumenmandeln.

Gehörprüfung: Schwaches Vocalgehör. Klavier nnd Geige vom tiefsten Ton bis c^3, Stimmgabeln von c—c^3 beiderseits.

3. Edelsbrunner, Pauline, 14 Jahre alt.
Angeblich taubgeboren.

Otoskopischer Befund: Rechts sehr starke Einziehung, centrale Partie stark durchscheinend. Links nur mässige Einziehung und Trübung. Rachendach frei.

Gehörprüfung: Rechtes Ohr taub.

Am linken Ohr hört sie Klavier von A_2—a^3, Geige alle Töne und Stimmgabeln von c^1—c^4.

4. Schuster, Franziska, 14 Jahre alt.

Ursache der Ertaubung: Ohrentzündung in der Kindheit.

Otoskopischer Befund: Beiderseits sehr starke Einziehung mit Atrophie der Membran. Rachenmandel vergrössert.

Gehörprüfung: Hört alle Töne des Klaviers und der Geige. Pfeifen c^5—c^9 rechts und c^5—c^7 links.

5. Oberlugauer, Julius, 15 Jahre alt.

Ursache der Ertaubung: Maschinenlärm.

Otoskopischer Befund: Beiderseits stärkere Einziehung und Trübung der Trommelfelle.

Gehörprüfung: Vocalgehör schwach. Klavier und Geige alle Töne, Stimmgabeln von C—c^4 beiderseits.

6. Spreitz, Rupert, 15 Jahre alt.

Ursache: Schreck der Mutter während der Schwangerschaft.

Otoskopischer Befund: Stärkere Einziehung und leichte Trübung beider Trommelfelle. Gaumenmandel vergrössert, Rachendach frei.

Gehörprüfung: Schwaches Vocalgehör. Hört alle Töne des Klaviers und der Geige bei starkem Anschlag bezw. Strich, Stimmgabeln rechts von C—c^3 und links von C—c^1.

7. Gaube, Juliana, 13 Jahre alt.

Ursache der Ertaubung: Fall im 3. Lebensjahre.

Otoskopischer Befund: Leichte Einziehung und Trübung beider Trommelfelle. Gaumenmandel vergrössert. Rachendach frei.

Gehörprüfung: Klavier von A_2—c^3 und von gis^3—a^3, Geige anscheinend alle Töne, Stimmgabeln von c^2—c^3 beiderseits.

b) Taubstumme mit gutem Vocalgehör; es werden alle Vocale, Diphthonge und die meisten Consonanten gehört.

1. Schmidsberger, Franz, 11 Jahre alt.

Ursache der Ertaubung unbekannt.

Otoskopischer Befund: Beiderseitige sehr starke Einziehung und Trübung. Ekzem des Naseneinganges. Rhin. hypertrophicans. Rachenmandel.

Gehörprüfung: Gutes Vocalgehör, hört alle Töne der Geige und des Klaviers, Stimmgabeln von C—c^9 beiderseits.

2. Wittmann, Josef, 12 Jahre alt.

Ursache: Fraisen im 3. Lebensjahre.

Otoskopischer Befund: Starke Einziehung und Trübung beider Trommelfelle. Eitrige Rhinopharyngitis.

Gehörprüfung: Sehr gutes Vocal-, beinahe Wortgehör, hört alle Klavier- und Geigentöne, Stimmgabeln von C—c^9 beiderseits.

3. Ebner, Karl, 13 Jahre alt.

Ursache: Fall im 2. Lebensjahre.

Otoskopischer Befund: Stärkere Einziehung und leichte Trübung beiderseits, Lichtkegel noch angedeutet. Hinteres Ende der unteren Muschel links vergrössert, Rachendach frei.

Gehörprüfung: Gutes Vocal-, schwaches Wortgehör, hört alle Klavier- und Geigentöne sowie Stimmgabeln c^2—c^9 rechts. Linkes Ohr taub.

4. Ludersdorfer, Franz, 13 Jahre alt.

Ursache: Schlag auf den Kopf im 1. Lebensjahre; die Ertaubung trat besonders im 8. Lebensjahre zu Tage.

Otoskopischer Befund: Stärkere Einziehung und leichte Trübung rechts und links. Hört alle Klavier- und Geigentöne beiderseits. Stimmgabeln rechts C—c^6 und links von C—c^8.

5. Handl, Marie, 13 Jahre alt.
Taubgeboren. Unter 8 Geschwistern zwei taubstumm.
Otoskopischer Befund: Starke Einziehung und Trübung. Rachenmandel vergrössert.
Gehörprüfung: Hört alle Klavier- und Geigentöne, Stimmgabeln von C—c^9 beiderseits.

6. Graf, Josef, 13 Jahre alt.
Ursache: Taubgeboren. G. soll in den ersten Lebensjahren sehr viel geschlafen haben: eine Tante mütterlicherseits taubstumm.
Otoskopischer Befund: Rechtes Trommelfell theilweise verkalkt, im hinteren unteren Quadranten eine rundliche Narbe. Links stärkere Einziehung, leichte Trübung der Membran. Rachenmandel vergrössert.
Gehörprüfung: Hört alle Töne des Flügels und der Geige. Stimmgabeln von C—c^9 rechts und links von C—c^8.

7. Hörting, Anton; 14 Jahre alt.
Ursache: Taubgeboren.
Otoskopischer Befund: Stärkere Einziehung und Trübung beiderseits. Rachenmandel vergrössert, grosser Kropf.
Gehörprüfung: Gutes Vocalgehör, hört alle Töne des Flügels und der Geige, Stimmgabeln rechts von C—c^9 und links von C—c^5.

8. Mauthner, Gregor, 11 Jahre alt,
Ursache der Ertaubung: Scharlach im 2. Lebensjahre.
Otoskopischer Befund: Hochgradige Einziehung und milchige Trübung beiderseits. Rachendach frei.
Gehörprüfung: Hört alle Klavier- und Geigentöne, Stimmgabeln links von C—c^7 und rechts von c^1—c^7.

9. Weixler, Jakob, 13 Jahre alt.
Ursache: Taubgeboren, sehr schwaches Kind, Lungen- und Knochentuberculose.
Otoskopischer Befund: Sehr starke Einziehung und Trübung beider Trommelfelle.
Gehörprüfung: Hört alle Töne des Klaviers und der Geige, Stimmgabeln rechts von C—c^6 und links von C—c^7.

10. Habith, Jakob 15 Jahre alt.
Ursache: Taubgeboren.
Otoskopischer Befund: Einziehung und Trübung beider Trommelfelle, Ekzem des Naseneinganges. Starke eitrige Rhinopharyngitis, Rachendach frei.
Gehörprüfung: Klavier und Geige alle Töne, Stimmgabeln von c^1—c^3 links. Das rechte Ohr ist anscheinend taub.

11. Koch, Franz, 14 Jahre alt.
Ursache: Taubgeboren, Mutter taubstumm.
Otoskopischer Befund: Einziehung und Trübung beider Trommelfelle mit Atrophie. Rachenmandel vergrössert.
Gehörprüfung: Hört alle Klavier- und Geigentöne, Stimmgabeln von c—c^7 beiderseits.

12. Greiner, Juliana, 14 Jahre alt.
Ursache: Taubgeboren, eine Tante und ein Vetter sind taubstumm.
Otoskopischer Befund: Stärkere Einziehung und Trübung beider Trommelfelle, Rachendach frei.
Gehörprüfung: Linkes Ohr taub. Hört rechts alle Flügel- und Geigentöne, Stimmgabeln von c^1—c^8.

13. Kraynz, Marie, 15 Jahre alt.
Ursache: Taubgeboren.
Otoskopischer Befund: Annähernd normale Verhältnisse. Rachendach frei.
Gehörprüfung: Vocalgehör gut, Diphthonge werden schlecht gehört, hört alle Klavier- und Geigentöne, gegen die 2 und 3 gestrichene Octave hin nimmt das Gehör jedoch merklich ab. Stimmgabeln von C—c^3 rechts und links von C—c^1 und von c^4—c^8.

14. Schreiner, Josef, 13 Jahre alt.
Ursache: Taubgeboren.
Otoskopischer Befund: Leichte Einziehung beiderseits. Rachendach frei.
Gehörprüfung: Hört alle Klavier- und Geigentöne, Stimmgabeln rechts von C—c^9 und links von C—c^6.

15. Haas, Franz, 15 Jahre alt.
Ursache: „Kopfleiden" in der Kindheit.
Otoskopischer Befund: Starke Einziehung und Trübung mit umschriebener Atrophie beiderseits. Linke Gaumenmandel vergrössert. Grosse Rachenmandel.
Gehörprüfung: Hört alle Töne des Klaviers und der Geige, Stimmgabeln rechts von C—c^6 und links von C—c^6.

16. Janzek, Johann, 15 Jahre alt.
Ursache: Taubgeboren.
Otoskopischer Befund: Stärkere Einziehung und Trübung beider Trommelfelle. Sehr starke eitrige Rhinitis.
Gehörprüfung: Hört alle Klavier- und Geigentöne, Stimmgabeln C—c^5 links und rechts von c—c^5.

17. Rack, Georg, 15 Jahre alt.
Ursache: Fall im 1. Lebensjahr.
Otoskopischer Befund: Stärkere Einziehung und Trübung beider Trommelfelle.
Gehörprüfung: Klaviertöne werden vollständig gehört, Geige von g—gis^3, Stimmgabeln von C—c^3 und c^5 links. Rechtes Ohr taub.

18. Treudl, Rudolf, 14 Jahre alt.
Ursache: Fall vom Tisch auf den Kopf im Alter von 3 Monaten.
Otoskopischer Befund: Starke Einziehung, leichte Trübung beiderseits, Rachendach frei.
Gehörprüfung: Geige alle Töne; Klavier alle Töne, letzte Octave nur bei sehr starkem Anschlag; Stimmgabeln von c^3—c^6 beiderseits.

19. Schaffler, Marie, 15 Jahre alt.
Ursache: Taubgeboren.
Otoskopischer Befund: Leinwandfleck im rechten äusseren Gehörgang. Stärkere Einziehung und leichte Trübung beiderseits. Rachendach frei.
Gehörprüfung: Klavier und Geige alle Töne; Stimmgabeln von c^3—c^8 beiderseits.

20. Hujs, Margarethe, 15 Jahre alt.
Ursache: Taubgeboren, unter 6 Geschwistern zwei taubstumm.
Otoskopischer Befund: Annähernd normale Verhältnisse, Rachendach frei.
Gehörprüfung: Klavier und Geige alle Töne; Stimmgabeln rechts von C—c^6 und links von c^1—c^6.

21. Neuper, Sophie, 14 Jahre alt.
Ursache der Ertaubung unbekannt.
Otoskopischer Befund: Leichte Einziehung und Trübung, Lichtkegel noch angedeutet. In der linken Nase reichliche Eiterkrusten. Rachendach frei.
Gehörprüfung: Vocalgehör gut. Hört alle Töne der Geige und des Klaviers, die beiden letzten Octaven aber nur bei starkem Strich bezw. Anschlag. Stimmgabeln von c^3—c^5 rechts und von c^2—c^5 links.

c) Taubstumme mit Wort- bis Satzgehör.

1. Weizer, Alois, 11 Jahre alt.
Ursache der Ertaubung: Fraisen.
Otoskopischer Befund: Sehr starke Einziehung und Trübung beider Trommelfelle. Rhinitis hypertrophicans. Adenoide Vegetationen.
Gehörprüfung: Hört alle Töne des Klaviers und der Geige, Stimmgabeln von C—c^5 rechts. Linkes Ohr taub.

2. Gosch, Alois, 13 Jahre alt.
Ursache: Taubgeboren, Schwerhörigkeit in der Familie erblich.

Otoskopischer Befund: Stärkere Einziehung und Trübung beiderseits. Ozaena.

Gehörprüfung: Geige und Klavier alle Töne, Stimmgabeln von C—c^9 beiderseits.

3. Hochegger, Johann, 11 Jahre alt.

Ursache unbekannt, alle 3 Geschwister sind hochgradig schwerhörig.

Otoskopischer Befund: Sehr starke Einziehung und Trübung der Trommelfelle. Rhinitis hypertroph.

Gehörprüfung: Gutes Wort- und Satzgehör, hört alle Töne des Flügels und der Geige, Stimmgabeln von C—c^9 beiderseits.

4. Kreiner, Heinrich, 12 Jahre alt.

Ursache: Mittelohrentzündung in frühester Kindheit.

Otoskopischer Befund: Rechtes Trommelfell glanzlos, grau, verdickt, Hammergriff wagrecht; grosse Verkalkung in der hinteren Hälfte und im vorderen oberen Quadranten. Im vorderen unteren Quadranten grössere Narbe, welche der inneren Paukenhöhlenwand anzuliegen scheint. Auch das linke Trommelfell ist theilweise verkalkt, die centrale Partie stark eingezogen. Adenoide Vegetationen.

Gehörprüfung: Rechtes Ohr taub. Das linke Ohr hört alle Klavier- und Geigentöne und Stimmgabeln von C—c^6.

5. Remich, Josef, 13 Jahre alt.

Ursache der Ertaubung: Ohrenfluss im 3. Lebensjahre.

Otoskopischer Befund: Rechtes Trommelfell sehr stark eingezogen, linkes grau, verdickt, in der unteren Hälfte grössere Narbe. Rachendach frei.

Gehörprüfung: Hört alle Geigen- und Klaviertöne von a^3—a^4 nur bei sehr starkem Anschlag; Stimmgabeln rechts von C_1—c^3, und von c^5—c^7, links von C—c^2.

6. Fellhuber, Genovefa, 13 Jahre alt.

Ursache: Taubgeboren, die Mutter wurde während der Schwangerschaft von einer Kuh gestossen.

Otoskopischer Befund: Stärkere Einziehung und Trübung beiderseits. Rachendach frei.

Gehörprüfung: Hört alle Töne des Klaviers und der Geige, Stimmgabeln von C—c^9.

7. Filippi, Anna, 15 Jahre alt.

Ursache: Lungenentzündung im 2. Lebensjahre.

Otoskopischer Befund: Stärkere Einziehung und Trübung beider Trommelfelle.

Gehörprüfung: Hört beiderseits alle Töne des Flügels und der Geige, sowie Stimmgabeln von C—c^9.

8. Höller, Aloisia, 13 Jahre alt.

Ursache der Ertaubung: Taubgeboren.

Otoskopischer Befund: Stärkere Einziehung, milchige Trübung. Rachendach frei.

Gehörprüfung: Hört alle Klavier- und Geigentöne, Stimmgabeln von c—c^7 beiderseits.

9. Mattheis, Konrad, 15 Jahre alt.

Ursache: Fraisen im 2. Lebensjahre.

Otoskopischer Befund: Starke milchige Trübung und Einziehung beiderseits, Rachendach frei.

Gehörprüfung: Klavier und Geige alle Töne, Stimmgabeln von C—c^7 links und rechts.

10. Wiedner, Marie, 15 Jahre alt.

Ursache der Taubheit: Fall vom Dachboden im 3. Lebensjahre.

Otoskopischer Befund: Milchige Trübung und stärkere Einziehung, links hochgradiger als rechts. Gewebe am Rachendach verdickt.

Gehörprüfung: Hört alle Klavier- und Geigentöne, Stimmgabeln von C—c^8 beiderseits.

Fassen wir noch einmal kurz das Ergebniss unserer funktionellen Prüfung zusammen, so trafen wir unter 182 Gehör-

organen 55 mal eine vollständige Taubheit, 127 mal mehr oder weniger umfangreiche Hörreste an (30,2 Proc. zu 69,8 Proc.). Am meisten nähern sich diese Zahlen den von Bezold[1]) gefundenen, welcher unter 156 Gehörorganen 48 mal eine totale und 108 mal eine partielle Taubheit nachwies (30,8 Proc. zu 69,2 Proc.). Während Ernst Barth[2]) unter 174 Gehörorganen nur 60 oder 34,5 Proc. sichere Gehörreste fand, entdeckte Kickhefel[3]) unter 58 Gehörorganen bei 48 oder in 82,8 Proc. und Schwendt und Wagner[4]) in 73,6 Proc. Spuren von Hörvermögen. Von 63 Insassen der Provinzialtaubstummenanstalt zu Soest, welche Denker[5]) untersuchte, waren 25 = 39 Proc. total taub, und Passow[6]) fand unter 148 Zöglingen der Anstalten zu Meersburg und Gerlachsheim 40 = 27,2 Procent vollständig Gehörlose. Urbantschitsch[7]) allein stellte unter 144 Gehörorganen 141 mal ein nachweisbares Hörvermögen fest.

Von den oben angeführten Befunden weichen am meisten die Prüfungsergebnisse von Urbantschitsch ab. Diese Ungleichheit ist auf einen verschiedenen Prüfungsvorgang zu beziehen. Bezold, Barth, Schwendt und Wagner u. s. w. führten ihre Untersuchungen mit der Bezold-Edelmann'schen continuirlichen Tonreihe aus und zwar mit Stimmgabeln vom Contra C bis zum zweimal gestrichenen a und von diesem bis zu den höchsten Tönen mit gedeckten Orgelpfeifen und dem Galtonpfeifchen. Urbantschitsch stellte dagegen seine Prüfungen mit seiner Harmonika an, welche aus 6 Octaven durchschlagender, offener Zungenpfeifen, die in der Reihenfolge der diatonischen Durtonleiter fortschreitend, alle Töne von Contra f bis f^4 hervorzubringen im Stande sind. Diese Harmonikatöne sprechen ausserordentlich kräftig an und können in einer Stärke genommen werden, welche die Töne der Stimmgabeln und gedeckten Pfeifen auch nicht annähernd zu erreichen vermögen. Ein Vergleich der Prüfungsergebnisse mit beiden Tonquellen sind von Urbantschitsch selbst, von Schwendt und Wagner und von Kick-

1) Das Hörvermögen der Taubstummen. Wiesbaden 1896.

2) Beitrag zur Taubstummenforschung. Pflüger's Arch. Bd. LXIX. 1898.

3) Die Untersuchung der Zöglinge der städtischen Taubstummenschule zu Danzig. Zeitschrift für Ohrenheilkunde. Bd. XXXV. 1899.

4) Untersuchungen von Taubstummen. Basel 1899.

5 u. 6) Münchner med. Wochenschrift. 3. October 1899. S. 1323.

7) Ueber Hördefecte bei Taubstummen. Zeitschrift für Ohrenheilkunde. Bd. XXXIII. 1898.

hefel angestellt worden und haben zu dem Resultat geführt, dass in denselben Fällen, wo die Prüfung mit der Bezold'schen Reihe verschiedene Tonlücken ergab, einzelne Harmonikatöne deutlich wahrgenommen wurden. Diese Prüfungsart ist aber nach der Ansicht von Schwendt und Wagner bei allen Taubstummen, welche kein oder nur geringes Hörvermögen besitzen, schwierig, und es ist oft ganz unmöglich, einwandsfreie Ergebnisse zu erlangen, weil die Verwechselung zwischen Hören und Fühlen selbst unter Anwendung grösster Vorsicht nicht zu vermeiden ist.

Es ist nicht daran zu zweifeln, dass die Bezold'sche continuirliche Tonreihe zur Zeit das beste Prüfungsmittel darstellt, die Funktionsfähigkeit des Hörnerven nachzuweisen, da sie unserem Ohr die ganze Tonscala, welche wir wahrnehmen können, in möglichst reinen Tönen von genügender Stärke vorführt. Ich selbst bedaure lebhaft, noch nicht im Besitz einer solchen zu sein. Die Ansicht Bezold's aber, bei der Analyse des Hörvermögens Taubstummer auf eine Zuhilfenahme weiterer Prüfungsmittel, sogar der Sprache vollständig verzichten zu können, ist wohl nicht ganz zu billigen. Die Prüfung mittels der einzelnen Sprachlaute kann aus rein praktischen Gründen nicht entbehrt werden. Mit Recht hob dies auch Oskar Wolf auf der Versammlung deutscher Ohrenärzte und Taubstummenlehrer hervor, welche am 16. September dieses Jahres zu München abgehalten wurde, indem er darauf hinwies, „dass die Sprachlaute meist zusammengesetzte Klänge sind und insbesondere eine wesentlich andere Tonstärke als die Stimmgabeltöne haben, mithin ein Sprachlaut gehört werden kann, während der seinem Grundton oder Eigenton entsprechende Stimmgabelton nicht gehört wird". Es ist wohl interessant zu erfahren, welche Töne ein Taubstummenohr noch zu percipiren vermag, und dass die eine Tonhöhe diesem Vocal (von Helmholtz), eine andere jenem Consonanten (Oskar Wolf) eigen ist, viel wichtiger ist es aber zu wissen und ausserdem leichter in Erfahrung zu bringen, welchen Sprachlaut der Taubstumme hört, und welcher ihm fehlt, damit in den Unterrichtsstunden sofort darauf Rücksicht genommen werden kann. Die Hörfähigkeit für die einzelnen Lautelemente der Sprache muss zuerst festgestellt werden, sie ist dem Taubstummenlehrer nach einigen Wochen bekannt, und er benutzt sie auch sofort beim Unterricht. Die Feststellung des Wahrnehmungsvermögens für die einzelnen Töne interessirt seiner

hohen wissenschaftlichen Bedeutung wegen vor allem den Ohrenarzt, weil eine eingehende Zergliederung eines vor dem Tode des Trägers genau untersuchten Gehörorganes uns wichtige Aufschlüsse über die Funktion der einzelnen Abschnitte der Schnecke geben kann.

Es ist das Verdienst von Urbantschitsch und Bezold, die Taubstummenfrage wieder zur Tagesfrage gemacht zu haben. Ihre Bestrebungen, die vorhandenen Hörreste der Taubstummen durch fortgesetzte Hörübungen noch mehr als bisher für den Unterricht auszunützen, sind mit Freude zu begrüssen. Sache der Taubstummenlehrer ist es, den „Sprachunterricht durch das Gehör" bei den dazu veranlagten Kindern praktisch zu erproben und über etwaige günstige Erfolge zu berichten. Ein abschliessendes Urtheil über den Werth des systematischen Sprachunterrichtes bei Taubstummen lässt sich zur Zeit noch nicht fällen.

V.

Otitis media purulenta perforativa acuta bei Syringomyelie.

Von

Dr. med. **Matte**, Ohrenarzt in Köln a. Rh.

Der nachfolgende Fall von eitriger perforativer Mittelohrentzündung bei bestehender Syringomyelie des Rückenmarkes beansprucht nicht allein unser Interesse vom allgemeinen medicinischen Standpunkt, indem er auf den Zusammenhang von peripherischem Trauma mit seinen Folgeerscheinungen und dem Krankheitsbilde der Syringomyelie hinweist, sondern auch vom Standpunkte unserer Specialwissenschaft hinsichtlich der fraglichen Ursache der Ohreiterung, ihres Verlaufes und ihrer Local- und Allgemeinerscheinungen.

J. D., 44 Jahre alt, Fabrikarbeiter aus B., will bislang stets gesund, insbesondere nie nervenkrank gewesen sein. Beide Eltern sind in hohem Alter ohne eigentliche Krankheitserscheinungen gestorben, die Geschwister leben und sind gesund. Patient ist verheirathet, hat 6 Kinder gezeugt, von denen 4 leben und gesund sind, 2 sollen bald nach der Geburt gestorben sein. Potatorium und Sexualerkrankungen werden negirt.

Die jetzige Krankheit datirt vom 27. October 1898 und schliesst sich an eine Rissverletzung der Dorsalfläche der rechten Hand in der Gegend des 4. und 5. Fingers an einem eisernen Nagel an. An demselben Tage beachtete Patient die geringfügige Wunde nicht und suchte erst am nächsten Morgen ärztliche Hülfe auf, nachdem inzwischen unter Anschwellung und Röthung der Hand mit Schmerzen im rechten Arme Fieber und Schüttelfröste eingetreten waren. Der Arzt verfügte sofortige Aufnahme ins Krankenhaus, wo am anderen Tage ein operativer Eingriff vorgenommen wurde. Der Wundheilungsverlauf soll ca. 12 Wochen in Anspruch genommen haben. — Arbeitsfähigkeit trat aber auch damit nicht wieder ein. Der rechte Arm blieb seit dem Unfalle geschwächt, die Narbe an der ehemals verletzten Stelle empfindlich.

Im April, Mai und Juni 1899 traten nun ohne jede äussere Veranlassung am 4. Finger der linken Hand Geschwüre, und an beiden Extremitäten und am Gesäss zahlreiche grosse Furunkel auf, die sämmtlich einen langwierigen Heilungsverlauf zeigten. Im Juli fand sich das rechte Knie contusionirt. Gegen Mitte August begann plötzlich, wiederum ohne jede äussere Ursache, das linke Ohr heftig zu schmerzen. Patient war mehrere Tage bettlägerig, sein Zustand verschlimmerte sich immer mehr, so dass eine erneute Aufnahme ins Krankenhaus erforderlich wurde. Die damalige Untersuchung stellte eine eitrige Mittelohrentzündung fest, zur besseren Entleerung des Eiters war die Paracentese gemacht worden. Die Ueberweisung des Patienten mit der Diagnose: Syringomyelie, Otitis media purulenta perfor. ac. erfolgte am 24. August 1899.

Die Untersuchung ergab: Mittelgrosser, ziemlich kräftig gebauter Mann mit scheinbar gut entwickelter Muskulatur und Fettpolster. Gesichtsausdruck leidend, Kopf nach der linken, ohrkranken Seite geneigt und steif gehalten. Seine Klagen bestehen in heftigen Schmerzen vom Scheitel nach der kranken Kopfseite ausstrahlend und in reissenden Schmerzen im Ohre, dazu Hitzegefühl, abwechselnd mit Kälteempfindungen. Temperatur 36,7°, Puls 96, voll, ziemlich hart, regelmässig.

Die Ohruntersuchung ergab: Ohrmuschel normal, Warzenfortsatz am Planum mastoideum stark druckempfindlich, Haut über dem Knochen nicht verändert, geringes Oedem, keine Drüsenschwellungen. Gehörgang normal weit, in der Tiefe intensive Röthung, keine Senkung der häutigen Wand. Trommelfell gut übersichtlich, geröthet, Epidermis zum Theil abgehoben, im hinteren Segment mittelgrosse Perforation, aus der auf Valsalva reichlich dünnflüssiger Eiter vorquillt mit nachfolgendem Perforationsgeräusch.

Die functionelle Prüfung erwies, dass das Tongehör erhalten war, V_1 4—5 m. Die Projection des Stimmgabeltones fand vom Scheitel nach der kranken Seite hin statt.

Ueber den Verlauf der Erkrankung ist zu berichten, dass zunächst unter energischer antiphlogistischer Behandlung die Schmerzen im Ohre und auch die Kopfschmerzen bald nachliessen. Die Otorrhoe dauerte bis zum 31. August. Das Ohr blieb aber nur auf 2 Tage trocken, am 2. September trat erneut Eiterung auf und währte bis zum 19. September. Vom 19. bis zum 23. September war zum zweiten Male kein Eiter im Gehörgange, die Per-

ration hatte sich beträchtlich verkleinert. An demselben Tage trat aber wiederum profuse Eiterung, diesmal aber nur 2 Tage andauernd, ein, so dass am 25. September der Gehörgang und die Paukenhöhle zum dritten Male frei von Eiter waren, leider aber nur bis zum nächsten Tage. Da nun die Dauer und der intermittirende Verlauf der Ohrerkrankung, dazu die andauernd bestehende lebhafte Druckempfindlichkeit am Planum mastoideum auf eine Betheiligung des Antrum mastoid. hinwiesen, so wurde am 28. September die Aufmeisselung gemacht.

Der Operationsbefund war folgender: Haut und Weichtheile unverändert, Knochen mit zahlreichen Blutpunkten, sonst nicht verfärbt. Corticalis mässig dick und hart. Bei der Eröffnung der Warzenzellen quillt kein freier Eiter heraus, die Schleimhaut ist stark geschwollen, geröthet, eitrig infiltrirt. Im Antrum geringe Quantitäten Eiters, Schleimhaut von der gleichen Beschaffenheit, stark gewuchert. Sondirung nach der Paukenhöhle frei.

Der Wundheilungsverlauf war normal. Das Allgemeinbefinden besserte sich erheblich, die localen Beschwerden am Ohre schwanden gänzlich. Temperatursteigerungen traten nicht ein. Im Verlaufe von 4 Wochen hatte sich die Wunde geschlossen ohne Zwischenfälle, die Gazestreifen im Gehörgange blieben schon nach 2 Wochen andauernd trocken. Das Hörvermögen hob sich zur Norm.

Zu bemerken wäre noch, dass die Ränder der Trommelfellperforation, die anfangs nach der Operation doppelt so gross erschien als vorher, sich zu epidermisiren und dadurch die Perforation persistent zu werden drohte, sich nach localer Anätzung prompt schlossen.

Bei der Entlassung bot Patient folgenden Status dar: Allgemeines Aussehen scheinbar gebessert, Patient hat ca. 10 Pfd. an Körpergewicht zugenommen. Subjectiv keine Aenderung, Klage über Kopfschmerzen, auf den Scheitel localisirt, sehr heftige Rückenschmerzen, nach vorn ausstrahlend (Gürtelempfindungen), Ueberempfindlichkeit der Haut in der Gegend der Magengrube, wo selbst der Druck der Bettdecke und sogar des Nachthemdes nicht ertragen wird, Tags über wird die Hose nur ohne jede Anspannung des Gurtes ertragen. Schwächegefühl im ganzen Körper, daher seine Gemüthsstimmung sehr deprimirt. Zeichen von Gedächtnissschwäche, erschwerte Sprachbildung. Häufig besteht Schlaflosigkeit, geringer Appetit und Obstipation.

Die Untersuchung ergiebt: Schwankender Gang bei geschlossenen Augen, keine eigentlichen Schwindelerscheinungen.

Urin frei von Zucker und Eiweiss. Starke Störungen der Sensibilität des rechten Armes: Totaler Mangel jeder Schmerz- und Temperaturempfindung bei Anwendung stärkster Reize.

Auf dem Gebiete der Motilität ist die grosse Schwäche besonders des rechten Armes auffallend. Die elektrische Erregbarkeit der Musculatur ist sowohl qualitativ als quantitativ stark verändert. Händedruck kraftlos. Tremor oder fibrilläre Zuckungen bestehen in der oberen Extremität nicht, im linken Bein sollen Zuckungen vorkommen. Die Reflexe sind erhalten, die Patellarreflexe stark gesteigert. Trophische Störungen im Bereiche der rechten oberen Extremiät als ausgesprochener Muskelschwund, auf der Haut als zahlreiche Nekrosen und schmerzlose Panaritien. Vasomotorische und motorische Störungen nicht deutlich.

Augenhintergrund normal, im linken Auge markhaltige Nervenfasern, Sehschärfe normal. Geschmacks- und Geruchssinn nicht verändert.

Was nun den Krankheitsfall als solchen anlangt, so zeigt derselbe einen von einer gewöhnlichen acuten eitrigen Mittelohrentzündung in vieler Hinsicht abweichenden Verlauf. Wenn wir von der das durchschnittliche Maass überschreitenden Dauer der Eiterung absehen, was an sich noch nicht viel bedeuten mag, erscheint zunächst die geringe Betheiligung des Trommelfells und des häutigen Gehögangs bei bestehender Antrumaffection auffallend. Das Gehörgangslumen war stets annähernd normal weit, es bestand also niemals eine Senkung der häutigen Wand, in Folge dessen blieb das Trommelfell auch stets gut übersichtlich, selbst der Hammergriff war in den Remissionen der Eiterung gut erkennbar. Weiterhin sind die dreimal wiederkehrenden Recidive bemerkenswerth.

Wenn wir uns nun nach einer Ursache der Ohreiterung umsehen, so bleibt bei dem Ausschluss jedes anderen Grundes wohl nur die bestehende Allgemeinerkrankung übrig. Patient hat im Anschluss an die Rissverletzung eine Pyämie mit zahlreichen Metastasen acquirirt. Eine solche Metastase hat auch das linke Ohr befallen. Der ursprüngliche Sitz der Affection ist im Antrum mastoideum anzunehmen. Für die Richtigkeit dieser Annahme spricht der Verlauf und das Resultat der Operation. Mit Beseitigung des Krankheitsherdes heilte die Ohrerkrankung schnell aus, und zwar mit vollkommener Erhaltung der Function. Eine bacteriologische Untersuchung hat nicht stattgefunden.

Ob nun auch die Rückenmarkserkrankung dieselbe Ursache hat oder ob das Trauma, wie es auch sonst recht häufig beobachtet wird, nur das Signal zum Ausbruch gegeben hat, mag hier unerörtert bleiben. —

Köln a. Rh., December 1899.

VI.

Sixty-Seventh Annual Meeting of the British Medical Association held at Portsmouth August 1st, 2nd, 3rd, 4th 1899.

Section of Laryngology and Otology.

Cresswell Baber, London, Präsident.

Zusammengestellt auf Grund der eigenen Notizen und des Berichtes im British Medical Journal, 14. October 1899

von

Dr. P. Rudloff (Wiesbaden).

Ueber chronische Eiterung der Stirnhöhlen: Diagnose und Behandlung.

Das Referat hatten Symonds (London) und Moure (Bordeaux) übernommen.

Symonds führte folgendes aus: Klinisch lassen sich drei Formen der entzündlichen Stirnhöhlenerkrankung unterscheiden:

1. Fälle, bei welchen Naseneiterung und in der Regel Polypen vorhanden sind, während Schmerzen zumeist fehlen.
2. Vergrösserung der Stirnhöhle durch Schwund der vorderen Wand. Dem entstandenen Defect entsprechend bildet sich eine Hervorwölbung. Der Sinusinhalt ist mucös mit dünnem Eiter. Derartige Fälle kommen zumeist in der augenärztlichen Praxis zur Beobachtung.
3. Vergrösserung der Stirnhöhlen und gleichzeitige Naseneiterung.

Diagnose.

Für die Diagnose des Leidens ist der Nasenbefund von grosser Bedeutung. Findet man im mittleren Nasengange Polypen von rahmigem Eiter umspült, so spricht dies dafür, dass eine oder mehrere Nasennebenhöhlen erkrankt sind. Die Polypen sind secundär. Nach Entfernung der Polypen ist der Ausgangspunkt der Eiterung festzustellen. Vielfach hat man zu entscheiden, ob es sich um eine Stirnhöhlen- oder Oberkieferhöhleneiterung, oder um eine Erkrankung beider Nebenhöhlen handelt.

Bei elf vom Autor beobachteten Fällen waren beide Nebenhöhlen erkrankt. Bei diesen Fällen fanden sich im mittleren Nasengange Granulationen. Bilden diese auf der lateralen Nasenwand unterhalb des Nasenganges einen leistenförmigen Wulst, welcher von rahmigen, zwischen der lateralen Wand und der mittleren Muschel hervorquellenden Eitermengen bedeckt ist, so ist dies ein für die gleichzeitige Erkrankung der Oberkieferhöhle charakteristisches Merkmal. Von ausschlaggebender Bedeutung für diese Diagnose ist, wenn nach Säuberung des Nasenganges beim Vorwärtsbeugen des Kopfes wiederum Eiter zum Vorschein kommt. Bei einer durch andere Nebenhöhlenerkrankungen nicht complicirten Eiterung des Sinus frontalis ist dieses Merkmal nicht zu beobachten.

Bei weitem mittleren Nasengange ist man im Stande, durch die Einführung einer Canüle oder Sonde in die natürliche Ausführungsöffnung der Oberkieferhöhle die Betheiligung dieser Nebenhöhle nachzuweisen. Die Durchleuchtung, die für die Diagnose mitunter sehr werthvoll ist, ist in diesem Falle zu entbehren.

Ist die Oberkieferhöhle betheiligt, dann ist sie zunächst von dem Alveolarfortsatze oder von der Fovea canina aus zu eröffnen. Sobald man Sicherheit erlangt hat, dass die Oberkieferhöhle nicht etwa den aus einer anderen Nebenhöhle stammenden Eiter aufnimmt, sondern in der That erkrankt ist, ist diese angelegte Oeffnung ergiebig zu erweitern.

Die für eine nicht complicirte Stirnhöhleneiterung charakteristischen Merkmale sind Polypen am vorderen Ende der mittleren Muschel, welche von darüberfliessendem Eiter bespült werden. Ist man im Stande, durch den Canalis naso-frontalis hindurch in die Stirnhöhle eine Canüle einzuführen, dann wird die Diagnose durch Ausspülung von Eiter gesichert. Mitunter ist es nothwendig, um den Canal zu erreichen, das vordere Ende der mittleren Muschel abzutragen. Beim Sondiren findet man bisweilen die Knochenwandung des Canalis naso-frontalis von Schleimhaut entblösst.

Kommt man auf diese Weise nicht zu einer sicheren Diagnose, dann ist eine probatorische Eröffnung der Stirnhöhle von der vorderen Wand aus vorzunehmen. Bei der Stellung der Diagnose ist zu berücksichtigen, dass das Stirnhöhlenleiden nicht nur mit einer Erkrankung des Antrum Highmori, sondern auch der übrigen Nebenhöhlen combinirt sein kann.

Behandlung.

I. Intranasale Methode.

Die Polypen und Granulationen werden entfernt, wenn nothwendig, wird der vordere Abschnitt der mittleren Muschel abgetragen. Nachdem dies geschehen, wird die Stirnhöhle mit antiseptischen Lösungen ausgespült. Der Erfolg dieser Behandlung ist von der Beschaffenheit der Stirnhöhle abhängig. Bevor man von aussen eröffnet, ist diese Methode zu versuchen. Es ist aber verwerflich, den Canalis naso-frontalis von der Nase aus mit dem Meissel oder anderen Instrumenten zu vergrössern, da mit diesem Eingriffe eine grosse Gefahr verbunden ist.

II. Eröffnung von aussen.

Der Hautschnitt wird in den Augenbrauenbogen verlegt und die Stirnhöhle mit Hammer und Meissel eröffnet. Nachdem in der vorderen Wand eine genügend grosse Oeffnung mit einem Durchmesser von 6,5 mm bis 10 mm angelegt ist, operirt man je nach der Lage des Falles auf verschiedene Weise:

1. Die Polypen und Eitermassen werden entfernt, die Höhle wird auf das sorgfältigste gesäubert, schliesslich wird, nachdem man sich vergewissert hat, dass der Ductus naso-frontalis durchgängig ist, Jodoform eingestäubt und die Hautwunde genäht.
2. Die Stirnhöhle wird in der Weise drainirt, dass ein Drainrohr durch den Ductus naso-frontalis hindurch in die Nase eingelegt wird; das obere Ende des Drainrohres bleibt ausserhalb der Stirnhöhle und wird hier befestigt.
3. Der Ductus naso-frontalis wird erweitert, sodann wird die Hautwunde geschlossen. Symonds hat mit der Methode keine guten Resultate erzielt.
4. Die Stirnhöhle wird ergiebig eröffnet und mit Gaze tamponirt.
5. Nach einer mehr oder weniger vollständigen Entfernung der vorderen Wand wird die Wunde geschlossen.
6. Dr. Walker Downie's Methode: Nach Abmeisselung des grössten Theiles der vorderen Sinuswand wird die Stirnhöhle mit einem Gazestreifen tamponirt und das Ende des Streifens etwas oberhalb des Canthus internus aus der Hautwunde, welche im übrigen geschlossen wird, herausgeleitet.

Symonds kommt zu folgenden Schlusssätzen:

Führt eine intranasale Behandlung nicht zum Ziele, dann ist es nach Eröffnung der Stirnhöhle für viele Fälle genügend, den Eiter sorgsam aufzutupfen, Jodoform einzustäuben und die Hautwunde zu schliessen, ohne dass der Ductus naso-frontalis erweitert wird. Nachdem die Wunde genäht ist, wird die Stirnhöhle von der Nase aus ausgespült; ist die Spülung von der Nase aus nicht ausführbar, dann ist die Wundhöhle durch einen Silber- oder Aluminiumstift offen zu halten und die Spülung von hier aus vorzunehmen.

Dr. Downie's Methode soll nur bei schweren Fällen zur Anwendung kommen.

Moure (Bordeaux).

Diagnose.

Die Stirnhöhleneiterung ist zumeist mit Erkrankung der Oberkieferhöhle vergesellschaftet.

Die unsicheren diagnostischen Merkmale sind:

1. Hervorsickern von Eiter unter der mittleren Muschel, nachdem die Oberkieferhöhle zuvor gründlich durchgespült war.
2. Polypen am vorderen Ende der mittleren Muschel, vielfach Erweiterung des Canalis naso-frontalis, sodass eine Sondirung der Stirnhöhlen leicht ausführbar ist.
3. Supraorbitalschmerz (spontan und auf Druck).

Die sicheren diagnostischen Merkmale sind:

1. Temporäre, dauernde Schwellung über der Stirnhöhle oder Fistelbildung in dieser Gegend.
2. Bei Ausspülung der Stirnhöhle von der Nase aus Austritt von Eiter.
3. Verdunkelung bei der Durchleuchtung. Dabei ist jedoch zu beachten, dass die Stirnhöhle fehlen kann.

Die Differentialdiagnose zwischen Stirnhöhlenempyem und Erkrankung der vorderen Siebbeinzellen ist zuweilen schwer zu stellen.

Behandlung.

Die Behandlung richtet sich danach, ob es sich im gegebenen Falle um eine mucöse Form handelt, oder ob Polypen resp. Fisteln vorhanden sind. Ist das Stirnhöhlenleiden mit Erkrankung der Oberkieferhöhle complicirt, so ist die Oberkieferhöhle zuvor in Angriff zu nehmen.

Die mucöse Form ist mit Medicamenten von der Nase aus zu behandeln: Inhalationen, Spray, Luftdouchen mit dem Po-

litzer'schen Apparate, wenn möglich Ausspülung von der Nase her durch den Canalis naso-frontalis hindurch.

Bei Empyem richtet sich der vorzunehmende operative Eingriff nach der Schwere des Falles. Bei leichter Erkrankung genügt es, von der Nase aus den Canalis naso-frontalis zu curettiren und auszuspülen. Die von Dieffenbach angegebene und von Schaeffer geübte Methode, die Stirnhöhle von der Nase aus zu eröffnen, ist als gefährlich zu verwerfen.

Bei Erkrankung der Knochenwandungen ist die Kuhnt'sche resp. Jansen'sche Methode auszuführen oder noch besser nach der Methode von Ogston-Luc zu operiren. Hat man die Stirnhöhle mit dem scharfen Löffel auf das sorgfältigste gesäubert und für die Durchgängigkeit des Ductus naso-frontalis Sorge getragen, dann ist es nicht nothwendig, die Nase zu drainiren; wenn irgend möglich sind nachfolgende Spülungen zu vermeiden.

Luc (Paris). Ueber einen Fall von Stirnhöhleneiterung mit tödtlichem Ausgange.

Luc berichtet über einen Fall von Stirnhöhlen- und Oberkieferhöhleneiterung, welcher trotz mehrfacher operativer Eingriffe einen tödtlichen Verlauf nahm.

20jähriger junger Mann, seit 1893 an linksseitiger Naseneiterung leidend, Stirnhöhle von Dr. Lermoyez im Jahre 1894 nach der Methode von Ogston-Luc operirt, während die linke Oberkieferhöhle vom Processus alveolaris aus eröffnet war. Nochmalige Eröffnung beider Nebenhöhlen im Jahre 1897, dabei Säuberung mit dem scharfen Löffel, später Curettage der Siebbeinzellen. Trotzdem Naseneiterung fortbestehend. Im weiteren Verlaufe Ausspülung der Stirnhöhle von der Nase aus. Im Januar 1899 eitrige Infiltration der Stirnhaut, im Februar mehrere subperiostale Abscesse der rechten Stirnhälfte und im Anschlusse daran eine intracranielle Complication (extraduraler Abscess oder eitrige Leptomeningitis). Trepanation, Freilegung der Dura mater ohne Eröffnung des Subduralraumes. 2 Tage später Exitus letalis. Die Section wurde nicht gestattet.

In den sich anschliessenden epikritischen Bemerkungen weist Luc darauf hin, dass dreizehn andere in seiner Behandlung befindliche Fälle sämmtlich geheilt wurden.

Roepke (Solingen). Ueber die Radicaloperation bei chronischer Eiterung der Stirnhöhlen und des Siebbeinlabyrinthes.

Roepke, welcher Gelegenheit hatte, auf dem Gebiete der Stirnhöhlenpathologie an einem grossen Materiale eine reiche

Erfahrung zu sammeln, beschreibt die von ihm geübte Operationsmethode und die mit dieser Methode erreichten Erfolge. Die Stirnhöhle wird nach der Kuhnt'schen Methode eröffnet und der Ductus naso-frontalis durch Entfernung eines Theiles des Siebbeinlabyrinthes erweitert. Die Wundhöhle wird mit Jodoformmull tamponirt, die Hautwunde wird bis auf eine Stelle am Augenbrauenkopf, durch welche ein Ende des Jodoformgazestreifens herausgeleitet wird, genäht. Roepke hat 25 Fälle auf diese Weise operirt und in Bezug auf Kosmetik zum Theil vorzügliche Erfolge erzielt. Die Photogramme einer Anzahl von ihm operirter Personen werden demonstrirt. (Siehe Archiv für Laryngologie, VIII. Band, 2. Heft.)

Herbert Tilley (London). Ueber einen Fall von Stirnhöhlenempyem mit tödtlichem Ausgange.

22jährige weibliche Person. Eiterung aus beiden Nasenhöhlen, Polypen.

Diagnose: Eiterung der Stirnhöhlen und wahrscheinlich auch des Siebbeinlabyrinthes.

Operation: Die rechte Stirnhöhle wurde von aussen mit der Trephine freigelegt, die linke Stirnhöhle von der rechten Stirnhöhle her durch Durchbohrung des Septums eröffnet; beide Stirnhöhlen, welche Polypen und Eiter enthielten, wurden mit dem scharfen Löffel ausgekratzt. Auf der hinteren Wand der rechten Stirnhöhle war eine nekrotische Partie durch eine Demarcationslinie abgegrenzt. Der enge rechte Canalis naso-frontalis wurde mit dem Trocart erweitert, die Stirnhöhle drainirt und das Drainrohr durch die Hautwunde hindurch nach aussen geleitet. Die Hautwunde wurde genäht und die Höhle durch das Drainrohr täglich ausgespült. Da die Eiterung unverändert weiter bestand und von Neuem entzündliche Erscheinungen kamen, wurden 10 Tage darauf beide Stirnhöhlen nochmals freigelegt und die linke ebenso ergiebig wie die rechte eröffnet. Im weiteren Verlaufe wurden mehrfache Eingriffe (insgesammt 5 Operationen) nothwendig, bis schliesslich nach einer Krankheitsdauer von 9 Monaten der Exitus letalis eintrat.

Die Section ergab eine ausgedehnte eitrige Infiltration des Schädels, cariöse Zerstörung des Knochens, Verwachsung der Dura mit dem Schädeldache, Eiter im Subduralraume, Abscesse auf der Hirnoberfläche und in der grauen und weissen Substanz.

Im Anschlusse daran schilderte Tilley folgendes Operationsverfahren:

1. Der Nasenrachenraum wird tamponirt, um das Hinabfliessen von Flüssigkeit zu verhüten.
2. Der Hautschnitt wird in die Augenbraue verlegt und an der Nase entlang bis auf die Thränensackkuppe weiter geführt.
3. Der Ductus naso-frontalis wird so ergiebig eröffnet, dass die Spitze des Zeigefingers in die Oeffnung eingeführt werden kann.
4. Die Stirnhöhle und ihre Recesse werden mit dem scharfen Löffel gründlich ausgeräumt und mit einer Chlorzinklösung ausgespült.
5. Die Hautwunde wird geschlossen.

Die von Schaeffer geübte Methode, von der Nase aus einen Zugang zur Stirnhöhle zu bohren, wird verworfen.

Ernst Waggett (London). Waggett fasste seine Ansicht in folgende 5 Sätze zusammen:

1. Das acute Empyem der Stirnhöhlen ist ausserordentlich häufig; dasselbe heilt in der Regel spontan.
2. Nach Zuckerkandl: Wenn sämmtliche Stirnhöhlen befallen sind und der pathologische Vorgang eine Heilungstendenz zeigt, so gelangt von allen Nebenhöhlen der erkrankte Sinus frontalis zuerst zur Heilung.
3. Der normale Canalis naso-frontalis dient zur Drainage. Auf diese Weise ist eine spontane Heilung leicht möglich.
4. Wenn eine Stirnhöhleneiterung chronisch ist, so ist entweder:
   a) der Canalis naso-frontalis aus irgend einem Grunde nicht geeignet die Drainage der Höhle zu ermöglichen, oder
   b) in der Stirnhöhle selbst sind Schleimhaut oder Knochenwandungen erkrankt (Polypen, Caries), so dass also durch Spülung eine Heilung nicht zu erzielen ist.
5. Chronische Stirnhöhleneiterungen sind von aussen her in Angriff zu nehmen.

Sargent Snow (Syracus) empfiehlt auf Grund seiner Erfahrungen die intranasalen Methoden der Behandlung. Bei schweren Veränderungen der Schleimhaut und der Knochenwandungen ist von aussen her zu operiren.

Chichele Nourse (London) gebraucht, nachdem er die Polypen am vorderen Ende der mittleren Muschel und eventuell

den vorderen Abschnitt der mittleren Muschel entfernt hat, zum Ausspülen der Stirnhöhle eine Canüle, deren Krümmung einem Winkel von 80 Grad entspricht. Erst dann ist die Stirnhöhle von aussen zu eröffnen, wenn durch die intranasale Methode der Behandlung kein Erfolg erzielt wird.

Mayo Collier (London) weist darauf hin, dass Symonds die von Ogston beschriebene latente Form der Erkrankung nicht erwähnt hat. Wie die Vorredner, so ist auch Collier der Meinung, dass zunächst die intranasale Behandlung versucht und die Stirnhöhle erst dann von aussen eröffnet wird, wenn jene ohne Erfolg war.

Bryan (Washington) macht auf das bekannte Symptom aufmerksam, dass der Kopfschmerz am Morgen am stärksten ist und im Laufe des Tages allmählich abnimmt, nachdem sich der Inhalt der Stirnhöhle in die Nase entleert hat. Bei allen schweren Erkrankungen der Stirnhöhlen ist zugleich das Siebbeinlabyrinth ergriffen. Die Methode von Ogston-Luc ist zu empfehlen. Die Stirnhöhle ist gründlich auszuräumen, mit Gaze zu tamponiren und ein Ende des Gazestreifens ist durch den Canalis naso-frontalis in die Nase zu führen. Die Hautwunde wird genäht.

Im Anschlusse daran beschreibt Bryan einen Fall, welcher einen tödtlichen Verlauf nahm.

Dundas Grant (London): Der Kopfschmerz ist ein unsicheres Symptom, weil er ebensowohl bei Erkrankung der Stirnhöhlen wie auch bei Erkrankung der Oberkieferhöhle und des Siebbeinlabyrinthes auftritt. Bei Erkrankung der Stirnhöhle hat eine gewisse Empfindlichkeit der Stirnhöhlenwandungen auf Druck diagnostischen Werth. Zunächst ist die intranasale Methode der Behandlung zu versuchen und dann erst die Operation von aussen anzurathen. Bei der letzteren ist darauf zu achten, dass der eventuell stenosirte Ductus naso-frontalis genügend erweitert wird.

Hill (London): Bei schwerer Erkrankung der Stirnhöhle sind in der Regel die übrigen Nebenhöhlen gleichzeitig erkrankt.

Scanes Spicer (London): In Fällen, bei welchen Eiter unter dem vorderen Ende der mittleren Muschel zum Vorschein kommt, lässt sich mitunter nicht entscheiden, ob man es mit einer Erkrankung des vorderen Abschnittes des Siebbeinlabyrinthes oder der Stirnhöhle zu thun hat. Oft heilen solche Fälle, nachdem man diese Labyrinthpartie entfernt hat, ohne dass man

feststellen konnte, ob die Stirnhöhle wirklich erkrankt war oder nicht.

Kipp (New York) plädirt auf Grund seiner Erfahrung für die Radicaloperation. Die von ihm geübte Methode gleicht dem von Roepke beschriebenen Verfahren.

Rudloff (Wiesbaden) berichtet über einen Fall von chronischer Eiterung sämmtlicher Nasennebenhöhlen mit tödtlichem Ausgange.

Es handelte sich um eine 40jährige Patientin, welcher seit über 20 Jahren von Zeit zu Zeit Nasenpolypen entfernt worden waren. Als sie im Jahre 1897 in Rudloff's Behandlung kam, wurde ein chronisches Empyem der Oberkiefer- und Keilbeinhöhlen sowie Caries des Siebbeinlabyrinthes diagnosticirt, ferner wurde auf Grund der Durchleuchtungsergebnisse an die Möglichkeit einer doppelseitigen Stirnhöhleneiterung gedacht. Dementsprechend wurden im Laufe der Behandlung die Polypen und die cariösen Knochenpartien des Siebbeinlabyrinthes entfernt, die Oberkieferhöhlen durch Wegnahme des grössten Theiles der vorderen Wand und später die Keilbeinhöhlen eröffnet, und dann im Anfange des Jahres 1899 zunächst die linke, 4 Wochen später die rechte Stirnhöhle durch Wegnahme der ganzen vorderen Wand freigelegt. Die Stirnhöhlen, welche von Eiter und Granulationen erfüllt waren, wurden mit dem scharfen Löffel ausgekratzt, der enge Ductus naso-frontalis erweitert, die Wundhöhle mit Jodoformmull tamponirt, die Hautwunde nicht genäht. Zunächst fieberloser Verlauf, plötzlich aber, 8 Tage nach der letzten Operation Temperatur 38,8° C., Brechreiz, dumpfer Kopfschmerz, Appetitlosigkeit. Es wurde ein extraduraler Abscess diagnosticirt, und da missfarbige Granulationen auf der Hinterwand der linken Stirnhöhle auf eine Erkrankung dieser Knochenpartie hinwiesen, wurde die hintere Wand der linken Stirnhöhle abgemeisselt. Dabei entleerten sich mehrere Tropfen rahmigen Eiters.

Es wurde kein Stillstand des Processes erzielt, vielmehr kamen 3 Tage nach dieser Operation Erscheinungen von Leptomeningitis und Herdsymptome (ataktische Aphasie, Lähmung des rechten Facialis und des rechten Armes). Trotzdem bei dem bisherigen Verlaufe eine weitere Operation aussichtslos erschien, wurde im Hinblick auf Macewen's operative Erfolge bei eitriger Leptomeningitis beschlossen, über der linken 3. Stirnwindung zu trepaniren. Beim Einschneiden in die sich hervorwölbende Dura

mater entleerten sich aus dem Subduralraume reichliche Eitermassen.

2 Tage später Exitus letalis.

Obductionsergebniss: Eitrige Leptomeningitis über der linken Hemisphäre; Pachymeningitis externa rechts, an einer hinter der rechten Stirnhöhle, seitlich von der Crista galli befindlichen Stelle; der Knochen der hinteren Stirnhöhlenwand war porotisch. Die Oberkieferhöhlen waren geheilt, die Keilbeinhöhlen und das Siebbeinlabyrinth waren nicht geheilt.

Die bacteriologische Prüfung des Eiters durch Dr. Bartholdy, 1. Assistent der chirurgischen Abtheilung des städt. Krankenhauses zu Wiesbaden, ergab: 1. Micrococcus roseus Eisenberg, 2. Bacillus mesentericus vulgatus.

Logan Turner (Edinburgh) spricht über die Bedeutung der Durchleuchtung für die Diagnose der Stirnhöhlenerkrankungen. Turner hat 500 Schädel der anatomischen Sammlung der Universität zu Edinburgh untersucht:

Unter 500 Schädeln	hatten beide Stirnhöhlen . .	357 =	71 Proc.
= = =	fehlten beide Stirnhöhlen bei	80 =	16 =
= = =	fehlte eine Stirnhöhle bei .	63 =	12,5 =

Alle diese Schädel wurden durchleuchtet und das Durchleuchtungsbild auf dem Stirnbein mit dem Bleistift umgrenzt. Es ergab sich Folgendes:

Die Schädel ohne Stirnhöhle zeigten auf dem Stirnbein keinen Durchleuchtungsbezirk. Von den 357 Schädeln mit beiden Stirnhöhlen hatten 98 auf einer Seite keinen Durchleuchtungsbezirk.

Von den 63 Schädeln mit nur einer Stirnhöhle war die vorhandene Stirnhöhle bei 40 zu durchleuchten, während bei 23 Schädeln die vorhandene Stirnhöhle nicht durch einen Durchleuchtungsbezirk gekennzeichnet war.

Bei einer Anzahl von Schädeln variirte die Helligkeit auf beiden Seiten.

Mink (Zwolle, Holland) demonstrirt einen Apparat zur Auscultation der Stirnhöhle.

St. Clair Thomson (London) bittet Symonds, seine Erfahrungen über den diagnostischen Werth der Durchleuchtung mitzutheilen.

Creswell Baber (London), Präsident der Section: Die tödtlich verlaufenen Fälle beweisen die Nothwendigkeit einer

frühzeitigen Operation. In Betreff der Diagnose ist zu beachten, dass alle diagnostischen Merkmale unsicher sein können. Bei chronischen Fällen ist von aussen zu operiren.

Symonds (London), Schlusswort:

1. Bei chronischen Fällen von Stirnhöhleneiterung ist die Stirnhöhle von aussen ergiebig zu eröffnen.
2. Die Entfernung des vorderen Abschnittes der mittleren Nasenmuschel ist zuweilen von Vortheil.
3. Die Eröffnung der Stirnhöhlen von der Nase aus ist als gefährlich zu verwerfen.

Die intranasale Behandlung ist nur bei leichten Fällen von Erfolg.

Waggett (London): Ueber einen Fall von Kleinhirnabscess im Anschluss an eiterige Otitis media; Operation, Heilung.

In der Litteratur sind bis zum Jahre 1896 nach der Veröffentlichung von Acland und Ballance zehn geheilte Fälle von Kleinhirnabscess berichtet. Nach dieser Zeit sind noch zwei andere Fälle beschrieben, der eine von Secker Walker (Leeds) und der andere von Beckmann (Berlin). Zu diesen 12 Heilungen kommt als 13. geheilter Fall der von Waggett operirte Patient.

Der 26jährige Mann stellte sich am 24. Januar 1899 mit Schmerzen in dem seit vielen Jahren eiternden rechten Ohre und mit Schwindelerscheinungen in der Poliklinik des Londoner Hospitales für Halskranke vor. Bei der Untersuchung ergab sich Folgendes:

Polyp im rechten Gehörgange, von übelriechendem Eiter umspült; nach Abschnürung des Polypen sah man, dass Trommelfell und Gehörknöchelchen fehlten. Am 14. Februar Schmerzen im rechten Ohre beträchtlich vermehrt, 2 Tage später rechtsseitige Facialislähmung.

Am 17. Februar Radicaloperation nach Schwartze-Stacke. Warzenfortsatz eburnirt, das erbsengrosse Antrum von Eiter und Granulationen erfüllt. Kleiner Sequester am Boden des Aditus.

Am 10. Tage nach der Radicaloperation: Facialislähmung unverändert, Temperatursteigerung bis 38,0° C., Schmerzen hinter dem linken Ohre, Appetitlosigkeit, Stuhlverstopfung, übelriechender Athem.

Am 21. Tage nach der Radicaloperation (am 11. März): Erbrechen nach dem Essen, Schwindel bei ruhiger Bettlage, schwan-

kender Gang. Rohe Kraft der Hände beiderseits gleich. Patellarreflexe erhöht, rechte Pupille ad maximum erweitert, auf Licht und Accommodation träge reagirend. Papillae opticae etwas hyperämisch. Kein Nystagmus, keine Diplopie. Temperatur 0,5°C. unter der normalen. Pulsfrequenz vermindert, 54 Schläge in der Minute. Stuhl angehalten, übelriechender Athem. Hirnthätigkeit verlangsamt, aber keine Benommenheit. Starke anhaltende Schmerzen im Hinterkopfe, nach der Mittellinie zu localisirt; keine Nackensteifigkeit, kein Torticollis. Stimmgabelprüfung: Knochenleitung fehlend. Seit mehreren Tagen lag der Kranke in gekrümmter Haltung auf der linken Körperseite im Bett. Bei sorgfältiger Untersuchung der Wundhöhle war in der Richtung nach der mittleren Schädelgrube und dem Sinus sigmoideus keine Caries nachzuweisen.

Nach diesem Befunde war es geboten, das Klein-, resp. Grosshirn zu exploriren. Es wurde Dean's Operation ausgeführt, indem unmittelbar über dem Sinus lateralis an einem Punkte 32,5 mm hinter dem Centrum des Gehörganges und 6,5 mm über diesem Punkte ein Trepan mit einer Krone von 10,4 mm Durchmesser aufgesetzt wurde. Nachdem die Knochenscheibe entfernt war, drängte sich die Dura in die Oeffnung hinein. Keine Pulsation. Sinus lateralis anscheinend gesund; als die laterale Wandung des Blutleiters zufällig durch einen Knochensplitter verletzt wurde, entleerte sich Blut im Strahl. Zum Zwecke der Blutstillung wurde der Einriss in der Aussenwand des Blutleiters erweitert und der Blutleiter mit Gaze tamponirt. Die Trepanationsstelle wurde nach oben und unten vergrössert und der Subduralraum eröffnet. Die Pia mater zeigte keine entzündlichen Veränderungen. Jetzt wurde das Cerebellum in zehn verschiedenen Richtungen mit dem von Horsley zu diesem Zwecke angegebenen Instrumente (Seeker=Sucher, der Ref.) explorirt und dabei das Instrument zweimal in der Richtung nach der hinteren Fläche des Felsenbeines 7,8 cm tief eingeführt, aber kein Eiter entleert; ebenso ergebnisslos wurde der Temporo-sphenoidallappen in zehn verschiedenen Richtungen explorirt.

4 Tage nach diesem Eingriffe: Allgemeinbefinden schlechter, keine Benommenheit, jedoch war das Erinnerungsvermögen in Bezug auf den Beginn der Erkrankung vollständig erloschen. Weder Pulsation des Gross- noch des Kleinhirnes, letzteres wölbte sich in die Trepanationsstelle im Schädel hinein. Deutliche linksseitige Neuritis optica.

Zweite intracranielle Operation: Nochmals wurde das Kleinhirn nach allen Richtungen hin explorirt — aber ohne Ergebniss. Sodann wurde der linke Zeigefinger in der Richtung nach dem Meatus acusticus internus bis an die Hinterwand des Felsenbeines — zunächst ebenfalls resultatlos — eingeführt. Als aber der Operateur von neuem in der Richtung nach oben und innen 8,4 cm tief mit dem Zeigefinger vordrang, fühlte er oberhalb der Fingerspitze, zwischen Fingerspitze und Tentorium, einen deutlich zu unterscheidenden elastischen Körper, aus welchem durch einen Einschnitt etwa 45 g grünlich-gelben Eiters und eine reichliche Blutmenge entleert wurden. Hierauf war die Pulsfrequenz sofort vermehrt.

Drainage, Verband. Günstiger Verlauf.

Discussion:

Dench (New York) weist auf die diagnostische Bedeutung der Neuritis optica hin.

Malherbe (Paris): Ueber die operative Behandlung der chronischen Atticuseiterung.

Ausgehend von der Anschauung, dass durch Stacke's Operation „wichtige Theile des Ohres unnöthig entfernt und Entstellungen verursacht werden" macht Malherbe den Vorschlag, bei chronischer Atticuseiterung eine Operation, welche er „Evidement petro-mastoidien" nennt, auszuführen. Nach Vorklappung der Ohrmuschel wird der obere Abschnitt der hinteren Wand des knöchernen Gehörganges mit Hammer und Meissel abgetragen, dann wird das Antrum eröffnet und von hier aus der Aditus ad antrum und der Atticus mit dem Drillbohrer freigelegt. Ist der Amboss cariös, so wird er durch ein vom Antrum her eingeführtes, scharfes Häkchen entfernt, oder mit dem Amboss auch der Hammer, wenn beide Gehörknöchelchen cariös sind. Sodann wird der Atticus mit dem scharfen Löffel gesäubert. Nachdem schliesslich ein Gazestreifen in die Paukenhöhle gebracht ist, welcher durch den Aditus in das Antrum und von hier aus zurück in den Gehörgang geführt wird, wird die Ohrmuschel zurückgelagert und die Hautwunde genäht. (Was mit dem häutigen Gehörgange geschieht, wird nicht gesagt. Offenbar wird das Stück des häutigen Gehörgangsschlauches, welches der fehlenden Partie der hinteren knöchernen Gehörgangswand entspricht, excidirt. Der Referent.)

Discussion.

Rudloff (Wiesbaden) bemerkt, dass durch Stacke's Methode weder wichtige Theile des Ohres entfernt, noch Entstellungen verursacht werden.

Luc (Paris): Man muss unterscheiden, ob es sich lediglich um eine Erkrankung der Gehörknöchelchen oder um eine Ausdehnung des Processes in die Lufträume des Warzenfortsatzes hinein handelt. Im ersteren Falle sind die Gehörknöchelchen vom Gehörgange aus zu entfernen, im anderen Falle ist nach Stacke zu operiren. Eine Entstellung hat Stacke's Operation nicht zur Folge.

Moure (Bordeaux) weist darauf hin, dass es keinerlei Werth hat, den Hammer zurück zu lassen, wenn man den Amboss entfernt.

Malherbe (Paris) führt im Schlussworte aus, dass seine Operation die Stacke'sche Operation nicht ersetzen solle, da aber durch sie der für das Hörvermögen wichtige Annulus tympanicus erhalten werde, so sei es rationell, dieselbe bei geeigneten Fällen auszuführen.

Dench (New York): Ueber die Diagnose und Behandlung des epiduralen Abscesses.

Der epidurale Abscess ist entweder in der mittleren oder in der hinteren Schädelgrube localisirt. Im ersteren Falle hat sich die Infection durch das Tegmen tympani hindurch im anderen Falle centralwärts von den Lufträumen des Warzenfortsatzes aus ausgebreitet. Nicht selten ist der Sinus lateralis betheiligt, in manchen Fällen jedoch intact, auch wenn der Eiterherd direct über dem Sinus lateralis liegt. Nach Eröffnung des Antrums ist der intracranielle Herd in der hinteren oder mittleren Schädelgrube freizulegen. Findet sich im letzteren Falle die Sinuswandung verdickt, dann ist der Blutleiter in einer Ausdehnung von etwa 2 cm freizulegen und die Sinuswandung zu incidiren. Ist der Sinus thrombosirt, dann ist der Thrombus zu entfernen und die eintretende Blutung durch Tamponade mit Jodoformmull zu stillen.

Discussion:

Harrison (Liverpool) richtet an den Vortragenden die Frage, ob er bei epiduralem Abscesse jemals Gleichgewichtsstörung beobachtet habe.

Dench (New York) erwidert, dass bei vierzehn von ihm operirten Fällen diese Störung nicht aufgetreten sei.

Rohrer (Zürich): Ueber Bildungsanomalien der Ohrmuschel.

Nach einer Uebersicht über die embryologischen Arbeiten über das äussere Ohr, die wir Kölliker, His, Moldenhauer, Kastschenko, Gradenigo und Schwalbe verdanken und der Wiederholung der Schwalbe'schen Differenzirung in den primären aus den 6 Colliculi branchiales hervorgegangenen Theil der Auricula und einem zweiten, secundär sich bildenden Abschnitt derselben, die Oberfalte, erwähnt der Vortragende die zahlreichen Bildungsanomalien der Ohrmuschel, welche sich in 4 Kategorien eintheilen lassen und in besonderer Beziehung zu den drei grossen Excavationen, Concha, Cymba und Scapha stehen. Durch abortive und excessive Entwickelung einzelner primärer und secundärer Theile der Ohrmuschel entstehen 4 Haupttypen:

1. das Macacusohr,
2. das Pithecusohr,
3. das Satyrohr,
4. das Morel'sche Ohr.

Durch sphärisch-trigonometrische Verbindung der normalen Protuberanzen der Ohrmuschel mit den als Bildungsanomalien bekannten Knorpelleisten in den 3 Excavationen ergiebt sich ein System von 4 Cycloiden, welche alle Falten der Ohrmuschel einschliessen und unter sich verbinden. Diese Cycloiden repräsentiren das mathematisch-physikalische Faltungsgesetz (Autoreferat).

Die verschiedenen Typen werden durch Skizzen veranschaulicht.

Milligan (Manchester): Ueber operative Behandlung der Warzenfortsatzeiterung bei Influenza.

Milligan führt aus, dass bei Influenza die eitrige Warzenfortsatzentzündung einen schweren Verlauf zeigt. Dementsprechend sollte das Antrum so schnell als möglich freigelegt und sorgfältig ausgeräumt werden.

Die übrigen Vorträge werden nicht referirt, da sie lediglich ein laryngologisches Interesse bieten.

VII.

Ueber erworbene Atresie und Strictur des Gehörganges und deren Behandlung.

Von

H. Schwartze.

(Fortsetzung von Band XLVII. S. 71.)

V.

Chronische Eiterung seit Kindheit infolge von missglückten Extractionsversuchen eines Fremdkörpers. 19 Jahre später Mastoiditis mit recidivirendem Senkungsabscess am Halse; Narbenverschluss des Gehörgangs. Fistelbildung am Winkel der Mandibula. Operation. Temporäre Heilung. Recidiv der narbigen Stenose mit concentrischer Hyperostose. Durch wiederholte Operation Stenose definitiv beseitigt, aber die Eiterung nicht geheilt. Cholesteatombildung in der knöchernen Tuba.

Otto Donath, 23 Jahre alt, Tischler, aufgenommen 18. Februar 1889, entlassen 6. Mai 1889; wieder aufgenommen 8. Juni 1896, entlassen 31. December 1896.

Anamnese. Im 4ten Lebensjahre hat sich der Patient den Knopf einer Busennadel mit einem daran befindlichen 0,5 cm langen Stahlstifte, dessen Spitze gefehlt hatte, in den rechten Gehörgang gesteckt. Um dessen Entfernung bemühten sich ein Barbier und ein Arzt vergeblich. Bei den instrumentellen Extractionsversuchen mit hakenförmigen Instrumenten, welche 3 Stunden gedauert haben sollen, trat starke Blutung aus dem Ohre ein, danach in den nächstfolgenden Tagen zuerst bräunlich missfarbiger, später eitriger, übelriechender Ausfluss. Nachdem dieser 4 Wochen angedauert hatte, fand die Mutter des Kindes den fatalen Knopf, an den sich das endlose Leiden für das ganze Leben knüpfte, eines Morgens mit Eiter bedeckt in der Ohrmuschel liegend. Er war von selbst aus dem Ohre herausgekommen, wie das ja zuweilen zu geschehen pflegt, wenn stärkere Granulationsbildung um einen Fremdkörper stattfindet.

Nach der Ausstossung des Fremdkörpers soll die Eiterung in 8—14 Tagen sich verringert und später ganz(?) aufgehört haben. Sie recidivirte jedoch in den folgenden Jahren häufig für einige Wochen nach vorausgegangenen mässigen Ohrschmerzen. Dies geschah zuletzt im Herbst 1887, wo sich zum ersten Male stärkere Schmerzen in und hinter dem Ohre einstellten, denen eine Absessbildung hinter und unter dem Ohre folgte. Ein Einstich in den Abscess entleerte viel Eiter; die kleine Wunde vernarbte, aber die Narbe blieb schmerzhaft. Im Laufe des Jahres 1888 bis Anfang 1889 wiederholte sich die Abscessbildung unter dem Warzenfortsatz noch dreimal, während der

Ausfluss aus dem Gehörgange seit Ende 1887 nicht wieder bemerkbar gewesen sein soll.

Status praesens vom 18. Februar 1889.

Guter Ernährungszustand. Klage über Schmerz am rechten Unterkieferwinkel; dicht unter der Spitze des r. Warzenfortsatzes findet sich eine längsovale geröthete Narbe von der Grösse eines Zehnpfennigstückes, welche von einer älteren, weissen Incisionsnarbe gekreuzt wird. Entsprechend dieser druckempfindlichen Stelle fühlt man in der Tiefe eine weiche Infiltration, aber keine Fluctuation. Unterhalb der infiltrirten Stelle sind einige vergrösserte Lymphdrüsen. Die Spitze des Warzenfortsatzes ist gegen Druck empfindlich und zeigt eine Unebenheit in Gestalt einer querlaufenden Rinne. Bei dem Versuch, von der dünnen gerötheten Hautnarbe aus auf den Warzenfortsatz zu sondiren, quillt etwas unter der Narbe angesammelter Eiter hervor.

Gehörgangsbefund: Der laterale Theil des r. Gehörgangs ist normal, der mediale obliterirt, anscheinend durch eine Narben-Membran abgeschlossen, die mit einer dünnen Schicht von bräunlichem Cerumen bedeckt ist. Nach Abspülung des letzteren erscheint der membranöse Abschluss von leicht gerötheten Aussehen.

Hörprüfung: Flüstersprache rechts nicht hörbar, auch nicht durch Hörschlauch. Hohe Töne am rechten Ohr (C^4) gehört, tiefe nicht. C vom Scheitel nur nach links gehört. — Da der P. fieberte, wird am 22. Februar 1889 zur I. Operation geschritten. Zunächst circuläre Excision des fibrösen Verschlusses vom Gehörgange aus. Hinter diesem quillt Eiter hervor. Nach provisorischer Tamponade des Gehörganges wird eine Sonde in den Fistelkanal der am Kieferwinkel befindlichen Narbe eingeführt, welche unter der Spitze des Warzenfortsatzes vorbei nach innen auf blossliegenden Knochen kommt (untere Gehörgangswand). In der druckempfindlichen Spitze des Warzenfortsatzes findet sich kein Eiter, überhaupt kein pneumatischer Raum, sondern nur solider Knochen, dagegen in einer höher gelegenen peripherischen, abgeschlossenen, pneumatischen Zelle seröse Flüssigkeit, welche goldgelb gefärbt ist, reichliche Beimengung von Cholestearinkrystallen enthält und stark pulsirt. In dem Antrum mastoideum kein Eiter. Der Fistelgang unter dem Ohre wird auf der Hohlsonde gespalten bis an die Stelle, wo er an dem blossliegenden Knochen zu endigen schien, ausgelöffelt und drainirt.

Primäre Naht der Hautwunde am Warzenfortsatz. Drains in den Fistelgang und Tamponade des Gehörganges mit Jodoformgaze-Verband.

Verlauf nach der Operation.

23. Februar. Nachts schlaflos durch Schmerz im Ohre. Der Tampon wird deshalb aus dem Gehörgange entfernt, und statt dessen ein Drain eingelegt. Abends Erbrechen.

24. Februar. Schmerzlose Nacht, gut geschlafen.

25. Februar. Verbandwechsel. Aus der Tiefe des Gehörgangs haben sich bröcklige Eitermassen entleert. Spülung. Drain erneuert. Theilweise Entfernung der Suturen.

27. Februar. Verbandwechsel.

1. März. Verbandwechsel, bei dem sich wieder bröcklige Eitermassen in der Tiefe des Gehörgangs zeigten und entfernt wurden.

2. März. Entfernung der übrigen Suturen bis auf die beiden, welche dem Drain in dem ausgelöffelten Fistelgange zunächst lagen. Einführung eines Laminariacylinders von 2 mm Durchmesser in den Gehörgang, welcher nach 3 Stunden wegen starker Schmerzen wieder entfernt wurde und inzwischen auf das Doppelte aufgequollen war. Einlegen eines Drains von entsprechender Dicke.

3. März. Laminariacylinder für 3 Stunden in den Gehörgang gelegt nach vorheriger Cocaineinträufelung. Drain.

4., 5., 6. März. Dieselbe Procedur mit täglich dickerem Laminariastift. Am 6. März wurde bei der Luftdouche durch den Katheter das erste Mal zischendes Perforationsgeräusch hörbar, wobei sich jauchiger Eiter aus der Fistelöffnung am Kieferwinkel entleerte.

Da die retroauriculäre Wunde inzwischen verheilt war, war also eine directe Communication des Fistelganges mit dem medialen Theile des Gehörganges resp. der Paukenhöhle erwiesen.

In den nachfolgenden Tagen lief auch das Spülwasser von der Fistelöffnung bei geringem Druck aus dem Gehörgang wieder ab, jedesmal unter Eiterentleerung aus der Tiefe. Im Gehörgang war ein rundliches Lumen von 3 mm im Durchmesser erzielt, das constant blieb bei consequent weiter fortgesetzter Einführung der Laminaria, wobei übrigens dem Pat. jedesmal durch die Aufquellung lebhafter Schmerz entstand, der durch vorherige Cocaineinträufelung kaum abgeschwächt wurde.

Am 28. März dringt das Spülwasser von der Halsfistel nicht mehr hindurch; das in dieselbe gelegte Drain wird deshalb verkürzt.

9. April. Die Fistel am Halse ist fest geschlossen; Eiterung aus dem Ohre hat aufgehört. Die verengte Stelle im Gehörgang ist mit Epithel überzogen, hat aber nur noch 2 mm im Durchmesser. Weitere Versuche der Dilatation mit Quellbougies werden Anfang Mai aufgegeben, weil sie zu schmerzhaft sind.

Am 6. Mai wird Pat. entlassen mit geheilter Eiterung und fest vernarbter Fistel am Halse. Die zurückgebliebene Strictur im Gehörgang hatte eine Länge von 3,5 mm und einen Durchmesser von 2 mm. Eine wesentliche Hörverbesserung war nicht eingetreten. Der ganze Verlauf nach der Operation bis zur Entlassung war fieberfrei.

Die Confrolle am 20. Mai ergab, dass sich im Gehörgang normales Cerumen befand, dahinter aber von neuem eine complete Atresie entwickelt hatte. Die Spitze des Warzenfortsatzes war wieder druckempfindlich, aber ohne Hautröthe und Infiltration.

2 Jahre lang blieb der Pat. ohne Beschwerden und war andauernd arbeitsfähig. 1892 brach die Narbe am Halse wieder auf und es entstand ein fistulöses Geschwür, welches beständig Eiter entleerte. Aus dem Gehörgange soll zeitweise sehr geringfügige Eiterung bestanden haben.

Am 8. Juni 1896 fand Pat. von neuem Aufnahme in die Klinik. Unterhalb der rechten Ohrmuschel ist eine 2 Mark-

stück grosse Narbe, in der sich zwei Fistelöffnungen zeigen, aus denen sich Eiter entleert. Der rechte Gehörgang ist im Beginn des knöchernen Theiles durch Narbenmembran geschlossen, in deren Mitte sich eine punktförmige Oeffnung findet, die von einem Eitertropfen bedeckt ist. Eine feine Sonde dringt einige Millimeter in diese Oeffnung vor.

Hörprüfung: L. normal, R. Flüsterworte direkt unsicher. Gehör für tiefe Töne sehr stark herabgesetzt, für hohe wenig. C vom Scheitel nur nach rechts gehört.

Beim Katheterismus links ist kein Eindringen der Luft in das Mittelohr hörbar.

Allgemeinbefinden gut. Kein Fieber.

Am 13. Juni 1896 II. Operation. Schnitt durch die alte Operationsnarbe vom Jahre 1889. Von der ersten Aufmeisslung als Residuum nur eine kleine Delle in der Corticalis zu sehen. Nach Vorklappung der Ohrmuschel und des bis auf eine haarfeine Oeffnung blind endigenden Theiles des äusseren Gehörganges, sieht man das Lumen des knöchernen Theiles umgewandelt in einen durch concentrische Hyperostose bis auf 1 mm im Durchmesser verengten Canal. Beim Tupfen in diesen Canal quillt Eiter aus der 1 cm nach hinten und oben vom Angul. mandibulae liegenden äusseren Hautfistel, wodurch der Zusammenhang zwischen Hautfistel und der tiefen Ohrerkrankung erwiesen war. Unter grössten technischen Schwierigkeiten Erweiterung des stenosirten knöchernen Gehörganges und Freilegung der Mittelohrräume, die von Cholesteatommassen und Granulationen erfüllt waren. Knöcherne Wandungen zum Theil osteosklerotisch verdickt, zum Theil nekrotisch erweicht. Beim Einführen der Sonde in die äussere Fistel am Halse kommt dieselbe durch den fehlenden Paukenhöhlenboden hindurch in der Paukenhöhle zum Vorschein. An Stelle des knöchernen Paukenhöhlenbodens gelangt man in einen grösseren nekrotischen Herd. Drain von der Hautfistel aus nach der Paukenhöhle durchgezogen. Atresieoperation.

Am 14. Juni 1896 Abends erhöhte Temperatur (38,3°) und starke Schmerzen. Verband deshalb und wegen Nachblutung theilweise erneuert, Drain verkürzt. Danach in den nächsten beiden Tagen fieberfrei und ohne Schmerzen.

Am 17. Juni erster vollständiger Verbandwechsel. Wunde von gutem Aussehen. Durchspülung durch den Fistelgang nach dem Mittelohr.

20. Juni Abends Temp. 38,2°.

21. Juni Eiterretention am unteren Wundwinkel.

5. Juli. Bei der Durchspülung des Fistelganges fliesst die Flüssigkeit noch immer leicht durch die Paukenhöhle ab; in letzterer schlaffe Granulationen. Allgemeinbefinden immer gut.

12. Juli. Der Fistelgang ist nicht mehr passabel.
20. Juli. Die Fistel hat sich geschlossen. Patient ist beim Tamponiren der Knochenhöhle sehr empfindlich.
5. August. Zur ambulatorischen Behandlung entlassen.

Am 9. September 1896 wieder in die Klinik aufgenommen, weil die Heilung nicht fortschreiten wollte, und bei der anhaltend fötiden reichlichen Eiterung, der wuchernden Granulationsbildung in der Paukenhöhle und bei der ungewöhnlichen Schmerzhaftigkeit der tiefen Tamponade das Vorhandensein eines Sequesters in der Paukenhöhle wahrscheinlich wurde.

Nach längerer Beobachtung des Verlaufes bei klinischer Behandlung wurde am 10. October 1896 zur III. Operation geschritten, bei welcher der vermuthete Sequester zwar nicht gefunden wurde, aber statt dessen eine kirschkerngrosse, mit verjauchter Cholesteatommasse gefüllte Höhle, im Ost. tympan. tubae als Ursache des fortdauernden Fötors entdeckt und entleert wurde.

III. Operation am 10./X. 1896.

Nach Vorklappung der Ohrmuschel wird die granulirende Operationswunde mit dem scharfen Löffel ausgekratzt. Granulationen theilweise fest aufsitzend. Dura liegt ca. 1 cm von der äusseren Operationswunde entfernt in grösserer Ausdehnung an der hinteren oberen Seite der Operationshöhle frei und ist weisslich verdickt. Vorn unten in der früher gebildeten einheitlichen Operationshöhle stösst die Sonde auf eine weiche, fluctuirende Masse, welche zunächst für den Bulbus venae jug. gehalten wird. Die Masse reisst beim vorsichtigen Sondiren ein und es entleert sich äusserst fötider Eiter mit Cholesteatommassen. Es wird so eine tiefe kirschkerngrosse Höhle freigelegt, deren vorderes Ende vom Ohrmuschelansatz etwas über 6 cm entfernt liegt. Der Eingang dieser Höhle, der so eng ist, dass eben der kleinste scharfe Löffel (Durchmesser 2,5 mm) passiren kann, wird mit dem Meissel bes. durch Fortnehmen des unteren überhängenden Knochenrandes erweitert. Die Höhle so weit nivellirt, dass ihr Boden von der Operationsöffnung aus sichtbar wird. Die Wandung der Höhle ist glatt; in ihrem hinteren Theile, dem Auge nicht ganz sichtbar, stösst man mit der Tenotomsonde auf eine weiche Fläche (Bulbus Venae jugularis?).

Auch dieser 3. operative Eingriff verlief ohne fieberhafte Reaction, und konnte der Pat. am 1. Januar 1897 aus der stationären Klinik zur ambulatorischen Behandlung entlassen werden. Zu solcher kam derselbe unregelmässig, meist nur in 8—14tägigen

Zwischenräumen, so dass die nöthige Tamponade in der Tiefe, welche jedesmal recht schmerzhaft war, nicht so lange fortgeführt werden konnte, bis die Ausheilung des Recessus in der knöchernen Tuba erreicht war. Durch wiederholte Controlle in längeren Pausen konnte constatirt werden, dass eine Strictur im Gehörgang nicht recidivirte, aber eine Eiterung aus der Tiefe fortbestand, zweifellos aus dem ungeheilten Cholesteatomherde in der knöchernen Tuba herrührend. Von dem späteren Schicksal des P. ist bis heute nichts bekannt geworden.

Die lange Leidensgeschichte knüpft sich hier wieder, wie so oft, an ungeschickte Extractionsversuche eines Fremdkörpers. Die dadurch herbeigeführte Eiterung führte zur Narbenstrictur im Gehörgange und zu recidivirenden Senkungsabscessen am Halse mit Fistelbildung, medial von dem Angulus mandibulae. Der Fistelgang mündete in den untern vorderen Theil des Paukenhöhlenbodens, vielleicht direct in das Paukenhöhlenende der knöchernen Tuba Eust., wo bei der letzten Operation der cariöse Recessus mit Cholesteatommassen entdeckt wurde, dessen Behandlung nicht bis zur Heilung gebracht werden konnte.

Durch die mehrjährige Behandlung mit wiederholten operativen Eingriffen gelang es endlich, die unheilvolle Narbenstrictur im Gehörgange definitiv zu beseitigen, aber nicht die Eiterung zur Heilung zu bringen.

VI.

Chronische Eiterung seit 12 Jahren mit Strictur des rechten Gehörganges. Auswärts versuchte Mastoidoperation ohne Erfolg, weil das Antrum nicht erreicht war. Totalaufmeisselung. Ausgedehnte Caries in der Paukenhöhle und im Antrum mastoideum. Heilung.

Johannes B., 16 Jahre alt, aus B., aufgenommen am 3. October 1892 entlassen 21. Januar 1893.

Anamnese: Als kleines Kind häufig Ohrschmerzen, wahrscheinlich in Folge von adenoiden Vegetationen im Nasenrachenraum. Diese sind jetzt geschrumpft und haben ein leicht nasales Timbre der Sprache hinterlassen. Seit dem 4. Lebensjahr andauernd fötide Eiterung aus dem rechten Ohre. Nie Anschwellung hinter dem Ohr. Nach vielen vergeblichen Behandlungsversuchen wurde im Mai 1892 in B. die Mastoidoperation versucht, weil der Gehörgang hochgradig verengt war und dadurch die Gefahr der Eiterretention bestand. Nach der schriftlichen Mittheilung des Operateurs soll die Operation durch Osteosclerose und Vorliegen des Sinus transversus erschwert gewesen sein, trotzdem aber das sehr kleine Antrum mastoideume röffnet und von fötiden, käsigen Massen erfüllt gefunden worden sein. Wunderysipel folgte der Operation. Die damals übliche Behandlung mit Drainage und Durchspülungen wurde mehrere Monate consequent durchgeführt, führte aber nicht zur Heilung.

Status praesens vom 3. October 1892.

Schwacher Körperbau, flachbrüstig, aber ohne physikalische Zeichen von Lungenkrankheit. Körpergewicht 54 Kilo. Keine cerebralen Symptome, auch sonst keine Zeichen von Erkrankung innerer Organe. Fieberfrei.

Ohrbefund:

Hinter dem rechten Ohre die Operationsnarbe, in deren Mitte eine eiternde Fistel. Weder Schwellung noch Druckschmerz am Warzenfortsatz. R. Gehörgang mit fötidem Eiter gefüllt, ziemlich eng im häutigen Theil, schlitzförmig stenosirt im knöchernen Theil. Aus dem Schlitz quillt pulsirend Eiter hervor. Die Verhältnisse hinter dem Schlitz nicht zu beurtheilen. Bei einem vorsichtigen Versuch, von der Fistel aus durchzuspülen, fliesst das Wasser nicht aus dem Gehörgange ab, aber es entsteht Schwindelgefühl. L. Gehörgang normal weit. Trommelfell getrübt, ohne Narbe.

Hörprüfung. R. Flüsterworte direct ins Ohr gesprochen nicht gehört. L. 4 M.

C vom Scheitel nur nach links gehört.

Bei Catheterismus tubae R. kein Perforationsgeräusch, auch kein Rasselgeräusch in der Paukenhöhle hörbar.

Operation am 4. October 1892.

Hautschnitt durch die Operationsnarbe mit der Fistel. Nach Vorklappen der Ohrmuschel und Abhebung der hinteren Wand des häutigen Gehörganges wird der frühere Operationskanal, welcher nicht ins Antrum mastoideum, sondern in den mediansten Theil des knöchernen Gehörganges einmündet, freigelegt und mit dem scharfen Löffel ausgekratzt. Das darin befindliche Granulationsgewebe war sehr derb. Nachdem die hintere Wand des knöchernen Gehörganges bis zur Einmündungsstelle des früheren Operationskanals entfernt war, wurde das Antrum mastoideum eröffnet und dann der Rest des medialsten Gehörgangstheiles bis zur Paukenhöhle entfernt. Diese zeigte sich erfüllt von sehr festen, bläulichen Granulationen; der Boden der Paukenhöhle war cariös arrodirt und excoriirt. Der am Kopfe cariöse Hammer und das cariöse Ambosrudiment (beide Fortsätze waren fehlend) wurden excidirt und dann die Granulationen aus der Paukenhöhle mit dem scharfen Löffel vorsichtig entfernt. Das darauf völlig frei gelegte Antrum mast. zeigte sich ebenfalls mit Granulationen und eingedicktem Eiter erfüllt, seine Knochenwände verfärbt und morsch. Ebenso waren

die mediale Wand des Aditus ad antrum und das Tegmen tympani oberflächlich cariös. Excision der Hautfistel. Horizontale Spaltung der vorgeklappten hinteren Wand des häutigen Gehörganges, Bildung eines oberen und unteren Lappens daraus, die nach oben und unten genäht wurden. Tamponade. Verkleinerung der Hautwunde nach oben und unten durch einige Suturen.

Verlauf nach der Operation:

Fieber- und schmerzfrei. Erster Verbandwechsel am 6 October. Die Caries am Boden der Paukenhöhle unterhielt eine fötide Eiterung, die täglichen Verbandwechsel erheischte. Am 29. November konnte am Boden der Paukenhöhle ein gelöster Sequester entfernt werden. Danach schritt die Ueberhäutung der Wunde schneller fort. Am 29. December war die Knochenhöhle ganz überhäutet und keine Secretion mehr vorhanden. Am 21. Januar wurde Pat. mit trockener, völlig epidermisirter Knochenhöhle und weiter, persistenter Oeffnung hinter dem Ohr entlassen. Die Hörprüfung ergab das gleiche Resultat wie vor der Operation.

Bei wiederholten Controllen in den Jahren 1893, 94 und 96 wurde die Dauer der Heilung constatirt. Das Gehör hatte sich nachträglich, langsam zunehmend, so weit gebessert, dass Flüsterworte, die vorher, direct ins Ohr gesprochen, nicht mehr gehört wurden, jetzt auf 10 cm hörbar wurden. C vom Scheitel, wie früher, nur nach links. Die früher schwächliche Constitution ist inzwischen robust geworden, und auch der Brustumfang hat durch gymnastische Uebungen, Rudersport etc. erheblich zugenommen. Im Jahre 1898, also 6 Jahre nach der Operation trat durch Eczem der dünnen Hautbekleidung in der Tiefe der Knochenhöhle eine Maceration mit Abhebung der Epidermis ein, so dass sie sich mit der Pincette abziehen liess. Darunter überall das leicht blutende Corium freiliegend, aber nirgends Granulationsbildung sichtbar. Die in solchen Fällen immer hilfreiche Auspinselung mit 0,5% Lapislösung brachte schnelle Heilung[1]) dieses nicht ungewöhnlichen Vorkommnisses. Bei solchem bildet die persistente Lücke hinter dem Ohr immer ein sehr willkommenes Fenster für den Einblick und Erleichterung von Diagnose und Therapie.

Der Fall giebt ein gutes Beispiel von hochgradiger Stenose im knöchernen Theil des Gehörganges, wie solche nach Mastoidoperationen entstehen, die unglücklich verlaufen sind und zu unbeabsichtigter Verletzung des Gehörgangs geführt haben.

Es ist hier nicht zur Atresie gekommen, wie im Fall I,

1) Zuletzt bestätigt durch Controlluntersuchung am 1. December 1899 (7 Jahre nach der Operation).

weil die Verletzung nur die hintere Wand betraf, und der gesunde Hautüberzug an der gegenüberliegenden Wand erhalten blieb. Das Lumen des schon vor der I. Operation im häutigen Theil auffallend engen Gehörgangs war im knöchernen Theil vollständig aufgehoben durch entzündliche Verdickung des Haut- und Periostüberzuges, so dass die Gefahren der Eiterretention im Mittelohr dadurch offenbar nahe gerückt waren.

Die Ursache der entzündlichen Stenose im knöchernen Gehörgang war zum Theil vielleicht diese Eiterretention in Warzenfortsatz und Paukenhöhle, hauptsächlich aber wohl die Verletzung des Gehörganges, welche bei der ersten Operation unbemerkt passirt war und zur Bildung eines Kanals mit Einmündung in den medialsten Theil der hinteren knöchernen Gehörgangswand geführt hatte. Das Antrum mastoideum war bei der auswärts versuchten Operation gar nicht erreicht worden.

VII.

Complete Atresie des linken Gehörganges nach Schädelfissur oder nach wiederholter Mastoidoperation. Wegen Kopfschmerz aufgenommen, aber ohne Operation entlassen.

Hermann Flechsig, 26 Jahre alt, Bäcker. Aufgenommen am 25. Oct. 1892, entlassen am 6. November 1892.

Anamnese: Eiterung aus dem linken Ohr soll angeblich nie bestanden haben. Im Jahre 1880 Fall auf den Kopf, danach einige Wochen lang Kopfschmerzen und „Gedankenschwäche." Im Jahre 1888 Fall auf den Hinterkopf, danach keine Blutung aus dem Ohr und keine Bewusstlosigkeit, aber nach einigen Tagen eine sehr schmerzhafte Anschwellung hinter dem linken Ohr, die an Grösse schnell zunahm und die Ohrmuschel stark nach vorn drängte. Dabei starke Kopfschmerzen und Schwindelanfälle. Pat. wurde damals im städtischen Krankenhause zu Stassfurt aufgenommen und soll dort operirt sein. Welcher Art die Operation gewesen ist, weiss Pat. nicht anzugeben, er behauptet nur, dass ihm ein Stück Knochen entfernt worden sei. Die Kopfschmerzen sollen sich danach temporär gebessert, aber nie ganz aufgehört haben. Besonders bei der Arbeit traten immer wieder starke Kopfschmerzen auf. Im Februar 1892 verschlimmerten sich diese nach einem neuen Falle mit gleichzeitigen Schwindelanfällen derartig, dass er sich in Zeitz einer zweiten Operation hinter dem linken Ohre unterzog. Danach sollen die Kopfschmerzen weiter zugenommen haben. Er suchte darauf Hülfe in Leipzig und wurde dort 1892 zum dritten Male operirt. Danach temporäre Besserung seiner Krankheitserscheinungen. Nachdem er seine Arbeit als Bäcker wieder aufgenommen hatte, kehrten solche in alter Weise (Kopfschmerzen im Hinterkopf und Schwindelanfälle) seit Anfang October 1892 wieder.

Status praesens vom 25. Oktober 1892.

Leidlich kräftiger Körperbau. Psoriasis an beiden Armen und an der Stirn. Herz und Lungen gesund. Normale Temperatur, keine Pulsverlangsamung.

Klage über Hinterkopfschmerz. Starke Percussionsempfindlichkeit an der linken Schädelseite in der Umgebung des Ohres,

3 Finger breit unter der Mittellinie des Schädels beginnend. Strabismus convergens concomitans seit Kindheit. Am linken Auge Nystagmus rotatorius. Die Sehschärfe dieses Auges ist stark herabgesetzt, der Augenhintergrund aber beiderseits völlig normal, Pupillen von gleicher Weite und prompter Reaction bei Lichteinfall und Accommodation. Der Frontalast des linken N. facialis ist paretisch. Sonst keine Motilitäts- und Sensibilitätsstörungen. Patellarreflexe normal.

Umgebung des linken Ohres: Hinter dem linken Ohre befindet sich vom obern Ende der Ohrmuschel beginnend und etwa 1 cm entfernt von der Insertionslinie der Ohrmuschel nach unten bis zur Höhe des unteren Randes des Lobulus herabgehend, eine dem Knochen adhärente Narbe. Am Jochbogen ist eine mit Narbengewebe ausgekleidete Delle von 1 cm Durchmesser und 0,75 cm Tiefe.

Gehörgangs- und Trommelfellbefund. Der linke Gehörgang ist narbig verwachsen in der Tiefe von 2,5 cm vom Orificium externum. Die Narbenlinie verläuft fast horizontal mit einer leichten Neigung von vorn oben nach hinten unten. Der rechte Gehörgang ist von normaler Weite, das Trommelfell hier getrübt und stark eingezogen.

Hörprüfung: Links Flüsterworte nur direct ins Ohr verstanden, rechts bis auf 3,5 M. C von jeder Stelle des Schädels aus nach rechts stärker gehört.

Der Rinne'sche Versuch links —, rechts +.

Bei Catheterismus tubae links kein Eindringen der Luft in die Paukenhöhle hörbar, rechts schwaches Blasegeräusch.

Nase und Nasenrachenraum: Links Spina septi narium, Rhinitis chron. hyperplastica duplex. Pharynx: Die linke Seite des Gaumensegels steht tiefer als die rechte, zeigt aber keine Beweglichkeitsbeschränkung.

Diagnose: Atresia acquisita meatus auditorii externi in Folge von Mastoidoperation oder Schädelfissur (?). Die Therapie (Eisblase auf den Kopf, Bettruhe, Ableitung auf den Darm) beseitigte nach wenigen Tagen die Kopfsymptome vollständig, so dass Pat., der nur seiner Schmerzen wegen Aufnahme gesucht hatte, am 2. November auf seinen Wunsch entlassen werden konnte, ohne dass es zur Atresieoperation kam.

Nach drei Jahren (1895) stellte er sich noch einmal in der Poliklinik wieder vor. Der Befund im Ohr war der gleiche, wie bei der Entlassung. In der Zwischenzeit waren die Kopfschmer-

zen und Schwindelanfälle nicht wiedergekehrt. Ueber das spätere Schicksal wurde nichts bekannt.

In diesem Falle ist es wegen der unsicheren Anamnese zweifelhaft, ob die Atresie Folge einer Schädelfissur im Jahre 1880 oder 1888 durch den Fall auf den Hinterkopf gewesen ist oder ob jene erst durch die wiederholten Operationen am Warzenfortsatz herbeigeführt worden ist. Weder auf eine Blutung aus dem Gehörgang, noch auf eine nachfolgende Otorrhoe weiss der Kr. sich zu besinnen. Wenn man aber berücksichtigt, dass er das erste Mal im Jahre 1880 den Fall auf den Kopf erlitt, wonach er damals wochenlang an Kopfschmerzen und „Gedankenschwäche" litt, und dass er nach dem zweiten Fall auf den Hinterkopf im Jahre 1888 nach einigen Tagen eine schmerzhafte Geschwulst hinter dem linken Ohr unter starken Kopfschmerzen und Schwindelanfällen bekam, so erscheint es sehr wahrscheinlich, dass damals eine Fissur des Schläfenbeins entstanden ist, welche sich durch den Warzenfortsatz und durch den Proc. zygomaticus des Schläfenbeins erstreckt hat. Am letzteren ist es später zur Necrose und Sequestrirung gekommen. Darauf deutet die tiefe Knochennarbe. Die Hörprüfung im Jahre 1892 sprach für gleichzeitige Laesion des Labyrinthes, durch welches sich die Fissur auch erstreckt haben mag. Solche kann als Ursache der späteren Anfälle von Schwindel mit Kopfschmerzen in Verbindung mit dem linksseitigen Nystagmus gedeutet werden. Immerhin bleibt es sehr auffällig, dass die narbige Verwachsung im Gehörgang zu Stande gekommen sein soll ohne dass eine stärkere Blutung aus demselben bestanden hat, und wird hierfür wohl nur die „Gedankenschwäche" des Kr. nach dem ersten Falle die Erklärung geben. Aber auch die ganz bestimmte Angabe des Kr., dass nie eine Eiterung aus dem Ohre stattgefunden habe, kann unrichtig sein.

Ueber den Befund vor und bei den wiederholten Operationen, die bei dem Kr. am Warzenfortsatz auswärts vorgenommen sind, ist nichts bekannt, und aus diesem Grunde die Frage auch nicht zu entscheiden, ob die Atresie als Folge der Mastoidoperationen erst entstanden ist. Da zur Zeit der klinischen Beobachtung kein Zeichen von Eiterretention hinter dem Narbenverschluss des Gehörgangs bestand ausser dem Kopfschmerz, der sich nach Eisapplicationen schnell verlor, so lag keine Indication für die Atresieoperation vor, um so weniger als nach dem Resultat der Hör-

prüfung anzunehmen war, dass keine Chance mehr vorhanden war, das Hörvermögen durch die Operation zu verbessern.

VIII.

Narbenstrictur am Orificium externum des linken Gehörganges infolge von Aetzungen mit dem Lapisstift bei chronischer Mittelohreiterung. Atresieoperation. Totalaufmeisselung. Heilung.

August Guse, 2 Jahre alt, Arbeiterkind aus Heimburg. Aufgenommen 10. März 1894, entlassen als ungeheilt 12. September 1894. Wiederaufgenommen 15. October 1896, entlassen als geheilt 31. Januar 1897.

Diagnose: Links. Atresia incompleta des Gehörganges bei chronischer Mittelohreiterung mit fistulösem Geschwür unterhalb der Ohrmuschel. Rechts: Trockene Perforation des Trommelfells.

Anamnese: Seit 1 Jahr besteht fötide Eiterung aus dem linken Ohre. Vor 4 Wochen entstand im Verlauf von Pertussis schmerzhafte Anschwellung hinter dem linken Ohr, auf welche ausserhalb der Klinik incidirt wurde. Im Gehörgange sollen Aetzungen mit dem Lapisstifte vorgenommen sein.

Status praesens vom 10. März 1894.

Leidlich gut ernährt. Körpergewicht 11 Kilo. Scrophulöser Habitus. Herz und Lungen gesund. Urin eiweisshaltig. Pertussis. Kein Fieber.

Umgebung des Ohres: Rechts unverändert; links: Tragus fehlt. An seiner Stelle eine vertiefte Narbe. Antitragus durch Narbenzug nach vorn oben verlagert. Hinter und unter der Ohrmuschel, dem untern Theile der Insertionslinie der Ohrmuschel entsprechend, eine 2 cm lange, bogenförmige Incisionsnarbe, in welcher eine schlitzförmige, mit fötidem Eiter bedeckte Fistelöffnung liegt.

Gehörgangs- und Trommelfellbefund: Rechts normal weiter Gehörgang, im Trommelfell grosse trockene Perforation im hinteren unteren Quadranten. Links Ohreingang narbig verschlossen bis auf eine sehr feine Oeffnung, welche durch eine etwa stecknadelkopfgrosse Granulationswucherung verlegt ist. Hinter und unter dieser Granulation lässt sich eine sehr dünne Sonde in der Richtung des Gehörganges vorschieben. Die in die Fistelöffnung hinter der Ohrmuschel eingespritzte Spülflüssigkeit dringt neben dem Granulationsknopfe hervor und umgekehrt.

Bei Catheterismus tubae links Perforationsgeräusch mit Rasseln.

Wegen des Keuchhustens musste die Atresieoperation bis zum 23. März verschoben werden. Inzwischen indifferente Localtherapie am Ohre.

Operation am 23./III. 1894.

Aufmeisslung links. Gehörgangsplastik wegen arteficieller Atresie.

Schnitt durch die normalen Weichtheile. Antrum mastoideum typisch eröffnet, kein Eiter darin. Auch in der eröffneten Spitze des Proc. mast. kein Eiter. Vorklappung der Ohrmuschel. Danach ist ein fast totaler Defect des Trommelfells hinten bis an den Knochen reichend sichtbar. Der Aditus ad antrum ist durch Caries erweitert. Da im Antrum kein Eiter war, wird von einer Entfernung der Knochenbrücke zwischen Antrum und Paukenhöhle abgesehen. Durch die Narbe am Eingang des häutigen Gehörgangs gelangt man mit einer feinen Sonde in die Tiefe. Der weitere Verlauf des häutigen Gehörganges war nicht stenosirt. Circumcision der Narbe und Excision des Narbengewebes, so dass eine runde Gehörgangsöffnung von 1 cm Durchmesser entsteht. Durch 4 Spannungsnähte wird die Haut des Gehörganges der äussern Haut in der ganzen Circumferenz des Loches möglichst genähert. In den Gehörgang Drain. Primäre Naht der hintern Wunde in der obern Hälfte. Verband.

Verlauf nach der Operation:

Fieberfrei. Es stiessen sich im Laufe von 6 Monaten dreimal kleine schalenförmige Sequester aus dem Gehörgang ab. Das Lumen desselben blieb weit, auch am Orificium externum. Die Operationswunde hinter dem Ohr war fest geschlossen, aber aus der Paukenhöhle dauerte eine spärliche eitrige Secretion fort, als das Kind am 12. September 1894 entlassen wurde. Die narbige Verwachsung im Gehörgang war beseitigt, aber die Heilung der Eiterung aus der Paukenhöhle war nicht erreicht.

Am 15. October 1896 kam das Kind von neuem zur Aufnahme in die Klinik. Inzwischen hatte sich der Ernährungszustand verbessert, der Urin zeigte sich jetzt eiweissfrei. In der Narbe hinter dem Ohr sind an 2 Stellen neue Fistelgänge entstanden, aus denen sich Eiter ausdrücken lässt. Der linke Gehörgang ist am Eingange, wo früher die narbige Verwachsung bestanden hatte, weit, aber in der Tiefe stenosirt durch eine von der vordern Wand ausgehende Exostose. Trotz derselben lässt sich der Hintergrund deutlich übersehen, und es zeigt sich von dem Trommelfell nur ein kleiner Saum nach hinten-unten erhalten, die Paukenschleimhaut granulirend, von den Gehörknöchelchen nichts erkennbar, und ein Defect der lateralen Atticuswand. Durch wiederholte Untersuchung war zu constatiren, dass eine Eiterstrasse von oben herab kam aus der Gegend, wo man den Hammerkopf zu vermuthen hatte. In der Zwischenzeit hatten sich adenoide Vegetationen neben Hypertrophie der Gaumentonsillen entwickelt, und es erschien deshalb für die Heilung des Ohrleidens rathsam, zunächst diese zu entfernen. Dies geschah am 17. October. Eine Woche später wurde dann am 23. October

zur Totalaufmeisselung geschritten und mit derselben die Entfernung infiltrirter Lymphdrüsenknoten in der Umgebung des Ohres, besonders am Rande des M. sternocleidomastoideus verbunden.

Verlauf nach der 2. Operation.

Fieberfrei. Am 12. Nov. war die Halswunde vernarbt, am 1. Jan. 1897 auch die Ohrwunde fast trocken. Es intercurrirte jedoch noch Angina und Laryngitis im Laufe des Januar, so dass der Knabe erst am 31. Januar 1897 mit völliger Heilung der linksseitigen Ohreiterung zur Entlassung kommen konnte.

Für die Entstehung der Narbenatresie am Eingange des linken Ohres concurriren hier zwei Umstände, einmal das unverständige Aetzen im Ohre mit dem Lapisstift in Substanz, was ich schon wiederholt als Ursache von Narbenatresie kennen gelernt habe, zweitens aber die unzweckmässige Schnittführung zur Entleerung des Abscesses hinter und unter der Ohrmuschel, die ausserhalb der Klinik geschehen und gerade in die Richtung der Insertionslinie der Ohrmuschel gelegt war. Dadurch wurde zur Durchtrennung der hintern und untern Wand des häutigen Gehörganges Veranlassung gegeben. Es passirt dies dem ungeübten Operateur sehr leicht (vgl. Fall X) und ich habe mit aus diesem Grunde von jeher davor gewarnt, bei Incision retroauriculärer Abscesse oder bei Operationen, bei denen die Vorlagerung der Ohrmuschel nothwendig wird, die Insertionslinie derselben zur Schnittführung zu benützen.

Die hier benutzte Methode zur Beseitigung der Narbenstenose am Ohreingange hat sich in diesem Falle als dauernd zweckentsprechend bewährt. Die nachträglich entstandene Knochenneubildung im Gehörgange hängt nicht mit der Narbenstenose zusammen, sondern ist Folge der regenerativen Hyperplasie, welche die durch Necrose herbeigeführte Destruction des Knochens ersetzt hat.

(Schluss folgt.)

VIII.

Besprechungen.

1.

A. Barth, Ueber den gegenwärtigen Stand der Hals-, Nasen- und Ohrenheilkunde.

Antrittsvorlesung, gehalten in der Universitäts-Aula zu Leipzig am 14. Juli 1899.

Leipzig, bei Johann Ambrosius Barth 1899.

Besprochen von

H. Schwartze.

Beim Antritt seines Lehramtes an der Leipziger Universität als Director der neu errichteten Klinik und Poliklinik für Kehlkopf-, Nasen- und Ohrenkrankheiten benutzt Prof. Barth die Gelegenheit, die augenblickliche Stellung dieser Disciplinen an den deutschen Universitäten zu beleuchten. „Seine Ansichten darüber sind das Ergebniss von eigenen Erlebnissen als Lehrer an drei verschiedenen Hochschulen und von persönlichen, meist mündlichen Mittheilungen, welche ihm von Fachgenossen innerhalb der letzten 10 Jahre gelegentlich gemacht worden sind."

Die Laryngologie, deren moderne Entwickelung eigentlich erst seit der Erfindung des Kehlkopfspiegels durch Czermak datirt, wurde vorzugsweise von Aerzten und Docenten, welche sich besonders mit der internen Medicin beschäftigten, ausgebildet.

Auch jetzt wird sie noch im Wesentlichen als der inneren Medicin zugehörig betrachtet, obwohl die Behandlung der Kehlkopfleiden zweifellos weit überwiegend eine chirurgische geworden ist.

Die Ohrenheilkunde, die fast bis in die neueste Zeit von der „grossen Medicin" sehr von oben herab angesehen worden ist, wird heutzutage überall der Chirurgie zugetheilt, nachdem

sie sich aus sich selbst heraus entwickelt hat durch die Bemühungen einzelner Aerzte, die ein Interesse für dieselbe gewonnen hatten und solches zu erwecken verstanden. Sie ist in ihren wissenschaftlichen und praktischen Leistungen inzwischen so angewachsen, dass ihr wenigstens eine gewisse Anerkennung nicht mehr versagt bleiben konnte.

Die Rhinologie hat sich am längsten eine stiefmütterliche Behandlung von den Aerzten gefallen lassen müssen. Sie ist das Grenzgebiet für die Otologie und Laryngologie, und wurde neuerdings auch von der Ophthalmologie als für sie ätiologisch und therapeutisch bedeutungsvoll erkannt.

Neuerdings ist es in Deutschland Mode geworden, dass eine zunehmende Anzahl von Aerzten alle drei Fächer (Otologie, Laryngologie und Rhinologie) gemeinsam für ihre Thätigkeit wählten, theils aus wissenschaftlichen Gründen, theils aus geschäftlichen Rücksichten, weil mit der Ausdehnung des Arbeitsgebietes eine Steigerung der ärztlichen Praxis zu erwarten war. Der Lehrauftrag für diese drei Fächer gemeinsam wurde in Deutschland zum ersten Male im Jahre 1890 bei einer Berufung ertheilt, und das geschah wohl in erster Linie aus Sparsamkeitsrücksichten. Jetzt hat der dritte Theil der deutschen Universitäten stationäre Kliniken für Ohrkrankheiten und Kehlkopfkrankheiten und nur in den grössten Bundesstaaten, Preussen und Bayern, ist man damit noch im Rückstande. In Preussen scheint man sogar in den letzten Jahren eher zurück als vorwärts zu gehen.

Das grösste Interesse, dass jeder Arzt wenigstens bis zu einem gewisse Grade in den 3 Specialfächern bewandert sein muss, hat das grosse Publikum, das sich in jedem Erkrankungsfalle dem praktischen Arzte anvertrauen können will und in vielen Fällen durch äussere Verhältnisse gezwungen ist, sich ihm anvertrauen zu müssen. Der Staat, als Vertreter des grossen Publikums, verlangt zweifellos das Gleiche. Er giebt seine Vorschriften für Tauglichkeitserklärungen im Militär- und Eisenbahndienst, für Unfall- und Krankenkassen, für Invaliditätserklärungen, gerichtliche Gutachten u. s. w., verlangt aber trotzdem nicht, dass der Arzt im medicinischen Staatsexamen Kenntnisse in der Ohrenheilkunde nachweist.

Wer durch seine Stellung öfter in der Lage ist, einen Blick in die Consequenzen dieses Widerspruches hinein zu thun, könnte über diese misslichen Zustände mitunter verzweifeln. Wenn das Volk resp. seine Vertreter im Reichstag und in den Landtagen eine

klare Vorstellung von den jetzigen Zuständen hätten, würde es nach einer Ausfüllung dieser Lücke in der Ausbildung der Aerzte längst verlangt und die geringen Kosten zweifellos gern auf sich genommen haben, welche diese vollkommenere Ausbildung der Aerzte unvermeidlich mit sich bringt.

Ein Unterricht von 2 Semestern, 3 Stunden wöchentlich, würde beim akademischen Studium der Studirenden genügen. Sollte wirklich die heutzutage vorgeschriebene Zahl von Semestern für das Studium der Specialfächer nicht mehr genügen, so müste die Studienzeit verlängert werden. Aber sie reicht für die strebsameren Studirenden schon heute aus, wenn diese ihre Zeit richtig und nach einem festen Studienplan benutzen. Der Durchschnittsstudent hört allerdings jetzt nur die Fächer, welche im Staatsexamen geprüft werden und arbeitet in erster Linie nur für das Examen. So kommt bei weitem die Mehrzahl der Aerzte nach dem Staatsexamen in die Praxis, ohne über Erkrankungen des Ohres und deren Behandlung auch nur eine Ahnung zu haben. Dadurch kommen die grössten Missgriffe vor, welche dem Patienten Gesundheit und Leben kosten, dem Arzte selbst aber Ruf und Gewissen beschweren.

Durch den Aerztetag in München im Jahre 1890 wurde beschlossen, die Ohrenheilkunde als Prüfungsgegenstand des Staatsexamens zu verlangen, da der Mangel an Kenntnissen gerade auf diesem Gebiete von den Aerzten schwer empfunden werde. Trotzdem und trotz wiederholter Vorstellungen in Form von Petitionen an das Reichskanzleramt des deutschen Reiches von Seiten der berufenen Vertreter der Specialfächer ist inzwischen in 10 Jahren nichts zur Abhülfe des Missstandes geschehen. Nach Zeitungsberichten soll von einer Commission, welche über Aenderungen in der medicinischen Staatsprüfung zu berathen hatte, der fast unglaubliche Vorschlag gemacht sein, in Zukunft die Laryngo- und Rhinologie von den Chirurgen, die Otologie von den inneren Medicinern mitprüfen zu lassen. Zweifellos liegt hierin ein Zeichen der guten Absicht, leider aber auch ein Beweis dafür, dass der Commission die Kenntniss der wirklichen Verhältnisse, über die sie entscheiden sollte, vollkommen gefehlt hat. Gerade die inneren Kliniker haben sich zum grossen Theil das Studium der Laryngologie mehr oder weniger angelegen sein lassen, manche darunter sogar hervorragend gefördert. Ihnen will man das Fach jetzt nehmen und es den Chirurgen als Prüfungsgegenstand zutheilen. Dafür wird jenen die Ohrenheil-

kunde zugetheilt, die, „wie sie selbst fast ausnahmslos zugestehen", ihnen völlig unbekannt ist.

Die Forderungen, welche Barth stellt, um die bestehenden Missstände zu beseitigen, lauten:

1. Wenn es durchzuführen ist, dass ein Ordinarius neben dem Fache, welches er vertritt, auch die Specialfächer vertritt, so ist eine weitere Unterhaltung von Lehrstühlen für diese überflüssig.

2. Da diese Annahme durch die Entwickelung der gesammten Medicin, wie auch der einzelnen Disciplinen, widerlegt wird, so muss an jeder Universität ein besonderer Lehrstuhl mit den nöthigen Lehrmitteln: Klinik, Poliklinik, Laboratorium geschaffen werden.

3. Der Inhaber des Lehrstuhles hat Sitz und Stimme in der medicinischen Facultät.

4. Studium und Prüfung der Ohren-, Nasen- und Kehlkopfkrankheiten sind obligatorisch.

Nur dadurch, dass alle Zweige der Medicin in gleicher Weise beim Unterricht und Examen ihrer Bedeutung entsprechend berücksichtigt werden, hält man die Medicin zusammen. Man zersplittert sie, wenn man einzelne Theile halb oder nicht berechtigt nebenher laufen lässt.

Zum Schlusse geht Barth noch auf seine Stellung zu der Frage ein, ob an den Universitäten die Otologie und die Laryngologie besser zusammen nur einen, oder für jedes Fach je einen besonderen Vertreter haben sollen. Er entscheidet sich für das erstere, und hält es für „das allein Richtige". Seine Gründe dafür sind: „Der Staat wird auf diese Weise bei Aufwendung der gleichen Mittel den einen Lehrstuhl bei weitem besser ausstatten können als zwei." „Der Studirende wird, da er seine Zeit nicht wieder zu theilen braucht, die Vorlesungen leichter besuchen können. Der Lehrer wird bei zweisemestrigem Studium auf der einen Seite den Lehrstoff genügend bearbeiten können, auf der anderen im Examen nicht so leicht in Gefahr kommen, zu eingehend zu prüfen, als wenn er nur ein beschränkteres Gebiet vertritt." „Der einzelne Lehrer kann ganz gut ohne Ueberbürdung die 3 Fächer zusammennehmen."

Für diejenigen unserer Leser, welche mit den deutschen Verhältnissen an den Universitäten nicht bekannt sind, ist es wohl nicht überflüssig hinzuzufügen, dass zur Schaffung neuer

Lehrstühle in erster Linie die Wünsche und Anträge der Facultäten in Betracht kommen. So ist es gekommen, dass zunächst an einigen Universitäten Lehrstühle für Ohrenheilkunde eingerichtet wurden, an anderen Lehrstühle für Kehlkopfkrankheiten, und dass erst neuerdings der Modus beliebt worden ist, für beide Fächer gemeinsame Lehrstühle zu schaffen. Offenbar hat man sich dabei überall von der Bedürfnissfrage leiten lassen.

Leipzig war von den grossen Universitäten die letzte, wo solche anerkannt worden ist.

Die von Barth vertretene Ansicht, dass der gemeinschaftliche Lehrstuhl das „allein Richtige" ist, erscheint dem Referenten ungenügend begründet. Für die weitere wissenschaftliche Entwickelung der Ohrenheilkunde erscheint es ihm im Gegentheil als ein sehr unerwünschtes Hinderniss, wenn sie mit anderen Disciplinen, wie z. B. Laryngologie oder Ophthalmologie oder sogar gerichtlicher Medicin, wie man es seiner Zeit v. Tröltsch zugemuthet hatte, dauernd verquickt werden sollte.

Die Otologie muss nach meiner Ueberzeugung ebenso wie die Ophthalmologie als selbständige Disciplin an den Universitäten gelehrt und bearbeitet werden, wenn sie gedeihen soll. Schon jetzt ist sie zu solchem Umfange angewachsen, dass sie der ungetheilten Kraft und Zeit eines Einzelnen bedarf, um erschöpfend vertreten zu werden; andererseits aber bietet sie eine solche Fülle von schwer zu lösenden Problemen und Aufgaben, dass die Verbindung mit einer Disciplin wie die Laryngologie, die überhaupt keine Berührung mit der Otologie darbietet, nur hinderlich sein kann. Anders verhält es sich mit der Rhinologie, deren Studium wegen der vielfachen ätiologischen Beziehungen der Nasen- und Ohrenkrankheiten von den Otologen nicht vernachlässigt werden kann.

Referent hält es deshalb für einen beklagenswerthen Missgriff der Verwaltungsbehörden in verschiedenen Bundesstaaten, wenn sie fernerhin auf dem neuerdings mehrfach beliebten Modus beharren sollten, die Lehrstühle für Otologie mit dem Lehrauftrage für Laryngologie zu belasten. Der dafür von Barth geltend gemachte Grund der Sparsamkeitsrücksicht fällt weg, wenn die Laryngologie dort gelehrt wird, wohin sie gehört, in der inneren Klinik. Aus dieser ist sie hervorgegangen und für diese bleibt sie als integrirender Theil derselben ganz unentbehrlich, auch für die Staatsprüfung. An einzelnen Universitäten ist ja

dieser Lehrauftrag auch thatsächlich bei der inneren Medicin mit bestem Erfolge geblieben.

Ob sich für die ärztliche Praxis die Verbindung beider Disciplinen als rathsam oder zweckmässig empfiehlt, ist vollkommen gleichgültig und wird von der Liebhaberei des einzelnen Arztes und den localen Verhältnissen abhängen, in denen er zu wirken hat.

Unter meinen besten Schülern sind solche, die sich einer ausgedehnten allgemeinen Praxis erfreuen und daneben ihrem speciellen Interesse und ihrer Vorliebe für die Otologie treu geblieben sind. Unsere Hauptaufgabe als Lehrer muss darin erblickt werden, praktische Aerzte ausbilden zu helfen, die auch in Ohrenkrankheiten Bescheid wissen und nicht darin, Specialisten für Ohrenkrankheiten zu erziehen.

Die Thatsache, dass sich jetzt nur 20 Proc. aller Mediciner[1] (nach Prof. Barth's eigenen Erfahrungen an drei verschiedenen deutschen Universitäten allerdings schon mehr) während ihrer Studienzeit mit Otologie beschäftigen, ist ein Beweis dafür, wie wenig der Student im Stande ist, zu beurtheilen, was ihm für die spätere Praxis zu wissen noth thut. Nur durch die Einführung der Otologie als Prüfungsgegenstand in dem Staatsexamen kann dieser Mangel beseitigt werden, denn der Student hört durchschnittlich eben nur das, was er für das Examen braucht. Das ist immer so gewesen und wird immer so bleiben, und wenn ganz neuerdings (im October-Heft der „Hochschulnach-

1) In der letzten Vorstellung der Vertreter der Ohrenheilkunde an den deutschen Universitäten beim Reichskanzleramt ist gesagt worden, dass bisher durchschnittlich 20 Proc. der Medicin-Studirenden klinische Vorlesungen über Ohrenheilkunde gehört haben. Die Unterlagen für diese Bestimmung auf 20 Proc. sind mir nicht zugängig gewesen Bei mir in Halle hat nach Ausweis der amtlichen Quästurlisten während des Decennium 1884—1895 die Zuhörerzahl der Klinik und im Publikum zwischen 32 und 93 geschwankt bei einer Gesammtzahl der Mediciner zwischen 234 und 335. Der niedrigste Procentsatz war also 12 Proc., der höchste 23 Proc., das arithmetische Mittel wäre also 17—18 Proc. gewesen. Wenn Prof. Barth nach seinen eigenen Erfahrungen an drei verschiedenen deutschen Universitäten einen erheblich höheren Procentsatz (25—33 Proc.) annimmt, so ist diese Differenz zweifellos dadurch herbeigeführt, dass er die Hörer der Vorlesungen über Laryngologie, die er neben der Otologie zu halten berufen war, eingerechnet hat. Beschränken wir uns auf die Zählung der Hörer otologischer Collegia, so werden 20 Proc. im Durchschnitt kaum erreicht werden. Das heisst also mit anderen Worten, kaum der fünfte Theil der Medicin-Studirenden hat bisher in Deutschland die an jeder Universität gebotene Gelegenheit des otologischen Unterrichts benutzt.

richten“ 1899. S. 8) von dem Königsberger Professor der Physiologie L. Hermann die Behauptung aufgestellt worden ist, dass der Student selbst zu beurtheilen im Stande sei, was er zu hören nöthig hat, so steht dies in directem Widerspruch mit der gewöhnlichen Erfahrung der klinischen Praktiker. Derselbe Physiologe unterstellt den Vertretern einzelner Specialfächer, unter denen er neben der Psychiatrie, Pädiatrie, Laryngologie auch die Otologie speciell nennt, die unlautere Absicht, durch Einführung dieser Fächer in die Staatsprüfung, ihrem Fache mehr Relief geben zu wollen. Ein derartiger, ganz indiscutabler Vorwurf kann unwiderlegt bleiben, weil er von Jemand herrührt, der als Theoretiker schwerlich Gelegenheit hatte, über die Bedürfnisse des praktischen Arztes Erfahrungen zu sammeln, und daher auch nicht in der Lage ist, ein competentes Urtheil abzugeben.

2.

L. Oppenheim (o. ö. Prof. der Rechte a. D. der Universität Basel), Fahrlässige Behandlung und fahrlässige Begutachtung von Ohrenkranken. Rechtsgutachten. Mit einer Einleitung über die Nothwendigkeit eines Examens über Ohrenheilkunde in der Approbationsprüfung der Aerzte von Dr. med. O. Körner (Prof. in Rostock). Separatabdr. aus der Zeitschr. f. Ohrenheilk. Bd. XXXV. Preis M. 1.

Besprochen von

Dr. med. **K. Grunert**, Privatdocent in Halle a. S.

Nach dem Entwurf der neuen Prüfungsordnung für das medicinische Staatsexamen in Deutschland besteht höheren Ortes die Absicht, die Prüfung in der Ohrenheilkunde nicht dem officiellen Fachvertreter an den einzelnen Universitäten, sondern dem inneren Kliniker oder Chirurgen zu übertragen. Die Verwirklichung dieser ebenso unverständlichen wie bedenklichen Absicht eröffnet uns die trostlose Perspective, dass der jetzige, in seiner Unhaltbarkeit anerkannte, Zustand durch solche Maassnahmen keine Verbesserung geschweige denn Remedur erfährt, dass vielmehr eine Verschlechterung desselben die unausbleibliche Folge des beabsichtigten Palliativmittels ist. Die Prüfung in der Ohrenheilkunde wird, wenn sie nicht von sachverständiger Seite vorgenommen wird, allmählich auf das Niveau eines Schein-

examens herabgedrückt werden, und der approbirte Arzt, welcher dieses Scheinexamen bestanden hat, hält sich nun auch für moralisch berechtigt, Ohrenkranke zu behandeln.

Noch ist der Entwurf nicht Gesetz, noch ist es Zeit, dass diejenigen, welche im Interesse unserer ohrenkranken Mitmenschen eine sachliche Würdigung der Ohrenheilkunde im medicinischen Staatsexamen anstreben, ihre Stimmen erheben und nach dem Maasse ihres Könnens der Verwirklichung jener unheilvollen Absicht entgegentreten!

Vornehmlich von diesem Gesichtspunkte aus begrüssen wir das Rechtsgutachten Oppenheim's mit Freuden und geben unserer Ueberzeugung Ausdruck, dass gerade diese Schrift geeignet ist, die jetzige Auffassung der maassgebenden Kreise zu corrigiren und diese Kreise vor der beabsichtigten Vergewaltigung der Otologie im medicinischen Staatsexamen zu warnen.

Die Vereinigung verschiedener glücklicher Umstände ist es, welche die genannte Schrift als eine erfolgverheissende erscheinen lässt. Erstens die materielle Grundlage eines wirklich instructiven Falles eines Unfallkranken, dem schreiendes Unrecht geschieht, weil die ihn begutachtenden Aerzte nicht einmal mit den Elementen der Ohrenuntersuchung vertraut sind. Ja, nicht einmal ein Medicinalbeamter, Königlicher Kreisphysikus, mit seiner autoritativen Stellung als Begutachter vor den Schranken des Gerichtes, vermochte unseren bedauernswerten Unfallkranken vor jener Unbill zu schützen, sondern riss ihn im Gegentheil noch tiefer ins Unglück hinein. Zweitens die glückliche Verbindung der Feder des Arztes mit der meist mehr Beachtung findenden Aeusserung des Juristen. Durch eine geschickte Fragestellung seitens des Einen und Beleuchtung der gestellten Fragen nach der juristischen Seite hin seitens des Andern sind die Conflikte in schärfster Weise ans Tageslicht gezogen, in welche ein Arzt dank dem Umstande, dass er jetzt die Approbation erlangen kann, ohne den Ausweis der elementarsten Kenntnisse in der Otologie erbracht zu haben, gerathen kann. Die Darstellung dieser plastisch herausgearbeiteten Conflikte, die vielfach des tragischen Momentes nicht entbehren, hält das Interesse des Lesers in lebhafter Spannung.

Der Inhalt der Abhandlung ist der folgende:

In einer Einleitung zu dem Rechtsgutachten begründet Körner, ausgehend von der Unhaltbarkeit des jetzigen Zustandes,

die Nothwendigkeit, dass allein die officiellen Vertreter der Ohrenheilkunde mit der Prüfung in ihrem Fache betraut werden sollten. In dem Rechtsgutachten bespricht der Strafrechtslehrer a. D. der Universität Basel Prof. Dr. L. Oppenheim zuerst die Fragestellung, auf welche wir bei der Besprechung der einzelnen Fragen eingehend zurückkommen werden. Weiterhin erörtert er auf das Eingehendste die ihm von Körner gegebene materielle Instruction für das Gutachten, indem er das dem Körner'schen, dem Grossherzogl. Mecklenlurg-Schwerin'schen Ministerium überreichten „Gutachten über die Nothwendigkeit einer Prüfung der Ohrenheilkunde im ärztlichen Staatsexamen" entnommene Material eingehend verarbeitet. Die einzelnen Punkte sind die folgenden: 1. Es leben zur Zeit im Deutschen Reiche 15300 Taubstumme, welche bei geeigneter Behandlung ihrer ursprünglichen Ohrkrankheit nicht taubstumm geworden wären. 2. Es gehen durch die Schuld der Ohrenkranke behandelnden Aerzte alljährlich viele blühende Menschenleben zu Grunde. Körner konnte allein an seinem Material den Nachweis führen, dass in 38 Fällen durch Unterlassung des Trommelfellschnittes seitens des behandelnden Arztes eine schwere Gefährdung von Gesundheit und Leben herbeigeführt worden ist. Von diesen 38 Fällen endeten 7 mit dem Tode. „In zweien von diesen 38 Fällen war die Zuziehung eines Ohrenarztes von den Angehörigen des Kranken verlangt worden, scheiterte aber an dem Proteste der Hausärzte; auch einer dieser Fälle endete mit dem Tode des Kranken". 3. Das Unheil, welches erschreckend häufig angerichtet wird durch ungeeignete Extractionsversuche von Ohrfremdkörpern. Wenn sich Körner bei Erörterung dieses Punktes auf ein Citat aus dem Schwartze'schen Lehrbuche bezieht und dann hinzufügt, dass nach seiner und anderer Erfahrung bisweilen sogar Schaden angerichtet wird bei der Suche nach Fremdkörpern, die gar nicht vorhanden sind, und deren Abwesenheit ein einziger Blick mit dem Ohrspiegel gezeigt hätte, so ist darauf hinzuweisen, dass Schwartze bereits vor 15 Jahren (Lehrb. d. chirurg. Krankheiten des Ohres 1885) betont hat: „Die Zahl der Fälle, wo ich Verletzungen im Ohr durch Extractionsversuche herbeigeführt sah, wo überhaupt kein Fremdkörper da war, sind Dutzende". 4. Wird auf das Bedauerliche der Thatsache hingewiesen, dass Aerzte ohne Kenntniss in der Ohrenheilkunde als Sachverständige vor den öffentlichen Gerichten und vor den Schiedsgerichten für Unfallversicherungssachen Ohrenkranke begutachten.

Im III. Abschnitt seines Gutachtens beantwortet Oppenheim die einzelnen von K. präcisirten Rechtsfragen.

Die erste Frage: „Was hat ein in der Ohrenheilkunde nicht unterrichteter Arzt privat- oder civilrechtlich zu gewärtigen, wenn er Ohrenkranke durch Vornahme nicht sachgemässer Eingriffe oder durch Unterlassung sachgemäss erforderlicher Eingriffe schädigt?“

Das Ergebniss der interessanten Untersuchung, welche, von allgemeinen Rechtsfragen ausgehend, schliesslich auf den in der Frage gegebenen concreten Fall übergeht, ist folgendes: „Ein in der Ohrenheilkunde nicht unterrichteter Arzt, welcher Ohrenkranke aus Unkenntniss durch Vornahme nicht sachgemässer Eingriffe oder durch Unterlassung sachgemäss erforderlicher Eingriffe schädigt, ist wegen schuldhafter Fahrlässigkeit strafbar und ausserdem civilrechtlich für den angerichteten Schaden haftbar“. Hervorzuheben ist der Hinweis O.'s, dass die Approbation dem Arzt nur die staatliche Anerkennung seines Berufes giebt, ihn keineswegs aber zu solchen Eingriffen berechtigt, zu welchen ihm die nothwendigen Kenntnisse fehlen.

Die zweite Frage: „Wie gestaltet sich die Verantwortlichkeit eines mit der Ohrenheilkunde nicht vertrauten Arztes, wenn er die Behandlung eines Ohrenkranken nur deshalb unternimmt, weil kein in der Ohrenheilkunde erfahrener Arzt in erreichbarer Nähe und der Kranke nicht transportfähig ist?“

Ausgehend von der Thatsache, dass nach gegenwärtigem deutschen Recht kein Arzt verpflichtet ist, die Behandlung eines Kranken zu übernehmen, zu dem er gerufen wird, betont O., dass niemals ein Arzt straf- oder civilrechtlich belangt werden kann, welcher einem Ohrenkranken die Behandlung abschlägt mit der Erklärung, dass dazu nur ein Ohrenarzt competent sei. Uebernimmt er aber die Behandlung und bewegt sich seine Thätigkeit nicht innerhalb der Grenzen seines Wissens und Könnens, dann tritt er damit in den Rahmen der straf- und civilrechtlichen Verantwortlichkeit.

Die dritte Frage: „Kann ein mit der Ohrenheilkunde nicht vertrauter Arzt straf- und civilrechtlich verantwortlich gemacht werden, welcher einen Ohrenkranken dadurch schädigt, dass er aus Unkenntniss ein falsches Gutachten über den Kranken ausstellt?“

O. kommt zu dem Ergebniss, dass der Arzt strafrechtlich nicht belangt werden kann, weil es eine gesetzliche Strafbestimmung für die fahrlässige Abgabe von ärztlichen Gutachten in Deutschland zur Zeit nicht giebt. Wohl aber ist der Arzt civilrechtlich verantwortlich. „Er haftet gemäss B. G.-B. § 276 für Fahrlässigkeit und muss den Schaden, welcher seinem Auftraggeber aus seiner Fahrlässigkeit entsteht, ersetzen. Ist der Auftraggeber eine Versicherungsgesellschaft, eine Krankenkasse u. s. w., so ist der Arzt diesen juristischen Personen gegenüber verantwortlich, während der Kranke selbst, den kein Rechtsverhältniss mit dem Arzte verbindet, in solchen Fällen keinen Anspruch gegen denselben erheben kann. Ist aber der begutachtende ein beamteter Arzt, so ist er für den dem Kranken aus dem Gutachten entstehenden Schaden diesem gegenüber persönlich haftbar, weil eine fahrlässige Verletzung der Amtspflicht vorliegt. (B. G.-B. § 839 al. 1.)

Die vierte Frage: „Was hat ein beeidigter Gerichtsarzt (Physikus), der mit der Ohrenheilkunde nicht vertraut ist, straf- und civilrechtlich zu gewärtigen, wenn er durch sein einem Gericht erstattetes sachverständiges Gutachten Ohrenkranke schädigt?

O. kommt zu dem Ergebniss, dass ein Physikus, welcher mit der Ohrenheilkunde nicht vertraut ist und in Folge seiner Unkenntniss ein falsches gerichtliches Gutachten über einen Ohrenkranken abgiebt, sich einer Fahrlässigkeit schuldig macht und dafür verantwortlich ist. Strafrechtlich kann er wegen fahrlässigen Falscheides mit Gefängniss bis zu einem Jahr bestraft werden. Sein Einwand, dass er das Gutachten nach bestem Wissen und Gewissen abgegeben, ist hinfällig, da „das beste Wissen" eines gewissenhaften Menschen das beste Wissen sei, welches ein gewissenhafter Mensch sich pflichtmässig zu verschaffen im Stande sei. Was die Frage der civilrechtlichen Verantwortlichkeit anbetrifft, so käme B. G.-B. § 839 ad 1 in Betracht: „Verletzt ein Beamter vorsätzlich oder fahrlässig die ihm einem Dritten gegenüber obliegende Amtspflicht, so hat er dem Dritten den daraus entstehenden Schaden zu ersetzen. Fällt dem Beamten Fahrlässigkeit zur Last, so kann er nur dann in Anspruch genommen werden, wenn der Verletzte nicht auf andere Weise Erfolg zu erlangen vermag."

Die fünfte Frage: „Kann diejenige Regierung, welche einen Arzt approbirt hat, d. h. zur ärztlichen

Praxis zugelassen hat, ohne den Nachweis von Kenntnissen in der Ohrenheilkunde vorher zu verlangen, für die Schädigung von Ohrenkranken durch einen in der Ohrenheilkunde nicht unterrichteten Arzt haftbar gemacht werden?"

NB.! Die Approbation erfolgt durch die einzelnen deutschen Bundesregierungen nach der vom Bundesrath erlassenen Prüfungsordnung. Da die Ohrenärzte seit vielen Jahren ohne Erfolg sachlich begründete Petitionen um Erweiterung des ärztlichen Staatsexamens auf die Ohrenheilkunde an die einzelnen Regierungen und an den Bundesrath gerichtet haben, so muss den Staat ein Verschulden treffen an dem Unheil, welches durch die in der Ohrenheilkunde nicht ausgebildeten Aerzte angerichtet wird". O. stellt kurzer Hand die Regresspflicht des Staates für die durch die Unkenntniss der Aerzte in der Ohrenheilkunde entstehenden Schäden in Abrede. „Eine bis zu einem gewissen Grade reichende moralische Gewährleistung für ein gewisses Maass von Wissen des approbirten Arztes ist allerdings in der Approbation enthalten, wenngleich selbstverständlich daraus keinerlei rechtliche Ansprüche sich gegen den Staat ableiten lassen".

Anhangsweise wird eingehend ein Fall mitgetheilt, der ein klassisches Zeugniss für die Fahrlässigkeit bei der Begutachtung Ohrenkranker ablegt. Wir verzichten auf ein eingehendes Referat des Falles, welcher nichts Besonderes darbietet. Analoge Fälle werden jedem beschäftigten Fachcollegen, welcher Ohrenkranke zu begutachten gehabt hat, zur Seite stehen. Hervorheben möchten wir nur aus dem von O. für „fahrlässig falsch" erklärten Gutachten eines königlichen Physikus die Art und Weise der Functionsprüfung. Es handelt sich um einen Unfallkranken, welcher angab, in Folge einer Kopfverletzung auf dem linken Ohre, also einseitig, schwerhörig geworden zu sein. Der Herr Physikus begutachtet: „Was die angebliche Schwerhörigkeit betrifft, so muss ich diese entschieden in Abrede stellen. Man darf sich bei der Untersuchung nur nicht, wie das bisher geschehen ist, auf die Angaben des S. verlassen. Durch die Acten informirt, empfing ich den S. schon so, dass ich so leise wie möglich sprach. Während er vor mir an meinem Tische sass, bückte ich mich unter denselben, um etwas aufzuheben, wobei ich im leisesten Ton zu ihm redete und Fragen an ihn richtete. Ich trat hinter eine sogenannte spanische Wand, 3 m von dem

linken Ohr des S. entfernt, und stellte von dort aus wieder im leisesten — fast Flüsterton — Fragen an ihn; alle diese Fragen beantwortete S. vollkommen richtig; trotz des leisen Tones hatte er sie alle verstanden, also gehört. Geradezu verblüffend war dann die Dreistigkeit, mit der dann derselbe, als ich ihn das rechte Ohr zuhalten liess, angab, die lautesten Geräusche auf 3 m Entfernung nicht mehr zu hören. Meiner Ueberzeugung nach besteht keine Spur von Schwerhörigkeit bei S., sondern ich glaube mich mit Sicherheit dahin aussprechen zu können, dass der p. S. seine vollkommene Hörfähigkeit besitzt u. s. w."

Wer nicht die Thatsache kennt, dass bei der Functionsprüfung des Ohres jedes Ohr einzeln mit Ausschluss des anderen auf seine Gehörweite zu prüfen ist, der ist zur Begutachtung Ohrunfallverletzter unfähig, und wer es unterlässt, sich diese elementare Instruction für die Functionsprüfung aus einem Lehrbuche zu holen, ehe er zwecks Abstattung eines Gutachtens eine Hörprüfung vornimmt, dessen Gutachten trägt den Stempel gröbster Fahrlässigkeit.

Referent sieht ein Verdienst darin, dass Körner gerade die Ohrgutachtenfrage angeschnitten hat. Jeder einigermaassen beschäftigte Ohrenarzt hat über diesen heiklen Punkt seine Erfahrung, und die Summe der Erfahrung des Einzelnen wäre gewiss eine reiche Fundgrube von Thatsachen, die kategorisch eine Ergänzung der gegenwärtigen Studien- und Prüfungsordnung durch den obligatorischen Besuch der Ohrenklinik und durch Einführung der Otiatrie als Prüfungsfach erheischen. Dass aus dieser reichen Fundgrube noch so wenig geschöpft, dass die Einzelnen nicht den Muth haben, mit ihren persönlichen Erfahrungen vor die Oeffentlichkeit zu treten, hat unseres Ermessens seinen Grund vornehmlich in der unberechtigten und prüden Scheu, für Denuncianten ihrer allgemein thätigen Collegen gehalten zu werden.

Das Unerhörteste, welches dem Referenten bei seiner nicht unbedeutenden gutachtlichen und obergutachtlichen Thätigkeit entgegen getreten ist, ist die Thatsache, dass ein Unfallkranker, welcher infolge einer Kopfverletzung behauptete, einseitig taub geworden zu sein, und welcher mit seinen subjectiven und objectiven Symptomen ein klassisches Beispiel einer Labyrinthverletzung darbot, deshalb für einen Simulanten erklärt wurde, weil das Trommelfell des betreffenden Ohres für normal gehalten wurde. Also der betreffende College hielt ein normales

Trommelfell für das otoskopische Aequivalent einer normalen Function! Sapienti sat!

3.

Jankau, Vademecum für Ohren-, Nasen-, Rachen- und Halsärzte. 1900. München 1899, Verlag von Seitz u. Sauer.

Besprochen von

Dr. **K. Grunert,** Privatdocent in Halle a. S.

Unserer Besprechung des Kalenders für 1899 in dies. Archiv (Bd. XLVI. S. 123) haben wir anerkennend hinzuzufügen, dass Verfasser dem Inhalt eine wesentliche Bereicherung gegeben hat durch verschiedene neue Kapitel. Auch die im vorigen Jahrgange gerügten Missstände sind in erfreulicher Weise zum grössten Theile abgestellt, so z. B. die damals unangenehm aufgefallene Durchschiessung des Textes durch reclamenhafte Anpreisung von Arzneimitteln u. s. w. Auch die Personalnotizen sind zuverlässiger geworden, wenn sie auch noch viel zu wünschen übrig lassen. Immerhin ist es anerkennenswerth, dass Verfasser in seinen Personalzusammenstellungen eine Grundlage geschaffen hat, auf welcher sich weiter bauen lässt.

4.

E. v. Bergmann, Die chirurgische Behandlung von Hirnkrankheiten. 3. Aufl. 606 Seiten mit 32 Holzschnitten. Berlin, Hirschwald's Verlag 1899. (Preis M. 15.)

Besprochen von

Dr. **Haug,** Privatdocent in München.

Das in 3. Auflage vorliegende Buch des Berliner Chirurgen behandelt nach einer die Fortschritte im Allgemeinen kurz berührenden Einleitung in 10 Kapiteln die Hirnchirurgie. Der Reihe nach gelangen zur Abhandlung die Operation der Cephalocelen, des Hydrocephalus congenitus, der Mikrocephalie und angeborenen Idiotie, die Operationen beim Hirndruck, die Exstirpation von Hirngeschwülsten, die Operationen zur Heilung von Epilepsie, zur Heilung von Geisteskrankheiten, bei Hitzschlag, Pachymeningitis haemorrhagica und bei Kopfschmerzen, die Entleerung von Hirnabscessen und die Operationen wegen Sinusthrombose und Leptomeningitis purulenta.

Es würde nicht am Platze sein, hier die sämmtlichen Kapitel in extenso zu referiren, und ich beschränke mich darauf, die für uns Ohrenärzte wichtigsten Theile kurz zu besprechen. Zunächst ist es die Lehre vom Hirndruck, die unser Interesse wachruft.

Der Hirndruck ist nach v. B. ein einheitlicher typischer Vorgang, der die Folge einer Herabsetzung der Blutgeschwindigkeit im Schädel ist. Werden die Einrichtungen, die ein constantes Verhältniss zwischen Ausscheidung und Fortschaffung von Liquor unter physiologischen Verhältnissen setzen und erhalten (Dehnungsfähigkeit des Duralsackes, blitzschnelle Resorption), gestört oder aufgehoben, so kann sich Hirndruck entwickeln: 1. wenn durch irgend ein schnell anwachsendes Moment der Raum innerhalb der Schädelhöhle verengt, 2. wenn unter verhältnissmässig hohem Druck Flüssigkeit in die Subarachnoidalräume injicirt wird. Der allgemeine Hirndruck ist stets ein pathologisches Phänomen und wird ein Druck nicht blos durch den Liquor, sondern auch durch die festweiche Hirnsubstanz fortgeleitet, nur ist die Fortleitung durch das festweiche Gehirn eine ungleichmässige, durch die cerebrospinale Flüssigkeit eine gleichmässige. Durch diese Ungleichmässigkeit im Drucke und durch Absperrungen der Communicationsöffnungen zwischen den Canälen der Cerebrospinalflüssigkeit kommt der partielle Hirndruck zu Stande.

Weiterhin sind für uns von höchstem Interesse und grösstem Werthe die Ausführungen über die Entleerung von Hirnabscessen. Es werden hier ausführlich erörtert die Bedeutung und der Verlauf der Hirnabscesse, ihr Vorkommen und ihre Aetiologie (traumatische, oto-, rhinogene, tuberculöse, nach Ostitis und Caries auftretende, metastatische), die Symptomatologie der Hirnabscesse, der Eiterung, des Hirndruckes, die Herdsymptome, die Operationsmethoden, die Prophylaxe für den otitischen Abscess, die Operationsmethoden für letzteren, die Nachbehandlung und die Resultate. Der letzte Abschnitt beschäftigt sich mit der Sinusthrombose und Leptomeningitis.

Für den traumatischen Hirnabscess hält v. Bergmann mit vollem Rechte daran fest, dass jedem derartigen eine Wunde, die irgendwie mit der Aussenfläche communicirte, vorausgegangen sein muss, entweder vom Schädeldache her, oder von innen, durch Nase oder Ohr her (Discontinuität).

Bei Schilderung des otitischen Hirnabscesses berührt es angenehm, dass nunmehr der Verfasser der für dieses Gebiet so ausserordentlich schwerwiegenden und förderungsreichen Arbeiten der Ohrenärzte in ausgiebigem Maasse gedenkt und ihnen die verdiente Würdigung zu Theil werden lässt. Er hebt den Antheil, den besonders Schwartze und seine Schüler an der Erweiterung unserer Kenntnisse genommen haben, rühmend hervor und erkennt auch in gleicher Weise die rege Mitarbeit einer grossen Reihe in- und ausländischer Fachgelehrter voll an.

Fassen wir etliche von den allgemeinen Gesichtspunkten betr. den otitischen Hirnabscess heraus, so ist nach v. B. die Art der Ohrenaffection bestimmend für die Diagnose des otitischen Hirnabscesses, der unter den nicht traumatischen entschieden der häufigste ist; wohl sind es zumeist chronische, dazu noch mit Cholesteatom vergesellschaftete Mittelohreiterungen, die zum Abscess führen, jedoch auch bei acuten können sie vorkommen. Die Localisation der primären Erkrankung im Schläfenbeine bestimmt auch die Localisation der secundären Eiterung im Gehirn, und aus dem Orte der primären Eiterung im Ohre können wir auf den Sitz des dem primären Herde immer nahe gelegenen Abscesses schliessen, trotz oder vielmehr gerade wegen der Thatsache, dass zwischen Abscess und primärem Herde oft ein Stück scheinbar gesunder Hirnsubstanz lagert.

Die Verbreitung der otitischen Eiterung erfolgt fast durchgehends in der Continuität und aus der Pachymeningitis geht sowohl der extradurale epitympanische Abscess als der intradurale Hirnabscess hervor. Ein grosser Theil der extraduralen Abscesse ist periphlebitischen Ursprungs. Die Wegleitung findet zwischen Knochen und Dura längs des Knochens, der Venen und Nerven statt. Die Ansicht, die äussere Wegleitung zur Hirneiterung am Ohre aufzusuchen, hat bereits E. Rose vertreten. (Berlin. klin. Wochenschrift. 1892. Nr. 27. S. 679. Vergl. auch Handbuch der Ohrenheilk. von Schwartze. Bd. II. S. 856.)

Der Ort der Knochenaffection bei einer eitrigen Mittelohrentzündung hat die einschneidendste Bedeutung für die Entwicklung des Hirnabscesses, da von ihm abhängt, ob der Abscess im Grosshirn (Schläfenlappen) oder im Kleinhirn zu suchen ist. Ausserordenlich exact ist die Symptomatologie der Hirnabscesse zusammengefasst und sind sowohl die allgemeinen als die speciell differentiell diagnostisch wichtigen Erscheinungen gegeben.

Sehr interessant ist auch der Theil über die Prophylaxe des otitischen Hirnabscesses, indem der Verfasser der auch von der grossen Mehrzahl der Ohrenärzte zur Zeit bevorzugten trockenen Behandlung bei der acuten Mittelohreiterung das Wort redet. Weiter wird der prophylaktischen Wirksamkeit der operativen Eingriffe bei chronischer Ohreiterung, der Radicaloperation in anerkennender Weise gedacht. Dem war nicht immer so. — Für die Eröffnung der otitischen Schläfenlappenabscesse kommen 2 Methoden in Betracht. Die eine geht vom Ohre, dem Antrum, der Paukenhöhle aus vor, die andere von v. Bergmann selbst vorgeschlagene eröffnet die mittlere Schädelgrube von der Seitenfläche des Schädels aus; letztere erfordert die temporäre Schädelresection nach Wagner mit grossem Wagner'schen Lappen, combinirt mit der F. Krause'schen Trigeminusneuralgieoperation.

Der Vorschlag principiell von der Schädelbasis aus (von der Paukenhöhle u. s. w. aus) bei Eröffnung der Hirnabscesse vorzugehen, beruht auf theoretischen Deductionen und es sind die dagegen erhobenen Einwände (Jahresbericht der Halle'schen Klinik dieses Archivs, Bd. XXXVIII, S. 226 u. 227) durchaus nicht von der Hand zu weisen.

Auch im letzten Abschnitte der operativen Eingriffe wegen Sinusthrombose und Meningitis schliesst sich v. Bergmann den Anschauungen der Otologen beinahe durchgehends an. Die Freilegung des Sinus ist, zumal bei acuten Otitiden, vorzunehmen, wenn trotz Freiheit des Eiterabflusses (nach der Schwartze'schen Operation) die Temperatur 39° C. und mehr beträgt. Die Unterbindung der Jugularis wird warm empfohlen, sowohl als erster Act der Operation, als auch nach einer Blutung aus dem Sinus (bei Thrombose). Eigene Erfahrungen scheinen hier nicht in grösserer Anzahl für seine Anschauungen maassgebend zu sein.

Bezüglich der operativen Behandlung der diffusen eitrigen Meningitis spricht sich Verfasser entschieden gegen dieselbe aus bei irgendwie bereits ausgesprochener eitriger Leptomeningitis: „es hilft kein Eingriff, kein Versuch, die inficirte Hirnhaut zu entlasten oder rein zu waschen". Nur die circumscripte, wie wir sie bei Hirnabscessen u. s. w. finden, lässt sich operativ beeinflussen.

Auf jeden Fall bietet das sehr lesenswerthe Buch eine unendliche Fülle des für jeden Ohrenarzt und Chirurgen absolut nöthigen Wissenswerthen und keiner wird es ohne hohe Be-

friedigung aus der Hand legen, jeder wird die gegebenen werthvollen Rathschläge in ernste Erwägung ziehen und ihnen gegebenen Falls zu folgen bestrebt sein.

Zum Schlusse sei es mir noch gestattet, auf etliche Stellen etwas einzugehen, die eine andere Auffassung zulassen oder eine Richtigstellung erheischen. Seite 491: „Ich halte die Tuberculose des Felsenbeines für eine nicht ungewöhnliche Ursache des chronischen Ohrenflusses.“ Es scheint mithin, dass v. Bergmann die unter den Chirurgen noch sehr viel verbreitete Ansicht, die z. B. König in seinem Lehrbuche in extremer Weise vertritt, theilt. Es entspricht diese Auffassung nicht den durch die ohrenärztlichen genauen Untersuchungen gewonnenen Thatsachen. Schon Schwartze hat sich im Handbuch (Bd. II. S. 797) hierüber geäussert und neuerdings liegen genaue histologische Arbeiten von Habermann und Barnick vor, die die directe Seltenheit der primären Tuberculose des Schläfenbeines und die relative Seltenheit der secundären bei primärer tuberculöser Erkrankung der Schleimhaut behandeln. Auch Leutert kommt auf Grund seiner sorgfältigen histologischen Studien aus der Schwartze'schen Klinik zu einem negativen diesbezüglichen Resultat und äussert sich (Arch. f. Ohr., Bd. XLVII, S. 55): „Ich darf daher wenigstens im Allgemeinen annehmen, dass tuberculöse Mittelohrerkrankungen lange nicht so häufig sind, wie noch vielfach angenommen wird.“

Dann wird von der Osteomyelitis des Schläfenbeines als feststehender Thatsache gesprochen, während das Vorkommen solcher absolut einwandsfrei noch nicht erwiesen ist. — S. 459: „Die eben citirten Beispiele gehören alle tödtlichen Fällen an.“ Das lässt sich nicht in solcher allgemeinen Verbreiterung behaupten, weil schon mancherlei Fälle zur Beobachtung gelangt sind, wo dem nachträglichen Entleeren des Hirnabscesses in die Operationshöhle die Heilung folgte (z. B. Fall Pollak's).

Ferner S. 469: „Die Verbreitung otitischer Eiterung erfolgt so gut wie ausschliesslich in der Continuität.“ Ich habe beim Referat diese Stelle absichtlich nicht vorher hervorgehoben, weil es mir zweckmässiger erschien, später auf sie zurückzukommen. Es ist eigenthümlich, dass v. Bergmann für die traumatischen Hirnabscesse die Discontinuität mit der Verletzung am Kopfe als häufig kennt und betont, während er sich beim otitischen Hirnabscess der Körner'schen aus einem durchaus nicht sehr umfangreichen und deshalb auch nicht absolut beweiskräftigen

statistischen (nicht eigentlich anatomischen) gewonnenen Material stammenden Lehre anschliesst, dass der otitische Abscess fast durchgehends durch Continuität, resp. Contiguität mit der erkrankten Stelle des Schläfenbeines entstehe. Für die Operationsmethode als solche wäre das nämlich nicht von unwesentlicher Bedeutung. Es dürfte nach des Referenten Meinung „die so gut wie ausschliessliche Verbreitung der Continuität nach" einzuschränken sein.

Seite 518 muss sich eine Verwechselung eingeschlichen haben: Salomon, Archiv f. Ohr. Bd. XXXVI. S. 289. Entweder muss hier stehen Grunert (Archiv f. Ohr. Bd. XXXVI. S. 289) oder Salomon, Inauguraldissertation, Halle 1893.

Zu Seite 602 wäre zu bemerken, dass lange vor Henoch das Vorkommen der tuberculösen Meningitis neben Otorrhoe als Todesursache von den Ohrenärzten beschrieben worden ist.

5.

Danziger, Die Missbildungen des Gaumens und ihr Zusammenhang mit Nase, Auge und Ohr. Wiesbaden bei J. F. Bergmann. 1900.

Besprochen von

Dr. med. **K. Grunert**, Privatdocent in Halle a. S.

In seiner an originellen Gedanken reichen Abhandlung macht Verf. zunächst auf den Widerspruch aufmerksam zwischen einer Reihe in der Litteratur niedergelegter Befunde und den Resultaten eigener Beobachtungen über das einschlägige Thema. An der Hand schematischer Zeichnungen macht er uns mit seinen Untersuchungsresultaten über die Erhöhung des Gaumens und besonders mit deren mechanischen Folgen auf die Gestaltung der Nase vertraut und bringt die complicirten mechanischen Verhältnisse dieser Gaumenform unserem Verständniss nahe, dabei beweisend, wie wenig es den thatsächlichen Verhältnissen entspricht, dass diese Gaumenform gewöhnlich kurzweg als „Hochstand" bezeichnet wird. Weiterhin folgt eine Kritik der in der Litteratur niedergelegten Untersuchungsresultate über den Alveolarbogen, wobei er sich besonders gegen Körner's Ansichten wendet.

Nach Anführung seines eigenen Beobachtungsmateriales bespricht Verf. die Ursache der Gaumenverbildung und führt den Beweis, dass die Gaumenverbildung die Folge von Schädelver-

bildung ist; er würdigt hierbei alle mitwirkenden Factoren, insbesondere die prämature Verknöcherung einzelner Schädelknochennähte. Eingehend werden vom Verf. weiterhin die Septumdeviationen und ihre Ursachen behandelt, bei denen ätiologisch ähnliche Verhältnisse in Betracht kommen, wie bei den Kiefermissbildungen. Das Vorkommen der Gaumenverbildung bei Geisteskranken, die häufige Coincidenz solcher Gaumenanomalieen mit sogenannten monströsen Körperbildungen (Hypertrichosis universalis u. s. w.) finden seitens des Verf. die volle Würdigung. Wenn wir es uns auch versagen müssen, auf die Missbildungen des Gaumens im Zusammenhange mit dem Auge hier näher einzugehen, so verweisen wir doch auf die interessanten Augenuntersuchungsresultate des Verf. bei Taubstummen. Er erklärt das Zusammentreffen der Taubstummheit mit den von ihm festgestellten Augenanomalien dadurch, dass nach ihm die Augenanomalien dieselbe Ursache haben, wie die Taubstummheit. „Der Grund für das häufige Auftreten von Augenabnormitäten bei Taubstummen liegt an dem Zusammenhang der Orbita und des Felsenbeines mit dem Keilbein; denn beide Organe werden bei einer Wachsthumsstörung, welche das Keilbein trifft, in Mitleidenschaft gezogen. Die Verschiedenheit in der Wirkung kommt daher, dass das Auge, resp. die Augenhöhle erstens nicht vollständig der Schädelbasis angehört, und zweitens eine periphere Lage hat, während das Felsenbein mehr central liegt, wenigstens von zwei Seiten gehemmt wird. Dadurch sind selbst diejenigen Zustände, welche im Endeffect gleich sind, in ihrem Verlauf und in ihrer Entstehung verschieden.“ Den Schluss des Buches bildet die Darstellung einer Serie guter Photographieen von Gaumenanomalieen.

Es entspricht dem Rahmen einer Besprechung, dass wir auf den Inhalt des gehaltreichen Buches nur andeutungsweise eingehen konnten. Wir müssen daher das eigene Studium desselben warm empfehlen. Die Ausstattung ist der Gepflogenheit des bekannten Verlages entsprechend eine gute.

IX.

Wissenschaftliche Rundschau.

1.

Karl L. Schaefer, Die Bestimmung der unteren Hörgrenze. (Aus dem Psychol. Seminar der Universität Berlin) Zeitschrift für Psychol. und Physiol. der Sinnesorgane. Bd. XXI. S. 161 ff.

Bei den bisherigen Versuchen, die untere Hörgrenze genauer zu bestimmen, war der Einfluss der auftretenden Obertöne nicht gänzlich auszuschliessen. Sch. experimentirte daher mit 2 Edelmann'schen Galtonpfeifchen, deren obere Hörgrenze nach Stumpf und Mayer bei 20000 Schwingungen liegt. Die Primärtöne, deren Schwingungszahl über 10000 beträgt, könnten sonach keine hörbaren Obertöne mehr geben. — Durch geeignete Versuchsanordnung gelang die Beobachtung des tiefsten Differenztones bei ca. 30 Schwebungen.

Die Versuche mit Unterbrechungstönen, deren Tonhöhebestimmung der mit absolutem Tongehör begabte Dr. Abraham übernahm, zeigten dagegen, dass schon 16 Erregungen in der Secunde eine Tonempfindung auszulösen vermögen. Matte.

2.

Schwendt, Experimentelle Bestimmungen der Wellenlänge und Schwingungszahl höchster hörbarer Töne. Pflüg. Arch. f. d. ges. Physiologie. Bd. LXXV. 1899.

Mit Hülfe der in Kundt'schen Röhren entstehenden Staubfiguren hat Verf. die zur Bestimmung der oberen Hörgrenze gebräuchlichen Hörprüfungsmittel untersucht. Enge Glasröhren von 6—8 mm lichten Durchmesser werden mit Korkstaub oder besser Semen Lycopodii beschickt und dann mittelst eines Gestelles möglichst nahe an die Schallquelle gerückt. Der Staub geräth dann beim Ertönen in Bewegung, und bildet sich dann durch die herabhängenden Fäden das Bild einer Wellenlinie, auf der genaue Messungen angestellt werden können. Auf diesem Wege konnten genaue Tonhöhebestimmungen bis a 7 = 27361 V. d. ausgeführt werden. Matte.

3.

F. Melde (Marburg), Ueber die verschiedenen Methoden der Bestimmung der Schwingungszahlen sehr hoher Töne. Annalen der Physik u. Chemie. Neue Folge Bd. LXVII. 1899.

Die bisher zur Schwingungszahlbestimmung sehr hoher Töne in Anwendung gezogenen Methoden unterscheidet Melde als I. subjective, II. objective.

Zu den subjectiven Methoden gehört:

1. Die directe Ohrmethode, bei der das Ohr allein im Stande sein muss, das Intervall zweier nebeneinander gehörter Töne zu bestimmen. Diese

Methode versagt gewöhnlirh bei den für die Musik nicht mehr in Betracht kommenden Tönen (über c^6 hinaus).

2. Die Differenztonmethode; hier muss der Differenzton eines bekannten und des zu bestimmenden Tones gehört und bestimmt werden. Der zu bestimmende Ton wird dann durch Rechnung gefunden. Gegen diese Methode sind von verschiedenen Seiten grosse Bedenken ausgesprochen worden.

Viel brauchbarer sind die objectiven Methoden:

1. Die einfach graphischen Methoden, bei denen der schwingende Körper seine Bewegungen selbst aufschreibt. Die Zahl der Schwingungen (n) wird aus der Zahl der Wellen (m) dividirt durch die Zeit (t) gefunden, $n = \frac{m}{t}$.

Neben dieser „absoluten" graphischen Methode giebt es die „relativen" graphischen Methoden, die einen Vergleichskörper erfordern, dessen Schwingungszahlen bekannt sind. Hierher gehören der Pendelvibrograph, Parallelvibrograph und der Photovibrograph.

2. Die Resonanzmethode des Verf. mit Hülfe der auf den resonirenden Körper (regelmässiger, nicht zu dicker Metallstab) entstehenden Knotenlinienfiguren, aus denen sich die Schwingungszahl berechnen lässt.

Den Schluss der Arbeit bilden einige polemische Bemerkungen gegen Appun (Hanau) in der bekannten Controverse, davon später.

Matte.

4.

Charles J. Koenig, Etude expérimentale des canaux-semicirculaires. Thèse de Paris 1897.

Verf. hat in die eröffneten knöchernen Canäle und Ampullen ohne Verletzung der häutigen Theile Cocain. muriat. in Lösung oder in Substanz eingeführt. Die Thiere zeigten darnach die bekannten heftigen Flourens'schen Bewegungsstörungen, deren Ursache nach Verf. in einer durch das Cocain herbeigeführten Anästhesirung der Nervenendapparate im Labyrinth zu suchen ist, wodurch ein Functionsausfall bedingt worden sei.

Ref. hat vor einigen Jahren ähnliche Versuche angestellt, allerdings von einem ganz anderen Gedanken ausgehend wie Koenig. Damals wurden absichtlich stürmische Coordinationsstörungen durch grobe Verletzung der Nervenendapparate der Pars superior im Ohrlabyrinth hervorgerufen und darauf erfolgte die locale Application von Cocain mur. Merck in Substanz. Merkwürdigerweise war nun bei diesen Versuchen gerade das Gegentheil eingetreten von dem, was Verf. beobachtet hat. (Vgl. dazu dieses Archiv Bd. XLIV. S. 256.) Matte.

---

5. 6. 7.

A. Faist, Versuche über Tonverschmelzung. Zeitschrift f. Psychologie und Physiologie der Sinnesorgane. Bd. XV. S. 102ff.

A. Meinong und *Witasek*, Zur experimentellen Bestimmung der Tonverschmelzungsgrade. Ebenda S. 189ff.

C. Stumpf, Neueres über Tonverschmelzung, Ebenda S. 289ff.

Die vorliegenden 3 Arbeiten handeln von dem durch Stumpf wieder zur Geltung gebrachten Begriffe der Tonverschmelzung. Auf eine genauere Inhaltsangabe kann für den Rahmen eines Referates nicht eingegangen werden, von dem sich für diese Frage Interessirenden müssen die Originalien nachgelesen werden. Nach Stumpf's eigenen Schlussbemerkungen haben derartige Untersuchungen mit dem Aufsuchen minutiöser Verschmelzungsunterschiede, abgesehen von dem begrifflichen Interesse eine sichtlich hervorragende Bedeutung vorläufig nur für die Musiktheorie.

In den beiden ersten Arbeiben haben Faist und Meinong und Witasek im Grazer psychologischen Laboratorium die Gradunterschiede der

Verschmelzung der einzelnen Intervalle theils durch Selbstbeobachtungen, theils durch Collectivversuche an Unmusikalischen geprüft und aus den Resultaten ihrer Beobachtungen eine sogenannte Verschmelzungsreihe aufgestellt, zunächst der Intervalle innerhalb einer Octave. Hierbei und durch Hinzunahme der Intervalle der 2. Octave wurden Beobachtungen gemacht, die zu einer kritischen Nachprüfung der Stumpf'schen Verschmelzungsgesetze führten.

Auf diese kritische Discussion seiner Gesetze geht dann Stumpf in der oben erwähnten Arbeit näher ein. Matte.

8.

Hessler, Der Einfluss des Klimas und der Witterung auf die Entstehung, Verhütung und Heilung von Ohr-, Nasen- und Rachenkrankheiten. Jena. Gustav Fischer 1897. (Haug's klinische Vorträge II. 7.)

Die Monographie zerfällt in 4 Abtheilungen. Im 1. Kapitel — die physiologischen Wirkungen des Wetters auf den gesunden Menschen — bespricht Hessler an der Hand der einschlägigen Litteratur die Einwirkung von Luftdruck, Lufttemperatur, Bevölkerung, Niederschlägen, Winden und zusammenfassend der Witterung überhaupt auf den Allgemeingesundheitszustand, als dessen Gradmesser die Häufigkeit der sog. Erkältungskrankheiten dienen soll. Untere letztere rechnet H. besonders den Schnupfen, den Bronchialkatarrh, den Ohrkatarrh und die Mandelentzündungen. Nach Sanitätsberichten wird dann die Morbidität an Bronchialkatarrhen, Mandelentzündungen und Ohrenkrankheiten in den Garnisonen von München, Berlin, Königsberg und Strassburg graphisch und numerisch dargestellt (24 Tabellen und Curventafeln). Es ergiebt sich aus denselben, „dass die Gesundheitsverhältnisse für Bronchialkatarrhe, Mandelentzündungen und Ohrerkrankungen im Westen Deutschlands diejenigen des Südens etwas übertreffen, und dass die Schwankungen in den einzelnen Monaten im Osten Deutschlands am stärksten sind." Nun folgen 16 Tabellen und 12 Curventafeln meteorologischen Inhalts. Ein Vergleich derselben mit den vorher erwähnten ergiebt, „dass ein directer Zusammenhang zwischen Witterung und Krankheit nicht besteht." Bei der Frage, in welcher Weise die Erkältungskrankheiten unter dem Einflusse der Witterung zu Stande kommen, citirt Hessler auf 19 Seiten ungefähr fünfzig Autoren und kommt zu dem Schluss, „dass die Erkältung eine Krankheitsursache ist."

Im zweiten Kapitel der Arbeit wird der Einfluss des Klimas und der Witterung auf die Verhütung der den Ohrenarzt interessirenden Krankheiten klargelegt. Ausser allgemein hygienischer Lebensweise ist eine örtliche Prophylaxe und Therapie gegen Katarrhe und krankhafte Zustände aller Art im Mund, Nase und Rachen am Platze. Besonders wird Athmungsgymnastik und Gurgelung empfohlen.

Im dritten Theil wird der Einfluss des Klima's und der Witterung auf die Heilung der Nasen-, Rachen- und Ohrenkrankheiten besprochen. Der speciellen Therapie werden einige Bemerkungen gewidmet. Bei Katarrhen mit Reizung sieht Hessler von Schwitzcuren ab und lässt nur das Bett hüten. „Mit Ablauf der Reizung gehen sie (die Patienten) wieder an die Luft und schütze ich sie nur dadurch gegen eine neue Erkältung, dass ich sie die ersten Male so schnell gehen lasse, dass sie ins Transpiriren kommen." Bei der Rückkehr sollen die Patienten dann in ein höher als die Lufttemperatur erwärmtes Zimmer kommen, um noch etwas nachzuschwitzen. Von besonders günstigem Einfluss erweist sich ein Aufenthalt in bakterienfreier Luft, besonders im Gebirge oder an der See. In der viel umstrittenen Frage über die Wirkung der See äussert sich H. folgendermassen: „Bei Kindern warne ich im ersten Sommer nach Ausheilung von Ohrkatarrhen und -eiterungen mit und ohne Verschluss der Trommelfellperforation, mit und ohne subjective Geräusche vor dem Seebade und einer Seeluftcur, und empfehle einen mehrmonatlichen Aufenthalt auf dem Lande oder im Gebirge, später stelle ich anheim, zum Dank für das gute Resultat wieder eben dorthin zu gehen, oder

eine Seeluft und See-Badecur zu gebrauchen; bei Erwachsenen stimme ich mehr für letztere."

In Ermanglung teurer Curorte thut auch häufiger Aufenthalt im Freien schon gute Dienste.

In einem Anhang verbreitet sich H. noch über den Einfluss des Bodens auf die Entstehung oder Verhütung von Infectionskrankheiten. Den Schluss der Arbeit macht ein über hundert Nummern starkes Verzeichniss der zum Thema gehörigen und nicht im Texte benutzten Litteratur.

(Referent kann sich der Ansicht nicht verschliessen, dass die mit grosser Erfahrung und umfassender Litteraturkenntniss verfasste Arbeit nicht der vom Herausgeber der „klinischen Vorträge" betonten Intention entspricht, nur das zu bringen, was für den Allgemeinpraktiker von absoluter Bedeutsamkeit ist. Der praktische Arzt wird keine Zeit haben, um aus all den mitgetheilten Ergebnissen meteorologischer und hygienischer Specialforschung das für ihn Werthvolle herauszusuchen). Eschweiler.

9.

Badt, Zur Lehre von den Verletzungen des Processus mastoideus. Inaug.-Dissert. München 1897.

Die Arbeit ist aus der Haug'schen Poliklinik hervorgegangen. Der Verfasser hat ein recht dankbares Thema gewählt und dasselbe gut bearbeitet. Zunächst wird der Bau des Warzenfortsatzes besprochen mit besonderer Berücksichtigung der Abnormitäten und Varietäten, welche das Zustandekommen einer Verletzung begünstigen. Im Anschluss daran folgt eine Zusammenstellung von Fällen aus der Litteratur, wobei Verfasser näher auf das traumatische Emphysem und die Pneumatocele eingeht. Drei neue eigene Beobachtungen werden mitgetheilt:

1. 36jähriger Patient erhielt vor 6 Tagen einen sehr starken Faustschlag auf die linke Warzenfortsatzgegend, so dass er für kurze Zeit ohnmächtig wurde. Nachher bestand Schwerhörigkeit, Sausen links. Leichter Schwindel. W. nach links, Knochenleitung verlängert. R. negativ bei völligem Fehlen der Luftleitung. Otoskopische Diagnose: Haematotympanum traumaticum. Das Exsudat im Mittelohr resorbirte sich langsam, da Paracentese nicht erlaubt wurde. Nach 2 Monaten war Fl. = 2,40 m und Pat. stellte sich nicht mehr vor.

2. 16jähriger Schüler hatte vor 3 Wochen einen Schlag mittelst eines in ein Taschentuch gewickelten Steines hinter das rechte Ohr bekommen. Bei der Untersuchung war Druck auf die Spitze und die Basis des Warzenfortsatzes sehr empfindlich. Gehörgangslumen wegen Schwellung der Wand, besonders der hinteren, verengt. Das Trommelfell, soweit sichtbar, mehr oder weniger blauroth verfärbt, stark vorgebuchtet und geschwollen. Diagnose: Hämatotympanum traumaticum oder Tympanitis haemorrhagica. Fl. = 0. W. nach rechts. R. negativ. Nach 6 Tagen Paracentese und Entleerung des Exsudates. Gleich nach derselben Fl. = 2,40 m. Schmerzen und Schwindel verschwunden. Heilung in einigen Wochen.

3. 22jährige Patientin schlug beim Fallen mit der linken Hinterohrgegend gegen eine Kante und blieb bewusstlos liegen. Aus dem linken Ohr floss Blut. Einige Stunden nach dem Unfall ergab die Untersuchung nach trocknem Auswischen des Blutes aus dem Gehörgang: „Trommelfell nur schwach rosenroth injicirt, aber stark abgeflacht, eine schwärzlich-rothe Verfärbung durchscheinen lassend. In der hinteren Hälfte, am Knochensaum im hinteren oberen Segment beginnend, zieht sich eine etwa 3 mm lange Risslinie, scharf contourirt und mit neuerdings langsam durchsickerndem Blut sich bedeckend, bis hart gegen den Umbo des Trommelfelles." 5 Tage nachher bei klarem Bewusstsein wurde constatirt: Starkes Sausen, starker Schwindel beim Aufrichten und Drehen. Fl. = 0,15 m. W. nach rechts, aber bei ziemlich herabgesetzter Knochenleitung. Rinne nur wenig negativ. Der Verlauf war sehr langsam, in der 10. Woche Fl. = 6,50 m. Sausen und leichte Coordinationsstörungen noch in der 12. Woche. Infectionserscheinungen traten nicht auf. Den Schluss der Arbeit bilden Bemerkungen über Therapie und Begutachtung derartiger Fälle. (Die Dissertation sei dringend zur Lectüre

empfohlen. Besonders Fall 3 ist bemerkenswerth, da über den otoskopischen Befund frischer Gehörgangs- und Trommelfellverletzungen nach Traumen des Schädels viel zu wenig Beobachtungen vorliegen.) Eschweiler.

10.

Bulletin de la société belge d'otologie et de laryngologie. No. 2. Bruxelles 1897.

In der am 18. Juli 1897 in Brüssel tagenden Gesellschaft wurden folgende otologische Themata behandelt:

1. Ecman, Demonstration d'une pièce anatomique. E. zeigt ein Schläfenbein mit starker Vorlagerung des Sinus transversus. Die Knochenschicht zwischen hinterer Gehörgangswand und Sulcus sigmoides hatte eine Dicke von 2—3 mm. Die Operation war aus diesem Grunde abgebrochen worden.

2. Rousseaux, Embout métallique destiné à faciliter le cathétérisme de la trompe.

3. Rutten: Cafard on bête noire dans l'oreille.

4. Schleicher: Modification au masseur de Delstanche.

Schleicher schlägt vor, am Cylinder des Rarefacteurs ein seitliches kurzes Rohr anzubringen, welches mit dem Luftraum des Instrumentes communicirt und durch eine Kautschukmembran nach aussen abgeschlossen ist. Aus den Bewegungen dieses „künstlichen Trommelfelles" kann der Arzt die Stärke der Luftcompression und -verdünnung ersehen.

5. Hennebert et Broeckaert, Syphilis de l'oreille. Hennebert referirt über erworbene, Broeckaert über hereditäre Syphilis.

H. hält die Syphilis des Gehörorganes nicht für so selten, wie meist angenommen wird. Am äusseren Ohr manifestirt sie sich als Primäraffect, als Roseola, ulceröses Syphilid, Gumma und — speciell im Gehörgang — als Condylome. Vielleicht sind auch zuweilen Exostosen luetischen Ursprunges. Im Mittelohr handelt es sich meist um einen durch specifische Affection des Nasopharynx inducirten Mittelohrkatarrh. Starke Otalgien bei letzteren lassen syphilitische Ulcera der Mittelohrschleimhaut vermuthen. Die Prognose ist dubia. Bei Eiterungen des Mittelohres Syphilitischer hat Garzia Heilung nach specifischer Behandlung gesehen.

Das innere Ohr erkrankt entweder allmählich: chronische Labyrinthitis, oder apoplektiform: apoplektiforme Labyrinthitis. Die erstere hat Analogie mit der progressiven Sklerose, verläuft aber rascher als diese bis zur Taubheit. Schwindel ist selten vorhanden und tritt höchstens als „vertiges passifs" auf, d. h. die Kranken haben nur subjectiv ein kurz dauerndes Gefühl der Gleichgewichtsstörung. Besonders ist auch das Romberg'sche Phänomen zu achten: Die apoplektiforme Labyrinthitis tritt auf unter den Menière'schen Symptomen. Wie die chronische Labyrinthitis ist auch sie der tertiären Lues zugeschrieben worden. Nach den vorliegenden Beobachtungen kommt sie indessen häufig im Secundärstadium vor. Die pathologisch-anatomischen Grundlagen der Labyrinthsyphilis sind die zellige Infiltration, Endarteriitis und Veränderungen der Ganglienzellen im Rosenthal'schen Canal. Die Prognose ist ungünstig. Die Behandlung besteht in Pilocarpininjectionen und specifischer Cur.

Die Erscheinungen der hereditären Syphilis des Gehörorgans theilt Broeckaert in accidents secondaires ou symptomatiques, d. h. Folgezustände eines in der Nachbarschaft etablirten syphilitischen Herdes und in accidents primitifs, also specifische Erkrankungen. Am äusseren Ohr sind die verschiedenen Syphilide beobachtet. Im Mittelohr kommt ausser der katarrhalischen serösen auch eine eitrige specifische Otitis media vor. Eine Beobachtung Henneberts über Trommelfellveränderungen, die ein Analogon der Keratitis parenchymatosa bilden sollen, wird angeführt. Die Frage, ob auch sklerosirende und hypertrophirende Processe in der Mittelohrschleimhaut luetischen Ursprungs seien, will B. nicht entscheiden.

Die hereditäre Syphylis des inneren Ohres unterscheidet sich nicht wesentlich von der erworbenen. B. theilte 4 Fälle mit, aus denen hervor-

geht, dass die Therapie ausser in der specifischen Cur auch in Injectionen von Pilocarpin bestehen soll.

6. Coosemans. L'holocaïne en oto-laryngologie.

In 8 Fällen hat die Instillation einer einprocentigen Lösung von Holokaïn als vorzügliches Lokalanaestheticum für Gehörgang, Trommelfell und Nasenschleimhaut gedient. (Anm. d. Ref. Aus dem Vortrage ist ersichtlich, dass C. häufig zur Anästhesirung der Nasenschleimheit seine Zuflucht nimmt um den Katheterismus auszuüben.)

7. Delie, Un cas de mastoidite de Bezold.

8. Ecman, Un cas de surdité hystérique sans autre manifestation d'hysterie.

22 jähriger Lehrer ertaubt plötzlich in Folge eines starken Geräusches. Heilung nach einigen Tagen in Folge psychischer Behandlung.

9. Hennebert, Tympans vacuolaires.

H. hat auf dünnen und transparenten Trommelfellen kleine glänzende, perlmutterartige runde Fleckchen gesehen, die sich bei Luftdouche nicht verändern. Bei der Punction kommt man ins Mittelohr.

Eine Deutung kann H. nicht geben.

10. Hennebert, Empyème aigu de l'antre mastoidien. Abcscès extradural. Trépanation mastoidienne et crânienne. Guérison.

11. Van Doorslaer. Un cas de fracture de l'apophyse styloide du temporal.

Nach heftigen Würgebewegungen hatte der Patient Fremdkörpergefühl im Halse verspürt, besonders deutlich beim Schlucken. Eine transversale Incision über dem linken Gaumenbogen förderte ein 2 cm langes Stück des Griffelfortsatzes zu Tage. Eschweiler.

11.

M. E. de Lavarenne, Le service d'oto-rhino-laryngologie de l'hôpital St. Antoine. (La presse médicale. 1898. Nr. 37.

Bis zum Jahre 1896 gab es an den Krankenhäusern von Paris für Oto-Rhino-Laryngologie nur eine Poliklinik, verbunden mit dem Hospital Lariboisière.

1896 eröffnete Lermoyez eine zweite Poliklinik am Hospital St. Antoine, zunächst in unzureichenden Räumlichkeiten. Nach zweijährigen Bemühungen bewilligte die Stadt Paris 20000 frcs. und stellte ein altes, an das Hospital St. Antoine anschliessendes Gebäude zur Verfügung, welches nach Angabe von Lermoyez zu einer allen Anforderungen entsprechenden Klinik umgebaut wurde.

Die Klinik enthält: Im ersten Stock a) Garderobe, Waschvorrichtungen für die Aerzte, Directorzimmer, b) poliklinischen Wartesaal von 15 m Länge und 15 m Breite, c) grosses, helles Laboratorium mit Gasleitungen, d) modernen Operationssaal ohne übertriebenen Luxus mit elektrischer Beleuchtung, Heizung und Kraft, e) poliklinischer Behandlungsraum, f) Desinfections- und Verbandzimmer, g) Dunkelzimmer und „chambre de silence" für Gehörprüfungen, h) Untersuchungssaal von 15 m Länge und 13 m Breite. In demselben befinden sich 11 Arbeitsplätze, von denen zwei mit elektrischer Beleuchtuug, Heizung und Kraft ausgestattet sind. Ferner sind hier besondere Plätze für Katheterismus u. s. w., Schränke für Arzneimittel, sowie Wandtafeln und Moulagen zur Demonstration vorhanden.

Im zweiten Stock befinden sich:

a) zwei Krankensäle; nämlich ein Männersaal mit 16 und ein Frauensaal mit 14 Betten. In denselben Parquetböden und Gasbeleuchtung, b) ein Warte- und ein Verbandzimmer für die Operirten, c) Leinenkammer, Küche und Zimmer der Oberwärterin.

An der Spitze der Klink steht der Director; ferner sind ein Secundärarzt (assistent), und Assistenzärzte (internes und externes), welche jährlich wechseln, angestellt. Ausser diesen sind noch Volontairärzte thätig.

Drei Mal wöchentlich findet poliklinische Freistunde statt, zu der jedes Mal 30—40 Patienten erscheinen.

(Ref. ist näher auf den Bericht Lavarenne's eingegangen, weil aus der Entstehungsgeschichte der Lermoyez'schen Klinik so recht hervorgeht, dass mit relativ kleinen Mitteln Grosses geleistet werden kann, wenn die Disposition über die bewilligten Summen dem sachverständigen dirigirenden Arzte zugestanden wird). Eschweiler.

12.

A. Eitelberg, Periostitis des Warzenfortsatzes bei einfachem, acuten und subacuten Mittelohrkatarrh, nebst einigen Bemerkungen über transitorische Schwerhörigkeit bei Affectionen von dem Mittelohr angrenzenden Bezirken des Hörorganes. Wiener medicinische Presse. 1897. Nr. 12 u. 13.

3 Fälle von Periostitis des Warzenfortsatzes ohne gleichzeitige Otitis media purulenta acuta. Aus dem Titel könnte man entnehmen, dass Eitelberg einen Causalnexus zwischen Katarrh des Mittelohres und Periostitis des Warzenfortsatzes nachweisen will. Das geschieht indessen nicht. Die längere Besprechung der Fälle bringt nichts Neues. Eschweiler.

13.

Bezold, Bemerkungen zur Gehöruntersuchung der neueintretenden Schulkinder. Aerztliches Vereinsblatt für Deutschland. 1897. Nr. 357.

B. wendet sich in dem für den Praktiker geschriebenen Aufsatz gegen die Untersuchungsmethode und die Ergebnisse von Dr, Thiersch in Leipzig, der als Referent für die Schularztfrage vom Aerztevereinsbund aufgestellt war. Bezold verlangt (was leider noch nicht als selbstverständlich betrachtet wird), dass jedes Ohr einzeln auf sein Gehör geprüft und otoskopisch untersucht wird. Jedes Wort des Aufsatzes ist beherzigenswerth.

Eschweiler.

14.

L. Lichtwitz, Abus et dangers de la douche nasale. Semaine médicale. 1897. No. 51.

L. wendet sich mit Recht gegen die kritiklose Verordnung der Nasendouche bei den verschiedensten Erkrankungen der Nase. Er geht indessen zu weit, wenn er wegen der möglichen Geruchsstörungen, Kopfschmerzen und Otitiden den Gebrauch des Irrigators überhaupt verbietet und ausschliesslich bei Ozaena Nasenausspülungen mit der Spritze machen lässt. Nach Ansicht des Referenten ist der Gebrauch der Spitze mit olivenförmigem Ansatz gefährlicher in der Hand des Laien, als der Irrigator. Eschweiler.

15.

Ludwig Jankau, Eine neue Methode der Vibrationsmassage der Nase. Monatsschrift f. O. 1897. Nr. 5.

J. benutzt zum genannten Zweck „kleine Gummiballons, welche in verschiedener Grösse, je nach Raumverhältnissen in die Nasenhöhle eingeführt werden. Ein 10—15 cm langer Schlauch ist an dem Ballonchen angebracht und am Ende dieses Schlauches befindet sich eine Erweiterung, wie bei einem Ohrkatheter, in welches wieder das Katheteransatzstück des von mir angegebenen Doppelmassageballons passt.“ (Die Anhänger der Vibrationsmassage werden den Apparat brauchen, aber auch ihnen wird die dem Aufsatz beigegebene Krankengeschichte wohl kaum für „die günstige Wirkung der Massage auf das Gehirn“ beweisend erscheinen.) Eschweiler.

16.

Victor Lange, Ueber „adenoiden Habitus". Berliner klin. W. 1897. Nr. 1.

Unter adenoidem Habitus versteht L. den in der Physiognomie und in der geistigen Verfassung zum Ausdruck kommenden Zustand, den man meist bei Kindern mit Hypertrophie der Rachenmandel findet. Nach einigen Reflexionen über das Zustandekommen dieses Habitus macht Verf. besonders darauf aufmerksam, dass auch ohne Anomalien in Nase und Nasenrachenraum der adenoide Habitus vorhanden sein kann, und dass in diesen Fällen eine psychische Behandlung unter Darreichung von Arsenik am Platze ist.

Eschweiler.

17.

Köbel, Ueber Combination von Otitis media mit rhinogenem Gehirnabscess. Beiträge zur klinischen Chirurgie (Bruns). Bd. XXV. Heft 2.

Lehrreicher Fall von rhinogenem Stirnlappenabscess, dessen Diagnose dadurch erschwert wurde, dass das vorhandene Empyem beider Stirnhöhlen complicirt war mit Otitis med. purul. und Empyem des Antrum mastoideum, so dass die Deutung des Ursprungs der aufgetretenen intracraniellen Symptome nicht leicht war. 39jähriger Patient mit rechtsseitiger Ohreiterung seit 2 Monaten — vor 15 Jahren schon vorübergehend Eiterung desselben Ohres. — Doppelseitige Naseneiterung, deren Quelle infolge Fehlens charakteristischer, auf eine oder mehrere der Nebenhöhlen hindeutender Symptome nicht eruirt wurde. Nach ca. 14 Tagen plötzlicher Eintritt intracranieller Symptome, leichtes Fieber, Kopfschmerzen in der Stirngegend und beiden Schläfen, hinfälliges Aussehen, Benommenheit, schwankender Gang, wiederholtes Erbrechen, Puls klein (50—60), unfreiwillige Sedes, Abweichen der Zunge beim Herausstecken derselben nach links, Schlafsucht, Zuckungen in der linken Hand und Arm. Ohroperation zuerst vorgenommen in der Annahme, dass am wahrscheinlichsten ein otogener Hirnabscess die Ursache der intracraniellen Symptome sei. Caries von Hammer und Amboss, Empyem des Antrum. Trepanation auf den Schläfenlappen ergiebt keinen Eiter. Nach einigen Stunden Tod im Collaps. Sectionsbefund: In der hinteren Wand des rechten Sinus frontalis ein erbsengrosses und ein etwas kleineres Loch, durch eine schmale Spange getrennt; Eiter und Granulationen in beiden Stirnhöhlen, in der rechten mehr als links. An der Spitze und Basis des Markes des rechten Stirnhirnes befindet sich eine hühnereigrosse, deutlich abgegrenzte mit dickem, fötidem Eiter gefüllte Abscesshöhle, deren Zusammenhang mit der vorderen Centralwindung nicht nachweisbar war. Kein zweiter Hirnabscess gefunden.

Unter Berücksichtigung der einschlägigen Literaturfälle bespricht Verf. kurz die Pathologie, die Schwierigkeit der Diagnose und die Therapie der rhinogenen Schläfenlappenabscesse.

Grunert.

18.

Köbel, Ueber Trommelfellverletzungen mit besonderer Berücksichtigung ihrer forensischen Bedeutung. Zeitschr. für praktische Aerzte. 1897. No. 11. (Aus der Festschrift des Stuttgarter ärztl. Vereins 1897).

Wer die vielfach noch vorkommenden therapeutischen Missgriffe seitens der praktischen Aerzte bei Trommelfellverletzungen aus Erfahrung kennt, wird es dem Verf. zum Danke rechnen, dass er in klarer Weise dasjenige über die Verletzungen des Trommelfelles zusammengestellt hat, was dem praktischen Arzte zu wissen noth thut. Besonders seine Ausführungen über die Begutachtung von Trommelfellverletzungen vor Gericht sollten Gemeingut jedes Arztes sein. Für unseren Leserkreis enthält die kurze Abhandlung nichts Neues.

Grunert.

19.

I. A. Stucky, Removal of tonsil and adenoid by fatal result. Annals of Otology, rhinolog. and laryng. Mai 1899. (Referirt im Journal of Eye, Ear and Throat Diseases, October 1899. S. 239).

15jähriger blasser, schwacher Knabe mit erhöhter Temperatur. Enorme Vergrösserung der linken Tonsille mit Eiter enthaltenden Krypten; im Nasenrachenraum adenoide Wucherungen ohne gegenwärtige Entzündung. Diagnose: „general septicaemia due to auto-toxaemia." Adenoidoperation (Gottstein'scher Löffel) und Tonsillotomie links in Chloroformnarkose. Zuerst unerhebliche Blutung, 2 Stunden darauf sehr reichliche Haemorrhagia mit Erscheinungen des Collapses. Der 9 Stunden nach der Adenoidoperation eingetretene Tod setzt Verf. nicht auf Rechnung der Haemorrhagie oder der Narkose, sondern bringt ihn in Zusammenhang mit dem Zustand der Sepsis und Erschöpfung. Grunert.

20.

Breitung, Die Bedeutung der elektrischen inneren „Trommelmassage" der Nasenschleimhaut für den praktischen Arzt und ihre Technik. „Deutsche Medicinal-Zeitung". 1899. No. 96.

Verf. beschreibt ein von ihm construirtes, bei H. Pfau, Berlin, Dorotheenstrasse 67 und E. Jacob, Koburg, Markt 14 zu beziehendss, elektrisch getriebenes Instrument zur Vibrationsmassage der Nasenschleimhaut. Der Verf., welcher dem praktischen Arzt, bei dem er doch nicht die Geschultheit in der Diagnostik der Nasenkrankheiten ohne Weiteres voraussetzen darf, bei allen möglichen Nasenaffectionen die Anwendung seines Instrumentes als Allheilmittel empfiehlt, überschreitet so weit die Grenzen des berechtigten Optimismus, dass die Ernüchterung später nicht ausbleiben kann. Wenn er gar die Anwendung der Nasenmassage bei den acuten Exanthemen, Scharlach und Masern, zur Verhütung von Mittelohraffectionen, also prophylaktisch, empfiehlt, so haben wir zur Einsicht und allgemeinen medicinischen Schulung der praktischen Aerzte so viel Vertrauen, dass wir nicht glauben, sie im Gefolge des Verf. je finden zu werden. Grunert.

X.

Aus der Kgl. Universitäts-Ohrenklinik des Geh. Medicinalrathes Prof. Dr. Schwartze zu Halle a. S.

Ueber das Carcinom des Gehörorganes.

Von

Dr. **Zeroni**,
Assistenzarzt.

(Hierzu Tafel II. III.)

Es ist noch nicht lange her, dass man den Krebs des Ohres zu den grössten Seltenheiten zählte. In der älteren Literatur tauchten nur ab und zu Berichte darüber auf, so spärlich, dass man sie als Curiositäten betrachten musste. Bei der geringen Beachtung, die dem Gehörorgan ärztlicherseits früher geschenkt wurde, kann das nicht Wunder nehmen. Nachdem hierin in den letzten Jahrzehnten ein erfreulicher Wandel eingetreten war, mehrte sich naturgemäss die Zahl der Beobachtungen. Trotzdem scheint es sich indess zu bestätigen, dass das Vorkommen des Ohrkrebses nicht sehr häufig ist, und dass jedenfalls im Vergleich mit dem Befallensein anderer Körperstellen, das Ohr eine sehr geringe Prädilectionsstelle für die Entstehung krebsiger Neubildungen darstellt. Schwartze (18*), der als einer der ersten (1875) über den Epithelialkrebs des Mittelohres ausführlichere Mittheilungen veröffentlichte, wies darauf hin, dass in manchen Fällen von Ohrkrebs der Ausgang des Tumors an anderer Stelle, ausserhalb des Gehörorganes gelegen sei und erst secundär das letztere ergriffen sei. Dieser Fingerzeig ist denn auch von den späteren Autoren nicht ausser Acht gelassen worden. Man bemühte sich stets, den Ausgangspunkt der Geschwulst zu eruiren, und bezeichnete nur den Tumor als „Krebs des Ohres", der in dem anatomisch genau umschriebenen Gebiete des Gehörorganes seinen Ursprung genommen hatte. Ja man ging noch weiter und

*) Die Zahlen beziehen sich auf das Literaturverzeichniss am Schlusse der Arbeit.

theilte die Krebse des Ohres wieder nach dem jeweiligen Abschnitte des Gehörorganes, in dem sie entstanden waren, ein in solche der Muschel, des Gehörganges und des Mittelohres. Unzweifelhaft ist diese Scheidung eine sehr berechtigte, sowohl in pathologisch-anatomischer, als auch in klinischer Hinsicht. Besonders die pathologische Anatomie hat ein grosses Interesse daran, den Ausgangsort der Tumoren möglichst genau zu kennen, aber auch dem Kliniker kann diese Frage der Aetiologie und Therapie wegen von Wichtigkeit sein. Leider ist es aber in praxi häufig unmöglich, dieser Forderung zu genügen. Nicht selten kommen die Kranken erst zur Untersuchung, wenn der Process so weit fortgeschritten ist, dass der Ausgang desselben nicht mehr festgestellt werden kann. Es ist daher bei der Betrachtung der Ohrkrebse nicht möglich, sich genau an die oben genannte Form der Eintheilung zu halten, da sonst viele Fälle von unklarem Ursprung ausgeschaltet werden müssten, weil sie sich nicht rubriciren lassen, die aber trotzdem in anderer Hinsicht von grossem Interesse sind.

Kretschmann (56) publicirte später eine Reihe von Fällen unter der Bezeichnung „Carcinome des Schläfenbeines". Auch ihn schien zu dieser Zusammenfassung die Unmöglichkeit veranlasst zu haben, den Ursprungsort der Geschwulst jedesmal mit Sicherheit zu bestimmen. Unter dem gewählten Namen verstand Kretschmann alle Krebse, die innerhalb des Schläfenbeines entstanden waren, also sowohl die des Gehörgangs und des mittleren Ohres. Ausgeschlossen waren die Krebse der Ohrmuschel. Es dünkt mir, als ob die von Kretschmann vorgenommene Zusammenfassung auch nicht für alle Fälle ausreicht. So geht doch manchmal auch der Krebs der Muschel auf das Schläfenbein über, und andererseits kann ein Mittelohrkrebs secundär die Muschel ergreifen. Die Beurtheilung des Falles ist in Bezug auf den Ausgangspunkt in späteren Stadien oft unmöglich, so dass man dann nicht einmal sagen kann, ob wir einen Krebs der Muschel oder des Schläfenbeines vor uns haben, wenn wir uns der Kretschmann'schen Nomenclatur anschliessen. Ferner haftet dieser letzteren noch der Mangel an, dass die Benennung keine ganz correcte ist, in so fern, als Krebse des Schläfenbeines selbst, also des Knochens, gar nicht damit gemeint sind. Als solche dürften wir eigentlich nur die seltenen Fälle bezeichnen, bei denen Krebsherde in wirklichen Knochenräumen auf metastatischem Wege sich entwickelt

haben, wie sie von Politzer (57) und Habermann (62) mitgetheilt sind. Streng genommen haben wir es bei den Krebsen des Ohres nur mit primären Epithelkrebsen zu thun, die von der Bekleidung allerdings theilweise im Schläfenbein gelegener Höhlen ausgehen.

Wir kommen also wieder auf den Standpunkt zurück, alle Krebse des Gehörorganes in ihrer Gesammtheit betrachten zu müssen, wenn wir ein einheitliches Bild dieser Erkrankung erhalten wollen. Ja es fragt sich, ob man nicht noch weiter greifen und auch die Krebse der Umgebung des Ohres, wenn sie auf das Gehörorgan schliesslich übergreifen, den Krebsen des letzteren hinzuzählen sollte. Dies erscheint indess nicht zweckmässig. Die Tumoren, die ausserhalb des Gehörorganes entstehen, zeigen in ihren klinischen Erscheinungen sowohl, als in ihrem Verlaufe wesentliche Unterschiede von den primär im Gehörorgan entstandenen. Höchstens das Carcinom, das von der Parotis ausgeht, kann manchmal von den Ohrkrebsen nicht gut getrennt werden, in so fern es unter dem Bilde einer regionären Drüsenschwellung beginnt und schnell auf den äusseren Gehörgang und in die tieferen Ohrtheile fortschreitet. Dann kann die Erkennung des Ursprunges ebenso schwierig werden, wie bei manchen Fällen von Muschel- und Mittelohrcarcinom, und die klinischen Erscheinungen sind dieselben, wie bei den Krebsen des äusseren Gehörganges. Aber ätiologisch sowohl, als auch in seinem klinischen Verhalten und nicht zum mindesten im Hinblick auf die Therapie, nimmt der primäre Krebs des Ohres eine Sonderstellung ein, die es wohl berechtigt erscheinen lässt, ihm eine specielle Aufmerksamkeit zu schenken und ihn als besonderes Kapitel in der Lehre von den krebsigen Erkrankungen zu behandeln.

Wenn nun auch, wie oben schon bemerkt ist, in neuerer Zeit häufiger Berichte über krebsige Erkrankungen des Ohres zu unserer Kenntniss gelangt sind, so sind die bekannt gewordenen Fälle entsprechend der Seltenheit der Krankheitsform doch nicht so zahlreich, dass es überflüssig erschiene die Literatur darüber zu vermehren, selbst wenn etwas aussergewöhnliches nicht mitgetheilt werden kann. Es scheint vielmehr geboten, um zu einer Vervollständigung unseres Wissens zu gelangen, und auch im Interesse noch offener Fragen der Diagnose und Therapie, die vorkommenden Fälle der allgemeinen Kenntniss nicht zu entziehen.

Während meiner bisherigen Assistentenzeit an der Hallenser Ohrenklinik habe ich Gelegenheit gehabt, mehrere Fälle von Ohrkrebsen zu beobachten, und habe ich von Seiten meines hochverehrten Chefs, Herrn Geh. Rath Schwartze, die Erlaubniss zur Mittheilung der Krankengeschichten erhalten.

Fall I.

Herr St., 45jähriger Landwirth aus O. Aufgenommen am 4. September 1897.

Anamnese: Patient hat seit einiger Zeit ein Geschwür am linken Ohre bemerkt. Im Mai 1897 liess er es auswärts operiren, da es nach Ansicht der Aerzte ein Krebs war. Vor 3 Wochen war die Wunde wieder aufgebrochen und es wurde eine weitere Operation vorgenommen. Da der Patient trotzdem noch Schmerzen hatte, dachte er sich, dass „noch etwas los sei", und kommt deshalb in die Klinik.

Befund: Am hinteren Rande der linken Helix ein Defect, der etwa ein Viertel des Helixrandes einnimmt und gegen die Fossa conchae hin halbkreisförmig ausgebuchtet ist. Der Grund des Defectes wird von stark wucherndem Granulationsgewebe eingenommen. In der Umgebung des Ohres sind geschwollene Lymphdrüsen nicht zu fühlen.

Trommelfell getrübt, vermehrt concav.

Die Hörprüfung ergab normale Hörfähigkeit auf dem befallenen Ohre.

Die Operation wurde in der Weise vorgenommen, dass die ganze Muschel amputirt wurde. Durch ausgedehnte Plastik unter Heranziehung der umgebenden Haut konnte ein grosser Theil der geschaffenen Wundfläche gedeckt werden. Die freigebliebenen granulirenden Stellen wurden nach einigen Tagen mittelst Thiersch'scher Läppchen bedeckt, die zum grössten Theile prompt anheilten. Spätere mehrfache Controle bestätigte die Heilung.

Die mikroskopische Untersuchung der Geschwürsfläche stellte fest, dass grosse zahlreiche, unregelmässig geformte Epithelzapfen, aus kleinen dichtgedrängten Plattenepithelien zusammengesetzt, weit in die Tiefe gewuchert waren. An einigen Stellen waren die Intercellularbrücken deutlich zu sehen; es fanden sich auch einzelne Cancroidperlen. Die Wucherung war an einer Stelle schon bis in den Knorpel vorgedrungen, der dadurch wie durch einen Keil auseinander getrieben erschien. Im Uebrigen setzten sich die Tumorzellen zu beiden Seiten des Knorpels an demselben entlang ziemlich weit in die Tiefe fort, das Perichondrium war an manchen Stellen durch Krebsgewebe verdrängt.

Fall II.

Friederike Rieke, 61jährige Tischlersfrau aus Bennungen. Aufgenommen am 2. Februar 1898. Gestorben den 4. April 1898.

Anamnese: Die Patientin leidet seit Kindheit an beiderseitiger Ohreiterung. Schwerhörigkeit hat sie zwar an sich bemerkt, ist aber nicht besonders dadurch belästigt worden. Sie will sonst immer gesund gewesen sein. Im vergangenen Sommer bemerkte die Patientin, dass sie „etwas im Ohr hatte". Vor Weihnachten bemerkte sie auch, dass die Gegend vor dem Ohre anschwoll, und seitdem traten auch Schmerzen auf, deren Stärke wechselte, die aber zumal Nachts oft sehr heftig waren.

Status praesens: Schlecht genährte Frau. Innere Organe ohne Besonderes. Körpergewicht 55,4 kg. Urin frei von Eiweiss und Zucker. In

der linken Parotisgegend findet sich eine pralle Geschwulst, die sich auf die Ohrgegend fortsetzt. Die retroauriculäre Gegend ist ebenfalls geschwollen. An der Spitze des Warzenfortsatzes und unterhalb desselben befinden sich einige prominirende weichere Stellen, die das Symptom der Pseudofluctuation zeigen. Einige Lymphdrüsen der linken Halsgegend sind hart und vergrössert.

Gehörgang- und Trommelfellbefund: Rechts Perforation unter dem Umbo mit granulirenden Rändern. Spärliche Eiterung. Aus der linken Ohröffnung ragen unregelmässig geformte, polypöse, an der Oberfläche ulcerirende und etwas eitrig belegte Massen heraus.

Hörprüfung: Rechts Flüsterworte 20—30 cm. Links wird laute Sprache dicht am Ohre gehört. C_1 wird vom Scheitel nicht lateralisirt. Rinne beiderseits negativ. Fis_4 beiderseits herabgesetzt, links stärker. Galtonpfeife rechts 0,2, links 9,1.

Die mikroskopische Untersuchung eines excidirten Stückchens der aus der äusseren Ohröffnung herausragenden Geschwulstmassen ergiebt ein typisches Plattenepithelcarcinom.

4. Februar. An der Spitze des Warzenfortsatzes ist eine blaurothe, fluctuirende Erhebung aufgetreten, die am folgenden Tage aufbricht und trübe, schmierige, mit Gewebsfetzen vermischte Flüssigkeit entleert. Am gleichen Tage deutliche Parese des linken Facialisgebietes.

6. Februar. Zunahme der Facialisparese.

22. Februar. Zunahme der Schmerzanfälle. Morphium täglich innerlich.

26. Februar. Auch in der Parotisgegend bricht nun die Geschwulst an verschiedenen Stellen auf. Die Schmerzen werden immer heftiger. Morphium jedesmal 0,01 subcutan bringt einige Stunden lang Erleichterung. Schwellung der Lymphdrüsen in der linken Supraclaviculargegend. Vollständige Lähmung des linken Facialisgebietes.

11. März. Die in der letzten Zeit ab und zu aufgetretenen Schwindelanfälle treten heute ganz besonders stark auf. Die Patientin muss daher von nun an im Bett bleiben.

18. März. Die Geschwulst ist nun an der Wange und hinter dem Ohre an mehreren Stellen aufgebrochen.

21. März. Geistiger Verfall beginnt sich bemerkbar zu machen. Die Patientin erkennt manche Personen nicht mehr. Häufiges Erbrechen. Starke Abmagerung. Schlechter Appetit. Stuhl nur auf Klystier.

31. März. Von nun an ist täglich mehr und mehr Verfall zu beobachten. Sensorium stets stark getrübt. Die Morphiumdosen brauchen nicht gesteigert zu werden. Stuhl nur auf Klystier. Urin und Stuhl immer willkürlich.

4. April. Exitus letalis ohne Agonie.

Auszug aus dem Sectionsprotokoll.

Diagnosis post mortem. Carcinom des Schläfenbeines mit Perforation in die Schädelhöhle. Hyperämie und geringes Oedem der Lungen. Braune Atrophie des Herzens. Trübe Schwellung der Nieren. Pleuritis adhaesiva.

Schlecht genährte, weibliche Leiche. Schädeldach etwas verdickt. Diploe erhalten. Dura injicirt. Sinus frei. Die Innenfläche der Dura auf der linken Seite mit einer zarten, stark vascularisirten, von Ecchymosen durchsetzten Membran bedeckt. Rechts derselbe Process in beschränkter Ausdehnung. Geringer Hydrops meningeus. Gyri nicht abgeplattet. Der linke Temporallappen ist an einer Stelle mit einem halbpflaumengrossen, höckerigen Tumor verwachsen, der grösstentheils subdural gelegen ist und nur an einer Stelle im Bereich der erwähnten Verwachsung die Dura durchbrochen hat. Die basalen Nerven sind frei. In den Seitenventrikeln leicht blutiges Serum, je ein Theelöffel. Gehirn im allgemeinen von schlechter Consistenz, sehr feucht. Weisse Substanz blutreich, die Rinde von normalem Blutgehalt.

Das Schläfenbein wurde im Zusammenhang mit den Geschwulsttheilen der Umgebung der Leiche entnommen und der Sammlung der Ohrenklinik einverleibt.

Die Untersuchung des Präparates, soweit sie vorgenommen werden konnte, ohne dasselbe allzu sehr zu zerstören (dasselbe soll zu Demonstrationszwecken aufbewahrt werden), ergiebt Folgendes:

Die Hauptmasse des Tumors findet sich in den Weichtheilen unterhalb der Hautbedeckung. Die Ohrmuschel ist dadurch weit vom Knochen abgedrängt. Ihre Unterlage bildet das auf dem Durchschnitt fast homogen erscheinende Tumorgewebe. In eben solches Gewebe ist auch der Warzenfortsatz eingebettet, doch ist weiter medial von ihm die Schädelbasis frei. Nach theilweiser Ablösung der Weichtheile von der Schläfenbeinschuppe sieht man, dass diese zum grössten Theile erhalten ist, wenn auch etwas verdünnt. Dem Ansatz des Jochbogens entsprechend befindet sich eine Lücke, die mit Tumormasse ausgefüllt ist. Der Musculus temporalis ist noch vollständig erhalten nur durch Tumorgewebe etwas abgehoben. An der Stelle des äusseren Gehörganges ist eine ausgebreitete zerklüftete Gewebsmasse zu sehen. Die Gehörgangswände sind verschwunden. Die äussere Wand des Warzenfortsatzes ist noch vollständig erhalten und deutet mit ihrem vorderen Rande die ungefähre ehemalige Lage der äusseren Gehörgangsöffnung an. In die Tiefe gehend, kommt man von hier aus in eine grosse Höhle, die vollständig von Tumormassen ausgefüllt ist.

Betrachtet man das Schläfenbein nach völligem Abziehen der Dura mater von oben, so sieht man die Kante der Pyramide intact zwischen der mittleren und hinteren Schädelgrube sich erhebend, in denen zwei fast gleichmässig gestaltete Stellen, die von weichem glatten Gewebe eingenommen sind, sich präsentiren. Dieses Gewebe besteht aus Tumormasse und nimmt in der vorderen Schädelgrube die Stelle des Tegmen tympani und antri nebst einem Theil des kleinen Keilbeinflügels und der Schläfenbeinschuppe ein. Die Massen stehen durch die Defecte des Tegmen und der Schuppe mit den zuerst beschriebenen in Zusammenhang. Der Defect in der hinteren Schädelgrube nimmt etwa die Gegend des Sulcus sigmoideus ein. Hier ist das Tumorgewebe auch an einigen Stellen mit der Dura leicht löslich verwachsen. Doch bleiben nach der Lösung der Dura einzelne fibröse Lamellen derselben auf dem Tumor haften (s. Taf. II. III, Fig. 2). Der Sinus selbst endet am Knie blind. In dem Endstück befindet sich ein fester obturirender Thrombus. Die Spitze der Pyramide ist frei.

Die mikroskopische Untersuchung der Granulationen aus dem äusseren Gehörgang hatte es ausser Zweifel gelassen, dass wir es thatsächlich mit einem Carcinom zu thun hatten. Das mikroskopische Bild zeigt, inmitten von Granulationsgewebe gelegene grosse Herde von Plattenepithelnestern, die zum Theil durch spärliches bindegewebiges Stroma mit einander verbunden sind. Die Anordnung der Zellen ist dieselbe wie bei einem typischen Cancroid mit Perlbildung. Die central gelegenen Zellen der Zapfen zeigen excessive Grösse und mannigfache Zeichen von Kern- und Protoplasmadegeneration, doch keine Zeichen von Keratinbildung. Die Intercellularbrücken sind stellenweise sehr schön ausgebildet.

Schon als die Patientin in unsere Beobachtung gelangte, war der Process so weit fortgeschritten, dass es nicht mehr möglich war, den Ausgangspunkt der Geschwulst mit Sicherheit festzustellen. Jedenfalls ist die Paukenhöhle nicht der Ursprungsort gewesen; denn im Beginn bestand trotz ziemlicher Ausdehnung der Geschwulst noch vollständige Beweglichkeit der Gesichtsmuskeln und man müsste annehmen, dass der Tumor, wenn er von der Paukenhöhle aus sich nach aussen zu in der Weise entwickelt hätte, wie wir ihn bei der ersten Untersuchung fanden, nothwendig den Facialis lädirt haben müsste. Ferner kommen als Ursprungsstelle in Betracht die Parotisgegend, der äussere Gehörgang und der Warzenfortsatz.

Wenn man den Befund post mortem betrachtet, möchte man wohl den äusseren Gehörgang als wahrscheinlichsten Ursprungsort annehmen. Zunächst scheint für diese Annahme zu sprechen, dass der äussere Gehörgang ungefähr im Centrum der ganzen Geschwulst liegt, dass von hier aus nach vorn und hinten eine fast gleichmässige Wucherung zu constatiren ist, die besonders bei Betrachtung der Durchbrüche in die beiden Schädelgruben auffällt.

Ferner spricht dafür der vollständige Schwund der knöchernen Gehörgangswände, und die Thatsache, dass die Stelle des äusseren Gehörganges von mehr zerklüftetem, in beginnendem Zerfall begriffenen Tumorgewebe eingenommen war, das wir im Vergleich mit der homogenen Beschaffenheit an anderen Stellen als das ältere ansehen müssen.

Schon während der ersten Tage unserer Beobachtung konnten wir ein Fortschreiten des Processes in die Tiefe feststellen, documentirt durch die unter unseren Augen entstehende und täg-

lich zunehmende Parese des Facialis, die bald zur vollständigen Lähmung führte. Zugleich machte sich die Krebskachexie bemerkbar. Sie documentirte sich nicht allein durch Abmagerung und Schwäche, sondern auch in beträchtlicher und schneller Abnahme der psychischen Functionen. Für die Kranke war das entschieden ein Glück, da sie dadurch in den letzten Wochen ihres Lebens wenig mehr durch Schmerzen zu leiden hatte und das Bewusstsein ihres schweren Leidens und des stetig herannahenden Todes verlor. Die Nahrungsaufnahme war gut geblieben, so lange die geistige Verfassung noch normal war. Trotzdem war die Abmagerung von vornherein beträchtlich. Die durchschnittliche wöchentliche Differenz des Körpergewichtes betrug 2 kg. In den letzten Wochen, als die Nahrungsaufnahme minimal war und die Patientin meist stumpfsinnig oder im Halbschlaf im Bette lag, war die Abnahme des Körpergewichtes natürlich weit beträchtlicher. Der Sectionsbefund kann trotz des Durchbruches in der Schädelbasis und des an einer Stelle erfolgten Uebergreifens des Tumors auf das Gehirn die Veränderung des psychischen Verhaltens nicht durch die intracranielle Erkrankung erklären, sondern muss als Ursache sowohl des geistigen Zustandes wie des allgemeinen Marasmus und des schliesslich daran erfolgenden Todes, die Störung des Stoffwechsels angenommen werden, die durch das Vorhandensein des Krebses bedingt war.

Es erübrigt noch, die Verhältnisse des Kiefergelenks zu erwähnen. Bei Lebzeiten der Patientin waren nie Zeichen von Betheiligung des Kiefers bemerkt worden. Bei der post mortem constatirten, ausgedehnten Zerstörung der Gehörgangswände und der grossen Ausdehnung des Tumors schien es fast unmöglich, dass das Gelenk der Läsion entgangen sein sollte. Leider wurde bei der Section nicht darauf geachtet. An dem in unseren Besitz gelangten Präparate ist der Unterkiefergelenkkopf nicht mehr vorhanden; doch sieht man noch die Stelle, wo er gesessen hat, und es scheint, als ob die bindewebige Auskleidung dieser Stelle, die mitten in krebsigen Wucherungen gelegen ist, der Gelenkkapsel entspräche (s. Taf. II. III, Fig. 3). Trotzdem ist es auffällig, dass die Patientin noch bis zu ihrem Tode den Kiefer bewegen konnte, und es ist sehr bemerkenswerth, dass sie niemals über Schmerzen beim Kauen geklagt hat, und dass kein Schiefstand des Kiefers eingetreten war.

Photographische Aufnahmen dieses in vielen Beziehungen interessanten Präparates sind auf Taf. II. III abgebildet.

Fall III.

Auguste B., 67jährige Lehrerswittwe aus Rossla a. H. Aufgenommen am 20. Mai 1898. Entlassen den 17. Juli 1898.

Anamnese: Die Patientin hat seit etwa 7 Jahren eine nässende Stelle an der linken Ohrmuschel. Aerztlicherseits wurden verschiedentlich Pulver und Salben zur Behandlung verordnet, doch ohne irgend welchen Erfolg. Die Patientin giebt zu, sich öfters am Ohre gekratzt zu haben, da sie daselbst starke Juckreize empfand. Meist benutzte sie hierzu eine Haarnadel. Seit etwa einem Jahre bemerkte sie auch eine harte Stelle unter der Haut hinter dem Ohre, und seit diesem Winter ein „Gewächs" am vorderen Theile der Ohrmuschel, das langsam grösser wurde. Ohrenleidend ist sie früher nie gewesen.

Status praesens: Gut genährte kräftige Frau. An den inneren Organen nichts Pathologisches nachweisbar. Die Innenfläche des linken Tragus wird von einer flachen ulcerirenden, die umgebende Haut wenig überragenden Geschwulst eingenommen. Die Fossa conchae zeigt ebenfalls flache Ulceration. Hinter dem Ohre, direct an der Insertion der Muschel, ist eine stark vergrösserte Lymphdrüse zu fühlen. Eine eben solche an der linken Halsseite sehr tief liegend, desgleichen eine über der linken Clavicula.

Gehörgang- und Trommelfellbefund: Beiderseits normal. Die Hörprüfung ergiebt ebenfalls normale Befunde. Die Diagnose wurde auf Carcinom der Ohrmuschel gestellt und deshalb am 23. Mai die Ohrmuschel zugleich mit dem knorpeligen Gehörgang abgetragen. Die fühlbaren vergrösserten Lymphdrüsen wurden ebenfalls exstirpirt. Von einer Plastik wurde abgesehen, da sich an der Schläfenbeinschuppe eine verdächtige Stelle zeigte, die den Verdacht erregte, als sei die Tumorbildung weiter fortgeschritten.

Indess ging die Heilung gut von statten. Die grosse granulirende Wundfläche überhäutete sich überraschend schnell. Die resistirende Oeffnung des Gehörganges wurde durch Tamponade weit erhalten, wodurch es gelang, eine Stenose zu verhüten. Drei Wochen nach der Operation trat aus unaufgeklärten Gründen Eiterung aus der Paukenhöhle des operirten Ohres auf, die in uns wieder den Verdacht erregte, dass ein Krebs im Mittelohr entstehen würde. Es zeigte sich eine kleine Perforation im vorderen unteren Quadranten, die Secretion der Paukenhöhle war reichlich. Doch verkleinerte sich die Perforation im Laufe der weiteren Behandlung, die Secretion nahm ab, und weitere Symptome traten nicht auf. Am 17. Juli konnte die Patientin mit völlig vernarbter Wunde entlassen werden. Bei unseren späteren Controluntersuchungen erwies sich der Bestand der Heilung. Die Trommelfellperforation blieb unverändert, die Secretion aus der Paukenhöhle spärlich.

Die mikroskopische Untersuchung der amputirten Muschel bestätigte die Diagnose. In den ulcerirten Stellen und weit über dieselben hinaus finden sich ausgedehnte Complexe von Zellen epithelialen Charakters, die in typischen Nestern angeordnet sind. Die Ausbreitung der Neubildung ist fast durchweg subepithelial und nach der Tiefe zu wenig fortgeschritten; der Knorpel ist noch überall intact. Grössere Haufen von Nestern liegen an verschiedenen Stellen, zum Theil durch nicht unbeträchtliche Partien normalen Gewebes von einander getrennt, dicht unter der Epidermis und am Boden der ulcerirten Fläche. Nach der Tiefe zu ist die Anordnung der Zellennester eine mehr gleichmässige, so dass auch das bindegewebige Stroma hier mehr her-

vortritt, als in den oberflächlichen Partien. Hervorzuheben ist indessen, dass, obgleich die Tumornester an vielen Stellen bis direct an die Oberflächenepidermis heranreichen, sie trotzdem von dieser stets deutlich abgegrenzt bleiben und ein directer Zusammenhang oder Uebergang nirgends nachweisbar ist. Auch in Gestalt und Tinctionsfähigkeit zeigen sich die Tumorzellen von den Zellen der normalen Epidermis deutlich different. Erstere sind etwas kleiner, von unregelmässiger Gestalt, ihr Protoplasma nimmt weniger Farbe an. Intercellularbrücken sind in den Zellen der Neubildung nicht nachzuweisen, ebenso fehlt jede Bildung von Cancroidperlen. Die Form der Zellennester nähert sich mehr der tubulösen. Der Ausgang des Carcinoms vom Oberflächenepithel kann nach diesen Befunden wohl als ausgeschlossen gelten. Vielmehr werden wir den Ursprung in den Drüsen der Haut zu suchen haben, entweder in den Schweissdrüsen, oder in den Haarbalgdrüsen. Die vom Tumor ergriffenen Partien weisen keine Haare mehr auf, dagegen sind die dicht daran grenzenden Stellen mit feinen Härchen reichlich versehen.

Bemerkenswerthes ergab die mikroskopische Untersuchung der Lymphdrüsen, die wir bei der Operation mit entfernt hatten. Es findet sich nämlich darin absolut keine Andeutung von Krebsmetastasen, dagegen deutliche Tuberkelbildung mit Riesenzellen. Dies Bild ist derart, wie man es bei typischer Lymphdrüsentuberculose zu sehen gewohnt ist, nur dass das Stadium der Verkäsung noch nirgends eingetreten ist[1]). Da sich sonstige Zeichen einer tuberculösen Erkrankung bei der Patientin nicht fanden und auch die exstirpirten Lymphdrüsen in der nächsten Nähe des Tumors die einzigen palpabeln ihres Körpers waren, so kann man nicht umhin in Erwägung zu ziehen, ob hier nicht das carcinomatöse Ulcus als Eintrittspforte für die Tuberkelbacillen gedient hat.

Fall IV.

Ernst Weiss, 61jähriger Fabrikarbeiter aus Seehausen. Aufgenommen den 12. Januar 1899. Gestorben den 15. Januar 1899

Anamnese: Der Patient giebt an, seit mehreren Jahren auf dem linken Ohre taub zu sein. Eiterung aus dem betreffenden Ohre hat er erst seit etwa 1½ Jahren bemerkt. Er wurde in seiner Heimath vom Kassenarzt regelmässig mit Ausspülungen behandelt. Der betreffende Arzt hatte schon im April 1898, da bereits zu dieser Zeit eine hochgradige Verengerung des Gehörganges eingetreten war, die eine Inspection des Trommelfelles nicht mehr gestattete, dem Patienten die Aufnahme in die Klinik dringend gerathen. Erst Anfang 1899 war indess der Patient auf Drängen seines Arbeitgebers bewogen

1) Herr Geh. Rath Eberth hatte die Güte, die Präparate zu controliren und bestätigte den Befund.

worden, dem Rathe des Arztes Folge zu leisten. Besondere Beschwerden hatte er durch sein Leiden nie gehabt, und stellt der Patient auch jetzt in Abrede, dass eine Verschlimmerung seines Zustandes ihn nun zur Reise bewogen hätte. Während der Eisenbahnfahrt erst bekam er Kopfschmerzen, die sich am Abend nach der Ankunft (11. Januar) noch steigerten. Seitdem will er nichts mehr zu sich genommen haben ausser Wasser. Er hatte Neigung zum Erbrechen und Durchfall. Die Temperatur am Abend des 12. Januar betrug 40,1° C.

Status am 13. Jauuar: Schlecht genährter alter Mann, Intentionszittern. Pupillen gleichweit, reagiren prompt auf Licht und Accommodation. Augenhintergrund normal. Athem nicht beschleunigt. Puls 80 p. Min., weich, voll, regelmässig. Sensorium nicht völlig frei. Der Patient giebt auf Fragen Antworten, die nicht immer richtig sind. Er klagt über Schmerzen in der Stirngegend und in der linken Kopfhälfte. Temperatur 39,2°.

Ohrbefund: Die linke Ohrmuschel ist etwas geröthet und infiltrirt. Die Fossa conchae wird von einer flachen Ulceration eingenommen, die am oberen und unteren Rande der Gehörgangsöffnung in geschrumpftes narbiges Gewebe sich fortsetzt. Das Gehörgangslumen ist durch Anlagerung der Fossa conchae an die vordere Gehörgangswand vollständig aufgehoben. Auch die Gegend hinter dem Ohre ist verdickt. In der Jugularisgegend sind einige kleine Lymphdrüsen gerade zu fühlen. Die Einführung eines Ohrspeculums durch die Stenose ist unmöglich. In dem schmalen Spalte, der die Gehörgangsöffnung darstellt, befindet sich etwas Eiter.

Hörprüfung: Die Prüfung mit der Sprache ergiebt keine einwandsfreien Resultate, da das Sensorium des Patienten nicht genügend frei ist. C_1 wird vom Scheitel nach links localisirt. C_1 wird bei starkem Anschlag links per Luft gehört. Fis_4 wird links nicht gehört.

14. Januar. In der vergangenen Nacht hat der Patient mit Unterbrechungen geschlafen. Er klagt heute noch über Kopfschmerzen. Eine Eisblase bringt etwas Erleichterung. Sensorium heute freier. Patient kann ohne Schwindel gehen. Nahrungsaufnahme sehr gering. Abends Morph. 0,005. Darauf fester Schlaf die ganze Nacht hindurch. Temp. 37,5—38,4°.

15. Januar. Seit heute Morgen ist der Patient meist soporös. Er hat einmal erbrochen. Leichte Delirien. Auf Fragen reagirt er nicht mehr. Starkes Intentionszittern. Puls 64. Temperatur 38,2°. Patient trinkt aus dem dargereichten Glase. Die Gegend des linken Warzenfortsatzes erscheint heute aufgetrieben; die hintere Ansatzstelle der Ohrmuschel ist verstrichen und infiltrirt. Die Haut über den infiltrirten Stellen ist geröthet. Nachmittags tritt tiefes Coma ein. Gegen 6 Uhr Pupillendifferenz, die rechte ist grösser als die linke. Trachealrasseln. 8 Uhr Abends Exitus letalis.

Auszug aus dem Sectionsprotokoll.

Diagnosis post mortem: Dilatation des Herzens, braune Atrophie des Herzens. Circumscripte eitrige Meningitis. Circumscripte Nekrose und Perforation am linken Felsenbein. Exulcerirter Tumor der linken Ohrmuschel. Pachymeningitis interna haemorrhagica. Leptomeningitis chronica fibrosa. Hydrocephalus internus. Emphysem und geringes Oedem der Lungen. Schleimig-eitrige Bronchitis. Nephritis interstitialis chronica.

Die linke Ohrmuschel ist geschwollen, blauroth, fühlt sich ziemlich derb an. Aus dem äusseren Gehörgang entleert sich schleimige gelbliche Flüssigkeit. Gegenüber dem Tragus ist die Ohrmuschel leicht ulcerirt und mit schmierigem Belag versehen. Die Dura ist mit dem Schädeldach fest verwachsen. Die Innenfläche der Dura der Convexität ist glatt und glänzend. Die weichen Häute der Convexität sind leicht milchig getrübt, die arachnoideale Flüssigkeit vermehrt. Die Dura an der Basis links zeigt im Bereich sämmtlicher drei Schädelgruben zarte, zum Theil blutige, zum Theil rostbraune membranöse Auflagerungen, eine stark derart veränderte Stelle am lateralen Ende der vorderen Felsenbeinfläche; in der Mitte dieser Stelle giebt das Gewebe auf Druck nach. Bei Abzug der Dura vom Felsenbein zeigt an der erwähnten Stelle die Aussenfläche der Dura dicken eitrigen Belag. Der Knochen ist hier blauroth gefärbt und zeigt zahlreiche kleine hirsekorngrosse,

sowie einige grössere gelbliche Verfärbungen. Am lateralen Ende der vorderen Felsenbeinfläche findet sich eine kleine, für die Sonde eben durchgängige Perforationsstelle, aus welcher Eiter hervordringt. Die Sonde dringt hier etwa 3 mm tief ein. Die Basaltheile der weichen Hirnhäute zeigen über dem Kleinhirn und über dem linken Temporallappen eitrige Infiltration, auf der rechten Seite milchige Trübung. Die Weichtheile hinter dem linken Ohre sind stark infiltrirt, auch der Sehnenursprung des Musculus sternocleidomastoideus ist verdickt. Die Lymphdrüsen hinter dem Ohre sind etwas vergrössert und stark injicirt. Milz etwas vergrössert.

Section des Schläfenbeins: Das Lumen des äusseren knöchernen Gehörganges ist weit. Eine merkliche Verdickung ist an der herauspräparirten Auskleidung nicht wahrzunehmen. Das Trommelfell ist in seinem vorderen Theile erhalten. Die hintere Hälfte zum grössten Theile von einer Perforation eingenommen, aus der sich eine glatte weiche Granulationsmasse herausdrängt, das Niveau der Perforationsränder weit überragend. Nach der Eröffnung der Paukenhöhle durch Wegnahme des Tegmen tympani in Verbindung mit der vorderen Gehörgangs- und Paukenhöhlenwand, erweist sich die Paukenhöhle vollständig von ähnlichen Granulationen, wie von aussen sichtbar angefüllt. Chorda tympani erhalten, desgleichen die Gehörknöchelchen. Hinter den herausgenommenen Granulationsmassen, besonders im Keller viel Eiter, ebenso im Aditus und Antrum, wo die Beschaffenheit des Eiters schmieriger ist. Derselbe ist daselbst auch mit Gewebsfetzen vermischt. Die bei der Eröffnung des Schädels gefundene perforirte Stelle des Tegmen tympani führt nicht ins Antrum, sondern in eine mit Eiter gefüllte pneumatische Zelle, die in der Schuppe gelegen ist und mit dem Antrum communicirt. Die anderen Zellen des Warzenfortsatzes sind zum grössten Theil mit Eiter erfüllt. Das Labyrinth und dessen nach der Schädelhöhle führenden Wege sind frei von Eiter, makroskopisch und mikroskopisch normal.

Der Kranke war einer Meningitis erlegen, die durch Eiterretention im Mittelohr hervorgerufen war. Die Meningitis musste während der Fahrt des Patienten nach Halle eingesetzt haben, und er kam in die Klinik bereits mit deutlichen Zeichen der vorgeschrittenen Erkrankung. Die Eiterretention im Mittelohr war bedingt durch eine hochgradige Stenosirung der äusseren Ohröffnung. Die Ulceration an dieser Stelle, die narbigen Schrumpfungen in der Umgebung, die derbe Infiltration der ganzen Ohrmuschel liessen uns die Wahrscheinlichkeitsdiagnose auf Carcinom stellen. Diese Diagnose fanden wir durch die mikroskopische Untersuchung bestätigt, allerdings nicht in dem Umfange, wie wir ursprünglich vermuthet hatten. Es erwies sich nämlich die Muschel und ein grosser Theil der ulcerirten Stelle an der Fossa conchae frei von krebsiger Neubildung. Nur an einer Stelle, nahe am Rande des erwähnten Ulcus, sind im mikroskopischen Präparate wuchernde Epithelnester zu sehen, die von der Oberfläche ausgehend, ohne in directem Zusammenhang mit einander zu stehen, in die Tiefe bis an den Knorpel sich erstrecken. Die Zellen der Wucherung haben den Charakter des Plattenepithels. Wie erwähnt, betrifft dieser Befund nur eine kleine Stelle. Die anderen Theile der Muschel und der ulcerirten Stelle sind zwar von Eiterzellen durchsetzt, es zeigt sich eine entzündliche Hyperplasie der Ge-

webe, aber krebsige Bildungen konnten darin nicht aufgefunden werden. Unsere Diagnose hat also insofern Recht behalten, als ein Carcinom, und zwar ein beginnendes, thatsächlich vorhanden war. Als Ursache der Stenose und als Boden für die Entwickelung des Krebses müssen wir indess ein anfänglich gutartiges, vielleicht ekzematöses Ulcus annehmen, das wiederum eine Folge des lange dauernden eitrigen Ausflusses gewesen sein könnte. Als beginnendes Carcinom müssen wir die beschriebene Epithelwucherung auffassen. Von den, bei Entzündungsprocessen an der Hautoberfläche bekanntlich häufig sich findenden unregelmässigen Epithelwucherungen unterscheiden sich die Epithelnester an unseren Präparaten sowohl durch die Anordnung und die Art der Ausdehnung, als auch dadurch, dass die Wucherung von einer circumscripten Stelle der Oberfläche ausgeht und in der Tiefe an Ausbreitung zunimmt.

Die mikroskopische Untersuchung der Paukenhöhlengranulationen ergab gewöhnliche Hyperplasie der Schleimhaut und von Eiterkörperchen durchsetztes Granulationsgewebe.

Fall V.

Minna Köpke, 55jährige Fabrikarbeiterin aus Schköna bei Gräfenheinichen. Aufgenommen am 27. Februar 1899. Entlassen den 3. April 1899.

Anamnese: Die Patientin ist als Kind an Ausschlag nach der Impfung krank gewesen und war sonst immer gesund. Sie hat 18 Kinder, die leben und gesund sind. Ohreiterung hat sie seit vielen Jahren gehabt, ohne dass sie sonderlich darauf achtete. Im November 1898 bekam sie plötzlich starke Schmerzen im linken Ohr. Diese Schmerzen traten von der Zeit an immer häufiger auf und raubten der Kranken oft den Schlaf, so dass sie sich mit Selbstmordgedanken trug. Zugleich wurde sie von Schwindelanfällen geplagt, beim Gehen fiel sie leicht nach der Seite des kranken Ohres. Die Kranke suchte am 11. Januar die hiesige Poliklinik auf. Daselbst wurde eine mittelgrosse Perforation im hinteren unteren Quadranten constatirt, aus der eine leicht blutende Granulation herausragte. Der Gehörgang war weit, die Auskleidung desselben intact. Am Processus mastoideus nichts auffallendes. Die Hörprüfung deutete damals schon darauf hin, dass das Labyrinth nicht unversehrt sei. Die Patientin wurde wieder bestellt, kam aber erst am 27. Februar wieder, da die Schwindelanfälle inzwischen so heftig geworden waren, dass sie es nicht gewagt hatte, das Haus zu verlassen. Inzwischen hatte sich das Befinden der Patientin auch insofern verschlechtert, als zugleich mit dem Schwindel auch schon einmal Erbrechen aufgetreten war. Ferner gab sie an, dass bald nach ihrem ersten Besuche in der hiesigen Poliklinik öfters Zuckungen in der linken Gesichtshälfte eingetreten seien, die erst verschwanden, als allmählich die linke Gesichtshälfte gelähmt wurde.

Status praesens: Gut genährte Frau. Erheblicher Panniculus adiposus. Vollständige Lähmung des Gebietes des linken Facialis. Innere Organe ohne Befund. Urin frei von Eiweiss und Zucker.

Umgebung des Ohres: Der linke Warzenfortsatz äusserlich unverändert. Starke Druckempfindlichkeit circumscript über dem Planum. Lymphdrüsen in der Umgebung nicht zu fühlen.

Gehörgang- und Trommelfellbefund: Der linke äussere Gehörgang ist verlegt durch glatte rothe Granulationen, die breitbasig der hinteren knöchernen Gehörgangswand aufzusitzen scheinen. Die Sonde gelangt indessen

an dem Stiele vorbei weit nach hinten und gegen den Warzenfortsatz zu, und constatirt so einen ausgedehnten Defect der hinteren knöchernen Gehörgangswand.

Hörprüfung: Links kein Wort- noch Tongehör. Der Weber'sche Versuch fällt unbestimmt aus.

Die Diagnose wurde bei der Aufnahme unter Berücksichtigung des schnellen Wachsthums der Granulationen und des ungewöhnlich rapiden Verlaufes sofort auf Carcinom gestellt. Die Bestätigung brachte die mikroskopische Untersuchung von excidirten Granulationsmassen. Es fanden sich in den angefertigten Schnitten diffus vertheilt zahlreiche Nester und Stränge, die von grossen Plattenepithelien gebildet sind, manchmal typische Cancroidperlen darstellend. Die zahllosen Mitosen geben Zeugniss von der lebhaften Proliferation der Zellen. Das Stroma ist spärlich und aus locker gefügten Bindegewebsfasern bestehend. Eigentliches Granulationsgewebe ist nur an der Oberfläche der Bildungen zu finden, die stellenweise eine Bedeckung von normal gebauten Plattenepithelien tragen.

Nach diesen Feststellungen konnten wir uns zu einer Operation nicht mehr entschliessen. Nach den Befunden im Beginn der Erkrankung war mit Sicherheit anzunehmen, dass der Krebs vom Mittelohre seinen Ausgang genommen hatte. Zur Zeit der Aufnahme musste man aus dem Ergebniss der Hörprüfung und aus der Lähmung des Facialis schliessen, dass die Neubildung bereits medial fortgeschritten sei, wie der otoskopische Befund die proximale Ausbreitung documentirte.

Die Beschwerden der Patientin bestanden im Anfang nur in heftigen Schmerzanfällen, die theilweise offenbar Folge der Eiterretention, durch Abtragung der erreichbaren Geschwulsttheile gemildert, wenn sie auch dann noch fortdauerten, mit leichten Chloral- und Morphiumdosen bekämpft werden konnten. Nur einmal trat Fieber auf (bis 39,2° C.), das jedenfalls auch Folge der Eiterstauung war, da es nach erneuter Abtragung der rasch nachgewachsenen Tumormassen abfiel.

Bald war jedoch in die Augen springend der körperliche Verfall der Patientin. Trotz gutem Appetit und, allerdings durch Narcotica in geringen Dosen unterstütztem, ausreichendem Schlafe war die zunehmende Abmagerung und die Abnahme der Körperkräfte selbst dem täglichen Beobachter auffallend. Die Gewichtsabnahme betrug durchschnittlich in einer Woche 2 kg. Es konnte allerdings auch einmal wieder eine geringe Zunahme verzeichnet werden, aber trotzdem war die Veränderung der Ge-

sichtszüge, der Körperhaltung, des Ganges der Patientin so beträchtlich, dass sie nicht übersehen werden konnten. Erst gegen das Ende ihres Aufenthaltes in der Klinik traten bei der Patientin auch wieder Schwindelanfälle auf; nun nahmen auch die Schmerzen noch mehr zu, so dass Morphium, gegen dessen subcutane Anwendung die Patientin sich lange Zeit gesträubt hatte, in grösseren Dosen gegeben werden musste. Die Patientin, die psychisch vollkommen normal blieb, erkannte nunmehr die Schwere ihrer Erkrankung und verliess, hoffnungslos geworden, die Klinik, um, wie sie sagte, zu Hause zu sterben.

Nach späteren Mittheilungen ist sie Anfang Mai in ihrer Heimath gestorben.

Ich habe die Krankengeschichten nach der Reihenfolge des Datums der Aufnahme wieder gegeben, ohne eine Trennung derselben nach dem Sitze und dem Ursprung der Krankheit vorzunehmen. Ich werde auch bei der folgenden Betrachtung möglichst die Gesammtheit der Ohrkrebse ins Auge fassen. Die Zahl der von mir beobachteten Fälle ist indess zu gering, um ein einigermaassen vollständiges Bild von dieser Erkrankung zu geben, und schien es mir daher zweckdienlich, die Literatur, soweit sie mir zur Verfügung stand, durchzugehen und zum Vergleich mit den von mir beobachteten Fällen heranzuziehen. Dass das Literaturverzeichniss, welches ich an den Schluss der Arbeit gestellt habe, vollständig ist, will ich nicht behaupten. Immerhin glaube ich den grössten und wichtigsten Theil der Literatur über diesen Gegenstand zusammengetragen zu haben.

Was zunächst in unseren Fällen das Verhältniss von 3 Krebsen der Ohrmuschel zu zwei der tieferen Ohrtheile anbetrifft, so steht dies nicht im Einklang mit den aus den bisherigen Veröffentlichungen sich ergebenden Ziffern. Wenn wir die Zahlen der bekannten Fälle vergleichen, so müssen wir sagen, dass Krebse des äusseren Ohres und besonders der Muschel bei weitem häufiger sein müssen, als die des mittleren. Es drängt sich nur die Frage auf, ob die thatsächlichen Verhältnisse sich in einer solchen literarischen Enquête wahrheitsgetreu darstellen. Zweifellos ist die Erkennung des Krebses, wenn er in den tieferen Theilen des äusseren Gehörganges oder im Mittelohr seinen Sitz hat, oft nicht leicht. Schon Schwartze (18) und später Kretschmann (56) haben darauf aufmerksam gemacht, dass viele derartige Fälle schon für Caries necrotica des Schläfenbeins

gehalten worden sein mögen. Auch können die Kranken, bevor das Carcinom eine grössere Ausdehnung erreicht hat, an den Folgen der Eiterretention sterben, ohne dass der makroskopische Sectionsbefund die wahre Ursache aufzudecken im Stande ist. Indess können wir nicht annehmen, dass viele richtig erkannte Carcinome der tieferen Ohrgegend der Veröffentlichung entgangen sind. Viel wahrscheinlicher ist dies aber bei den Krebsen des äusseren Ohres. Die Verhältnisse liegen hier so einfach, dass von einer Mittheilung der Fälle wohl oft abgesehen worden ist. Besonders dürfte dies dann der Fall sein, wenn die Kranken nicht bei Specialisten, sondern bei allgemein praktizirenden Aerzten Hülfe suchen. Erst in letzter Zeit ist ja mit der Vermehrung der specialistischen Fächer und deren ausübenden Vertreter beim Publikum die Gepflogenheit aufgekommen, selbst die Art der Erkrankung bei der Wahl des Arztes in Erwägung zu ziehen. Dass bereits eine so grosse Zahl von Ohrmuschelkrebsen in die Behandlung von Otologen gekommen sind, zeugt von dieser Wandlung. Trotzdem ist es ziemlich sicher, dass immer noch eine grosse Zahl ähnlicher Fälle von praktischen Aerzten und allgemeinen Chirurgen operirt worden sind und noch operirt werden. So können wir also eher annehmen, dass das Verhältniss der in der Literatur sich findenden Fälle von Krebsen des äusseren und mittleren Ohres zu Ungunsten der ersteren besteht, als dass es den wahren Thatsachen entspricht.

Wenn wir das Alter unserer Kranken betrachten, so sehen wir, dass sämmtliche das 40. Lebensjahr überschritten haben. In der That ist auch das Vorkommen von Ohrkrebsen in früheren Lebensstadien äusserst selten. Nach Kretschmann's (56 S. 243) Statistik waren unter 16 an Ohrkrebs Erkrankten 5 noch nicht 40 Jahre alt. Es dürfte dies aber wohl ein Zufall sein, der bei der geringen Zahl der von Kretschmann berücksichtigten Fälle mitgespielt hat. In der That ist das Verhältniss lange nicht so gross, wenn man eine grössere Anzahl von Fällen in die Berechnung zieht. Ausser den 5 Fällen in Kretschmann's Arbeit finde ich nur von folgenden Autoren Fälle von Ohrkrebs bei jüngeren Leuten beschrieben: von Kipp (51), Dalby (84), Lemke (90), Haug (94 S. 102), Broeckaert (118). Auch die Endotheliome, auf die ich später ihrer mannigfachen Uebereinstimmung mit den Carcinomen halber noch zurückkommen werde, sind bei jüngeren Individuen selten beobachtet, so von Leutert (106). Bei dem Tumor, den Kretschmann (55) beob-

achtete und der bei einem 24jährigen Mädchen von der Hinterseite der Ohrmuschel exstirpirt wurde, blieb die Diagnose zweifelhaft, doch schien dem genannten Autor der mikroskopische Befund eher für Endotheliom als für Epitheliom zu sprechen. Der Fall von Haug wird von diesem als Myxosarcoma carcinomatodes bezeichnet. Offenbar ist in der Jugend die Neigung zu epithelialen Tumoren auch am Ohre sehr gering und die Kretschmann'sche Ziffer zu hoch gegriffen.

Unter unseren 5 Fällen sind 3 über 60 Jahre alt. In der Kretschmann'schen Zusammenstellung prävalirt das Alter von 40—60 Jahren. Ueber 60 Jahre waren dort nur 3 von 16 Fällen. Eine Durchsicht der Literatur hat mir gezeigt, dass auch diese Zahl nicht das richtige Verhältniss wiedergiebt. Die Ohrkrebse bei älteren Leuten sind nicht so selten, jedenfalls bedeutend häufiger als bei jüngeren Leuten. Dagegen scheint mir Kretschmann's Angabe zu Recht zu bestehen, dass vorwiegendes Betroffensein eines bestimmten Geschlechtes sich nicht nachweisen lässt.

Was die Aetiologie des Ohrkrebses betrifft, so ist dieser Punkt auch hier, wie in der allgemeinen Pathologie der Geschwülste, noch in Dunkel gehüllt. Nach allem aber, was wir bis jetzt über die Entstehung des Krebses vermuthen, scheint es doch gewisse praedisponirende Momente zu geben, die sich in der Anamnese von Krebskranken immer wieder finden, wie auch bestimmten Körperstellen eine besondere Neigung zu krebsigen Erkrankungen eigen ist. Bei den Krebsen des äusseren Ohres fehlt bis jetzt ein Anhaltspunkt für die äussere Ursache; auch kann man nicht behaupten, dass der Sitz der beginnenden Erkrankung an irgend einer Stelle vorherrschend zu finden sei. Wir finden ab und zu die Angabe der Kranken erwähnt, dass sie sich gewohnheitsmässig mit Instrumenten im Ohre herumbohren, wie es auch in einem unserer Fälle (Fall III) zugegeben wurde. Man könnte schon daran denken, dass häufige derartige Insulte mit der Epithelwucherung in irgend einem Zusammenhang stehen könnten; doch scheint vorläufig die relative Seltenheit der Ohrkrebse mit der grossen Verbreitung der Unsitte des Bohrens an und in dem Ohr nicht im Verhältniss zu stehen. Auch würde nur eine Erklärung für die Fälle gefunden sein, wo die Umgebung des Introitus und der äussere Gehörgang der Ausgangspunkt der Geschwulst ist, die Stellen, die von dem Insulte vorzugsweise betroffen werden. Ein häufiger Sitz der

Krebse ist aber auch der Helixrand, wie in unserem Fall I, ja auch die hintere Fläche der Concha, die doch ziemlich geschützt liegt. Die Personen, um die es sich handelt, sind aber meist über die Jahre hinaus, in denen solche Laesionen der Ohrmuschel, die deren Rand besonders treffen, noch zu den häufigeren Vorkommnissen gerechnet werden können. Näher liegt es hier, die Entstehung des Krebses mit degenerativen Veränderungen in Beziehung zu bringen. Wir wissen, dass die obere Hälfte der Ohrmuschel, offenbar in Folge von Ernährungsstörungen bei älteren Leuten leicht von Othaematom befallen wird. Haben wir es bei dieser Erkrankung mit degenerativen Veränderungen am Knorpel und Perichondrium zu thun, so lässt sich die Möglichkeit nicht in Abrede stellen, dass auch die Epidermis dieser Stelle im Alter leicht regressiven Veränderungen unterworfen sein könnte, die sie zu krebsigen Erkrankungen disponirten. Der Helixrand ist ausserdem eine Körperstelle, die ganz besonders leicht Störungen der Ernährung ausgesetzt ist, und wo sich daher bekanntlich bei Einwirkung von Kälte die Symptome der Erfrierung am ersten zeigen.

Auffallend ist es, dass nur die den Knorpel bedeckende Haut der Ohrmuschel zu der Erkrankung praedisponirt ist. Der Lobulus scheint fast nie der primäre Sitz des Krebses zu sein, trotzdem wir hier in der Unsitte des Ohrringetragens beim weiblichen, in einigen Gegenden auch beim männlichen Geschlecht, analog wie an anderen dauernd in Reizzustand versetzten Körperstellen eigentlich ein besonders in die Augen springendes aetiologisches Moment haben würden. In dem einen Fall von Carcinom am Lobulus, den Haug (94 S. 176) mittheilt, entwickelte sich das Carcinom auf dem Boden einer vorher bestehenden Tuberkulose. Ebenso selten scheint die Bedeckung des Processus mastoideus der Ausgang des Krebses zu sein, wofür Dalby (84) ein Beispiel mitgetheilt hat. Bei unseren Fällen von Ohrmuschelkrebs finden wir einmal den Helixrand (Fall I) und 2 mal die Fossa conchae und ihre nächste Umgebung (Fall III, IV) als Ausgangspunkt der Wucherung. Von den oben angeführten aetiologischen Momenten fanden wir nur im Falle III, dass die Patientin sich öfters mit einer Haarnadel im Ohre zu jucken pflegte. Indess hatte diese Patientin schon seit 7 Jahren eine nässende Stelle an der Ohrmuschel, die wohl die Veranlassung zum Jucken gewesen sein mag. Wir können den Beginn des Epithelioms nicht gut so weit zurückdatiren. Wahrscheinlicher

ist es, dass die Patientin an einem hartnäckigen circumscripten Eczem litt, das geschwürig wurde und in Folge des fortwährenden Kratzens mit der Heilung zögerte. So entstand der Boden für das Carcinom, das sich secundär entwickelte. Ebenso finden wir auch im Falle IV einen geschwürigen Process, wahrscheinlich ebenfalls ein Eczem, als Ausgangspunkt der Epithelwucherung. Hier ist die primäre Hauterkrankung wahrscheinlich dadurch hervorgerufen und protrahirt worden, dass der Kranke an einer langjährigen chronischen Otorrhoe litt, deren Secret immer von neuem wieder die Haut des Introitus inficirte. Derartige Eczeme mögen öfters die Bildung eines Carcinoms begünstigen, obwohl wir wenig sicheres darüber mitgetheilt finden. Krepuska (105) und Treitel (115 S. 156) theilen Fälle mit, die sich auf gleiche Weise entwickelten. Häufig finden wir indess angegeben, dass die Patienten längere Zeit an geringfügigen Geschwüren der Ohrmuschel litten, die sich mit einem Male ausbreiteten und als Krebs entpuppten. Es ist wahrscheinlich, dass die Erkrankung in solchen Fällen zuerst harmloser Natur war, und dass sich erst später auf Grund des langen Reizstadiums der Krebs entwickelte. Auch Warzen sind manchmal als Ausgangspunkt des Ohrmuschelkrebses angegeben, z. B. von Vali (80 Fall I), Koch (88), Grunert und Panse (91), Denker (99), Manasse (104 S. 59). Kretschmann (56 S. 254) und Kuhn (86), machten dann noch auf die Möglichkeit aufmerksam, dass sich die Haut der tiefsten Theile des äusseren Gehörgangs verhalte wie die Uebergangsstelle von Haut und Schleimhaut, z. B. an den Lippen, wo ebenfalls ein Prädilectionssitz der Krebse ist.

Im Fall IV haben wir noch ein besonderes Moment für die Entstehung des Hauteczems und also auch indirect für die Entstehung des Krebses, die chronische Ohreiterung. Aehnlich lagen die Verhältnisse bei dem Fall, den Jurka in seiner Dissertation (76) mitgetheilt hat, der ebenfalls die chronische Eiterung für die Entstehung des Muschelkrebses verantwortlich machte und auf die Mittheilungen von Lucae (24) und Moos (41) hinwies, bei denen sich das Carcinom im äusseren Gehörgang vielleicht unter den gleichen Bedingungen entwickelte. Bei den Krebsen des Mittelohres finden wir indess die lange vorher bestehende Eiterung fast stets angegeben. Hier ist das Zusammentreffen so häufig, dass es schon längst fast als sicher angenommen wird, dass die chronische Ohreiterung mit der Entstehung des Krebses in irgend einer Beziehung stehe. Bei der Beurtheilung der Richtigkeit

dieser Annahme kommt es vor Allem darauf an, sicher festzustellen, ob in solchen Fällen auch wirklich das Mittelohr der primäre Sitz der Neubildung ist. In den beiden tiefer liegenden Krebsen Fall II und V, die ich oben mitgetheilt habe, bestand jedesmal lange Jahre hindurch Ohreiterung, aber nur in Fall V konnte mit Sicherheit der Nachweis erbracht werden, dass die Geschwulst im Mittelohr ihren Ausgang genommen hat. Ebenso ist es mit manchen Fällen, die ich in der Literatur finde, und die man als Beweis dafür anführen könnte, dass auch ohne vorhergegangene eitrige Mittelohrentzündung Krebse entstehen können. Man kann in vielen Fällen nicht ausschliessen, dass der äussere Gehörgang der primäre Sitz der Geschwulst gewesen sei und für diese Stelle sind, wie oben angeführt, noch andere aetiologische Gesichtspunkte massgebend. Indessen finden wir auch Fälle verzeichnet, wo das Mittelohr zweifellos der Ausgangspunkt war, und in denen keine voraufgegangene Eiterung bemerkt worden ist [Buss (46 Fall 2), Charazac (83 Obs.V)]. Immerhin sind es auch hier lediglich die Angaben der Patienten, auf die sich die Annahme eines vor der Erkrankung normalen Mittelohres stützt. Jeder Ohrenarzt kennt aber zur Genüge, wie wenig man gerade in diesem Punkte dem Gedächtniss und der Beobachtungsfähigkeit der Patienten trauen darf. Wie oft kommen doch Leute mit ausgedehnter Caries und Cholesteatom in unsere Behandlung, wo aus dem Befunde mit Sicherheit geschlossen werden muss, dass eine Otorrhoe lange Zeit hindurch bestanden hat, und trotzdem erhalten wir auf die Frage nach dem Beginn des Leidens die Auskunft, dass es erst seit kurzem bestehe, und dass früher nie Ausfluss bemerkt worden sei. Diese Erfahrung muss uns auch bei der Beurtheilung der vorliegenden Frage gegenwärtig sein; besonders da in der weitaus überwiegenden Zahl der Fälle von Mittelohrkrebsen chronische Eiterung sicher vorhergegangen ist.

Ein anderes Moment scheint indess noch besonders dafür zu sprechen, dass die chronische Ohreiterung mit dem Mittelohrkrebse in irgend einer Beziehung stehe, und auf welches schon Buss in seiner Dissertation (46) hingewiesen hat. Wir finden nämlich, dass gerade die sicher im Mittelohr entstandenen Krebse Plattenepithelkrebse sind. In der normalen Paukenhöhle ist kein Plattenepithel, soviel auch dafür argumentirt worden ist. Aus allen Beweisen, die die verschiedenen Autoren vorgebracht haben, geht nur hervor, dass wir ab und zu das normale cylindrische oder cubische

Epithel der Paukenhöhle abgeplattet finden können. Wirkliche Plattenepithelien, also mehrfach geschichtete Riffzellen, die in den obersten Lagen verhornen, hat noch niemand in der normalen Paukenhöhle gefunden. Will man also trotzdem die Entstehung eines Cancroids im normalen Mittelohr annehmen, so muss man entweder zur Metaplasie oder zur embryonalen Keimesverirrung seine Zuflucht nehmen. Die Metaplasie ist eine in letzter Zeit vielfach discutirte, aber noch offene Frage, die in unserem Falle dahin gestellt wird, ob sich das Cylinderepithel des Mittelohres unter gewissen Verhältnissen in verhornendes Plattenepithel umwandeln kann. Wer die Literatur darüber verfolgt, und dieser Punkt ist in dem langen Streite über die Entstehung des Cholesteatom's den Otologen besonders nahe gerückt, der muss zugeben, dass wir vorläufig noch wenig Sicherheit darüber haben, ob es wirklich eine derartige Metaplasie giebt. Was das Cholesteatom betrifft, so ist diese Frage nun so gut wie entschieden. Wir haben es hier nicht nöthig, zu einer auf so wenig festem Boden stehenden Hypothese zu greifen, da uns die bekannte Einwanderung des Plattenepithels eine genügende Erklärung giebt, die durch Untersuchung vieler Fälle eine bedeutsame Stütze erhält, während andererseits für die Metaplasie noch kein einziger sicherer Beweis erbracht worden ist. Trotzdem dürfen wir die Möglichkeit der Metaplasie bei der Genese des Carcinoms nicht ohne weiteres über Bord werfen. Hier sind die Verhältnisse noch zu wenig genau untersucht. Aber immerhin dürfen wir heute schon sagen, dass die Wahrscheinlichkeit der Entstehung aus eingewanderten Zellen eine so grosse ist, dass die noch so wenig gestützte Hypothese der Metaplasie dadurch stark in den Hintergrund gedrängt wird. Ebensowenig plausibel ist wenigstens für den Mittelohrkrebs die Hypothese der Keimesverirrung, für welche wir hier gar keine Anhaltspunkte haben, die gegenüber der erwähnten Annahme der Entstehung auf der Basis einer chronischen Eiterung irgend in's Gewicht fallen könnten.

Noch auf eine andere Beobachtung ist bei der Entstehung des Mittelohrkrebses Gewicht gelegt worden, nämlich auf die abnorme Wucherung des Epithels, wie wir sie manchmal an Polypen finden. Kretschmann (56 S. 255ff) und Kuhn (86 S. 611) neigen beide zu der Ansicht, dass aus solchen tief epidermisirten Polypen ein Carcinom entstehen könnte. In der That bekommt man bei den erwähnten Polypen im Mikroskop manchmal Bilder, die einem

Cancroid zum Verwechseln ähnlich sehen und die Möglichkeit einer bösartigen Ausartung dieser Epithelwucherungen scheint nahe zu liegen. Indess gehört auch diese Annahme in das Reich der Hypothese. Es wäre ja zunächst verlockend, sich mit dieser Wahrscheinlichkeit der Entstehung des Krebses zufrieden zu geben und ebenso verführerisch, daraus weitere Schlüsse für die allgemeine Genese der Epitheliome ziehen zu wollen. Eines wie das andere scheint mir indess zur Zeit noch unstatthaft zu sein. Es ist bis jetzt noch in keiner Weise erwiesen, dass die atypische Epithelwucherung, wie wir sie an Ohrpolypen finden, in irgend einer Beziehung zur Tumorbildung stehe oder sie begünstige. Wir wissen nur, dass bei chronischen Mittelohreiterungen ein stärkeres Wuchern des Epithels vorkommen kann, und dass dieser Vorgang in der Regel gutartigen Verlauf nimmt. Wir wissen ferner, dass im Mittelohr Plattenepithelkrebse vorkommen, deren mikroskopische Unterscheidung von den gutartigen Epithelwucherungen manchmal Schwierigkeiten macht, und die wir ebenfalls mit chronischen Eiterungen häufig in Beziehung bringen müssen. Ob aber überhaupt ein Zusammenhang zwischen den beiden Wucherungsvorgängen besteht, davon wissen wir noch gar nichts. Bestände aber thatsächlich eine Abhängigkeit des Krebses von der gutartigen Epithelwucherung, so wäre unsere Erkenntnis der Aetiologie des Krebses doch noch wenig gefördert. Wir sehen eine atypische Epithelwucherung, bei der sich die Epithelzellen vom Mutterboden loslösen und selbständig weiter wuchern, als Krebs an. Nun kommen histologisch ähnliche Vorgänge auch offenbar als Folge langdauernder Entzündung vor, die wir aber nicht als Krebs ansehen können, da sie die klinischen Symptome des Krebses, die schrankenlose Wucherung, die Zerstörung anderer Gewebe, Neigung zu Degeneration und Zerfall und vor allem die verderblichen Folgen auf den Gesammtorganismus nicht zeigen. Nehmen wir nun an, dass aus diesem wuchernden Epithel ein wirkliches Carcinom sich entwickeln könne, so stehen wir wieder vor der alten Frage: warum entsteht aus diesen Gebilden einmal ein Krebs und das andere Mal nicht? Es müsste also doch noch etwas besonderes hinzukommen, um die wuchernde Epithelzelle derart zu verändern, dass sie zur Krebszelle wird. Ob die thatsächliche Lösung der Epithelzelle aus ihrem Verbande dieses Moment ist, wie es Klebs[1]) annimmt, oder ob das Wesen der krebsigen

1) Handbuch der allgemeinen Pathologie.

Neubildung in der Wucherung des Bindegewebes besteht, wie Ribbert[1]) in neuerer Zeit behauptet, lässt sich zur Zeit noch nicht entscheiden. Jedenfalls kann uns die eigenthümliche Wucherung des Epithels bei der chronischen Eiterung vorläufig in keiner Weise das Verständniss für die Entstehung des Krebses erleichtern, sondern ist nur geeignet, die Diagnose der malignen Neubildung zu erschweren.

Nur das geht mit ziemlicher Sicherheit aus den bisherigen Untersuchungen hervor, dass wir es stets mit Krebsen zu thun haben, die von dem Epithel der Auskleidung des Mittelohres aus gehen. Primäre Knochenkrebse des Schläfenbeines sind noch nicht beobachtet. Es läge ja nahe, in den Fällen von tief liegenden Krebsen, bei denen der Ausgangspunkt nicht mit Sicherheit nachgewiesen werden kann, auch die Entstehung im Knochen in den Bereich der Möglichkeit zu ziehen. Die Aberrationstheorie könnte hierfür die schönsten Erklärungen finden; spielen sich doch bei der Anlage des Gehörorgans die mannigfachsten Einsenkungen und Abschnürungen des äusseren Keimblattes ab. Doch hält diese Annahme der Kritik nicht stand, denn gerade der Theil der Pyramide, der das Labyrinth birgt, und wo wir die verlagerten Epithelien nach den entwicklungsgeschichtlichen Vorgängen am ersten erwarten sollten, ist meistens auch in den Fällen von ausgedehnter Zerstörung des Schläfenbeins noch intact, oder verhältnissmässig am wenigsten zerstört.

Dass die Diagnose des Ohrkrebses möglichst frühzeitig gestellt werden muss, ist selbstverständlich. Bei den Krebsen des äusseren Ohres ist dies selten mit Schwierigkeiten verknüpft. Im allgemeinen wird man jedes länger bestehende Ulcus an der Ohrmuschel als krebsverdächtig ansehen und durch mikroskopische Untersuchung die Art der Erkrankung feststellen müssen. Dass die mikroskopische Untersuchung uns auch im Stich lassen kann, wenn der Process erst im Beginn ist, lehrt der Fall IV. Es ist kaum anzunehmen, dass eine Probeexcision uns hier gerade die krebsig entartete Stelle unter das Mikroskop gebracht hätte.

Ist der Process indessen schon weit fortgeschritten, so ist es unnöthig, sich mit der mikroskopischen Untersuchung lange aufzuhalten, da die Diagnose dann oft bereits aus dem makroskopischen Befunde, aus dem Umfang der Zerstörung mit Sicher-

1) Beiträge zur Histogenese des Carcinoms. Virch. Arch. Bd. CXXXV. S. 433. — Ueber die Histogenese und das Wachsthum des Carcinoms. Ebenda. Bd. CXLI. S. 152.

heit gestellt werden kann. Schwieriger schon wird die frühzeitige Diagnose, wenn das Carcinom sich im äusseren Gehörgang entwickelt. Während auch das kleinste Ulcus der Muschel vom Patienten selbst bemerkt und aus kosmetischen Gründen auch beachtet zu werden pflegt, können die gleichen Processe im Gehörgang lange unentdeckt bleiben. Entweder besteht zunächst keine oder nur geringe Eiterung, die dem Kranken um so weniger Sorge macht, wenn er schon vorher an Otorrhoe litt. Kommt er in die Behandlung des Arztes, so sind es meist vermehrter Ausfluss, Jucken oder Schmerzen im Ohr, oder Symptome der Eiterverhaltung, die ihn dazu veranlassen. In einem solchen Stadium findet man otoskopisch Granulationen im äusseren Gehörgang. Wenn sich deren Ausgang von der Gehörgangswand, besonders von der vorderen feststellen lässt, so ist das immer ein verdächtiges Moment. Verstärkt wird der Verdacht, wenn relativ gute Hörfähigkeit und das Ergebniss des Katheters eine Erkrankung des Mittelohres ausschliessen lassen. Als weiteres Moment für die Annahme eines Krebses spricht die Neigung zu Blutungen, auch spontanen, der breite Ansatzpunkt der Granulome, endlich das rasche Nachwachsen nach der Entfernung (Schwartze) (45 S. 229). Auf jeden Fall ist die mikroskopische Untersuchung solcher Granulationen geboten. Auch Ulcera der äusseren Gehörgangshaut soll man nicht aus den Augen lassen, und wenn sie Neigung zur Ausbreitung und Vertiefung zeigen, durch Auskratzung sich das Material zur mikroskopischen Untersuchung verschaffen.

Am unsichersten ist die Diagnose des Mittelohrkrebses. Er kann in seinen Anfängen vollständig verborgen bleiben, wie z. B. in dem von Schwartze (18) beschriebenen Falle, wo vom äusseren Gehörgang aus noch nichts zu sehen war, als bereits Schwellung des Processus mastoideus in Folge der Tumors aufgetreten war. Merkwürdig ist auch der Fall von Kuhn (95 Fall 2), bei dem bei der Aufmeisslung keine Granulationen gesehen wurden, und wo sich später erst in der Knochenwunde der Tumor manifestirte. Otoskopisch erscheint das Carcinom als Granulation oder Polyp und ist im Beginn makroskopisch von gutartigen Gebilden nicht zu unterscheiden. Kretschmann (56 S. 245) machte auf das zerklüftete unregelmässige Aussehen der carcinomatösen Wucherungen aufmerksam, das die Unterscheidung derselben von gutartigen Granulomen erleichtern soll. Es kommen jedoch besonders bei vernachlässigten Ohreiterungen auch solche unregelmässigen Gebilde im Ohr nicht so selten vor. Andererseits kann

eine carcinomatöse Granulation dasselbe glatte Aussehen haben wie ein gewöhnlicher Polyp, wovon wir im Fall V mehrfach uns zu überzeugen Gelegenheit hatten. Deshalb werden wir von den oben angeführten Unterscheidungsmerkmalen wenig Gebrauch machen können. Die stärkeren, besonders auch die spontanen Blutungen scheinen eher dem Krebs eigenthümlich zu sein, fehlen aber auch häufig. In unserem Falle V war es die rapid aufgetretene Facialislähmung und die starken Schwindelanfälle, die in uns zuerst den Verdacht auf Tumor erweckten. Diese Symptome sind aber bei chronischen Eiterungen nichts abnormes und deuten nur auf einen besonders destruirenden Process im Mittelohr hin. Sie können besonders bei Cholesteatomen gerade so rapid zur Erscheinung kommen. Wir sehen also, wie wichtig die mikroskopische Untersuchung aller Paukenhöhlenwucherungen ist, die bei Zeichen tieferer Zerstörung des Knochens auftreten. Die mikroskopische Untersuchung kann uns jedoch auch hier irre führen. Wir werden zunächst selbstverständlich die vorliegenden, am leichtesten erreichbaren Granulationen zur Untersuchung entfernen. Finden sich darin keine Krebselemente, so ist es immer noch nicht möglich, Carcinom mit Sicherheit auszuschliessen, das in den hinter den entfernten Massen befindlichen Gewebstheilen seinen Sitz haben kann. Erst nach mehrmaliger Untersuchung kann man dann in Stand gesetzt werden, die Diagnose richtig zu stellen.

Histologisch ist der Krebs meist nicht zu verkennen. Es ist nur die Möglichkeit vorhanden, dass die oben erwähnte, sich manchmal in Polypen findende gutartige Epithelwucherung zu Verwechslungen mit Krebs Veranlassung gebe. In der That kann man an einzelnen Schnitten von solchen Polypen Bilder bekommen, die vollständig den Eindruck des Krebses machen. In derartigen Polypen, die ich bis jetzt zu Gesicht bekommen und von denen ich einen genauer beschrieben habe [1]), liess sich indess ein wichtiges Unterscheidungsmerkmal stets finden; das atypisch gewucherte Epithel stand nämlich mit dem Mutterboden an der Oberfläche stets in directem Zusammenhang. Bei den Carcinomen finden wir dagegen stets zahlreiche völlig isolirte Zellnester. Es mag vielleicht auch bei gutartigen Epithelwucherungen ab und zu einmal vorkommen, dass sich ein Epithelzapfen völlig abschnürt, das kommt aber sicher selten vor, und

1) Ueber Cholesteatome in einem Ohrpolypen. Dieses Arch. Bd. XLII. S. 188.

finde ich auch in der Literatur keine Mittheilung darüber. Um sich vollkommene Gewissheit über die Natur der Epithelwucherung zu verschaffen, hat man also in zweifelhaften Fällen nur nöthig, eine kleine Serie von Schnitten herzustellen.

Leichter ist die Diagnose in späteren Stadien des Ohrkrebses. An der Ohrmuschel macht sich die weitere Ausbreitung eines carcinomatösen Ulcus, tumorartige Anschwellung, hochgradige Gewebszerstörungen bemerkbar. Die Krebse des äusseren Gehörganges werden in ihrem Fortschreiten distal und proximal durch neue Symptome bald manifest. Am längsten kann sich der Krebs des Mittelohres der Beobachtung entziehen; doch giebt auch er in der Regel durch Wucherung nach aussen sein Vorhandensein in unzweideutiger Weise zu erkennen.

Als das hauptsächlichste Symptom der Carcinome des Schläfenbeines bezeichnet Kretschmann (56 S. 244) den Schmerz. Bei Krebsen der Ohrmuschel scheint dieses Symptom, wenn es auch bedeutend seltener auftritt, doch nicht immer zu fehlen. Im Fall I unserer Beobachtungen sehen wir gleichfalls, dass der Schmerz, den das Ohrmuschelcarcinom verursachte, die eigentliche Ursache war, die den Kranken veranlasste, bei uns Hülfe zu suchen; die beiden anderen Fälle von Ohrmuschelkrebs, Fall III und IV blieben von Schmerzen verschont. Grunert und Panse (91) beobachteten ebenfalls bei einem Kranken, der an einem carcinomatösen Ulcus an der Ohrmuschel litt, zeitweilig stechende Schmerzen. In den meisten Fällen von Ohrmuschelkrebs wird indess von Schmerzen nichts erwähnt, in vielen auch ausdrücklich angegeben, dass die Patienten stets schmerzfrei waren. In den Fällen von Vali (80 Fall 1) und Truneçek (116) traten erst Schmerzen auf, als der Process auf den äusseren Gehörgang überzugehen anfing. Ist hier der Sitz des Krebses, so sind Schmerzen schon als regelmässige Begleiterscheinung angegeben, auch wenn noch keine Stenose und Eiterretention eingetreten ist. Bei den Krebsen im Mittelohre scheint der Schmerz selten zu fehlen wie z. B. in dem durch Langsamkeit des Verlaufes sich auszeichnenden Fall von Treitel (115 Fall 1) und in dem Falle von Endothelkrebs, den Haug (120) mittheilt, und in denen keine oder nur geringe unangenehme Empfindungen bestanden. Gewöhnlich macht sich der Mittelohrkrebs durch Schmerzanfälle von fast unerträglicher Heftigkeit bemerkbar. Auch in unseren Fällen traten die Schmerzen anfallsweise auf und zwar besonders zur Nachtzeit

und waren oft so quälend, dass Narkotica unumgänglich nöthig wurden.

Angesichts dieses Hauptsymptomes treten die anderen subjectiven Symptome der Patienten wie Schwindel, Taubheit, mehr in den Hintergrund. Im Falle V war zwar der Schwindel mit die Ursache, dass die Kranke unsere Hülfe aufsuchte und waren die Anfälle auch zu Beginn des Leidens sehr heftig, nach und nach trat aber dieses Symptom ganz zurück hinter den furchtbaren Schmerzanfällen. Im Fall II trat der Schwindel sehr spät ein, und zu einer Zeit, in der hochgradiger Marasmus sich bereits eingestellt hatte; die Frau war ohnehin meist bettlägerig und hatte deshalb von ihren Schwindelanfällen wenig Beschwerden.

Von den objectiven Symptomen ist das in die Augen springendste die Manifestation der Geschwulst als solche durch hochgradige Schwellung der Muschel und der Umgebung, bei Mittelohrkrebsen durch Auftreibung und schliesslichen Durchbruch des Knochens. Bei den Krebsen des äusseren Ohres wird eine solche Tumorbildung nicht häufig beobachtet. Im Anfangsstadium verläuft der Krebs unter dem Bilde eines Ulcus und wird dadurch so früh erkannt, dass eine Operation ihn am Weiterschreiten und an der Tumorbildung in der Regel verhindert. Wird das Ulus carcinomatodes aber nicht operativ angegriffen, so entwickelt sich aus ihm ein unförmlicher Tumor, der entweder die ganze Ohrmuschel, [z. B. Vali (80 Fall 1), Kuhn (100)] oder nach Zerstörung eines Theils derselben die stehen gebliebenen Theile einnimmt. [Haug (94 Fall 15)]. In unserem Falle IV stand indess die Anschwellung der Muschel nur indirect mit dem Krebs in Zusammenhang, woraus erhellt, dass diesen geringen allgemeinen Schwellungen der Muschel kein allzu grosses Gewicht in diagnostischer Hinsicht beigelegt werden darf. Bei den Krebsen des Gehörgangs und des Mittelohres tritt eine sichtbare Tumorbildung erst auf, wenn die begrenzenden knöchernen Räume erweitert und durchbrochen sind. Der Tumor kann also unter Umständen eine sehr grosse Ausdehnung erlangt haben, bis dieses Symptom eintritt. In unserem Falle V war bei dem Austritt der Kranken aus der Klinik äusserlich noch nichts von der Neubildung zu sehen, die jedenfalls inzwischen eine ziemliche Ausdehnung gewonnen hatte.

Dagegen hatten wir im Fall II Gelegenheit, zahlreiche und umfangreiche Krebsknoten nach aussen hin wuchern zu sehen.

Die Localisation dieser Tumoren war sowohl vor als hinter dem Ohre. Die unförmlichen, unregelmässig geformten Knoten schieben die Hautdecken zunächst vor sich her, die darüber blaurothe Färbung annehmen. Die Consistenz hängt von der Beschaffenheit des Tumors ab, ist derselbe sehr weich, so kann man Pseudofluctuationsgefühl bekommen, ohne dass eine subcutane Eiteransammlung vorliegt. Die am meisten prominirenden Stellen brechen schliesslich auf und vermehren noch die fötide Eiterung, die von den tieferen Ohrtheilen und von den zu Tage liegenden Granulationen im äusseren Gehörgang ausgeht.

Alle Krebse des Ohres, natürlich mit Ausnahme derjenigen, die sich auf die Ohrmuschel beschränken, zeigen im Beginn Ausfluss aus dem Ohr. Die Eiterung kommt von den carcinomatösen Wucherungen her, die entweder im äusseren Gehörgang oder in der Paukenhöhle sitzen. Anfangs gering, nimmt sie mit dem Fortschreiten des Processes zu und wird zuletzt ganz profus. Das Secret, öfters sanguinolent gefärbt und mit Gewebspartikeln vermischt, ist äusserst foetid. In diesem Stadium ergiebt die Untersuchung, dass im äusseren Gehörgang massenhafte Granulationen vorhanden sind, deren Ausgang oft von verschiedenen Stellen sich nachweisen lässt. Die Granulationsbildung kann so reichlich sein, dass sie den Introitus anfüllt und über die äussere Ohröffnung herausragt. Dass das Aussehen der Granulationen besondere für den Krebs pathognostische Zeichen uns nicht geben kann, habe ich schon oben dargelegt. Die starken Blutungen, spontan sowohl, als auch nach leichten Eingriffen, wie Sondirung, Austupfen, scheinen indess für den Krebs charakteristisch zu sein. Die nähere Untersuchung ergiebt dann, dass die Granulationen entweder aus der Paukenhöhle kommen, oder von den knöchernen Wänden des äusseren Gehörgangs ausgehen. Es wäre aber falsch, wenn man aus einem solchen Defecte in der äusseren Gehörgangswand schliessen wollte, dass hier der Ausgangspunkt der Geschwulst gewesen sei. In Fall V, wo das Mittelohr sicher der primäre Sitz war, konnten wir beobachten, wie rasch ein solcher Durchbruch secundär entstehen kann.

Für die ausgedehnten Knochenstörungen, wie sie im Verlaufe des Krebses auftreten und so weit sie in vivo erkannt werden können, haben wir ein ausgezeichnetes Beispiel in Fall II. Pierce (36) hat noch weitere Ausbreitung auf die Schuppe con-

statiren können, so dass ein Hirnprolaps entstand. Jedenfalls sind die Knochendefecte oft bedeutender, als wir sie selbst bei den schlimmsten Fällen von Caries und Cholesteatom zu sehen bekommen, besonders bemerkenswerth ist die häufige Betheiligung auch der vorderen Gehörgangswand, die von den anderen nekrotisirenden Processen sonst meist verschont wird. In solchen Stadien ausgedehnter Knochenzerstörung tritt eine Lähmung des Gesichtsnerven früher oder später fast jedesmal auf. Der Lähmung können krampfartige Zuckungen der Gesichtsmuskeln längere Zeit hindurch vorausgehen, wie in Fall V. Weniger häufig ist die Betheiligung des Labyrinthes zunächst durch Läsion der Bogengänge und daraus resultirenden Schwindel. Dieses Symptom kann aber auch bei Durchbruch der Geschwulst in die Schädelhöhle entstehen durch Reizung und Compression des Gehirns. Man darf also aus dem Eintritt des Schwindels allein noch nicht auf Ergriffensein des Labyrinthes schliessen. Bedeutsamer ist das Resultat der Hörprüfung. Herabsetzung der Hörfähigkeit ist die Regel bei fortgeschrittenen Ohrkrebsen. Selbst wenn lediglich die Muschel ergriffen ist, so kann die resultirende Verschwellung und Verlegung des äusseren Gehörgangs schon eine bedeutende Hörstörung veranlassen. Hochgradigere Herabsetzung findet man selbstverständlich dann, wenn der äussere Gehörgang durch Granulationen völlig verlegt ist. Die Schwerhörigkeit kann aber eine sehr hochgradige sein, ohne dass eine Invasion des Tumors in das Labyrinth nothwendig angenommen werden muss. So hat z. B. Treitel (115 Nachtrag S. 348) in einem Falle trotz bei Lebzeiten bestandener völliger Taubheit post mortem kein Fortschreiten des Tumors auf das Labyrinth und den Nervus acusticus gefunden. Möglicherweise kann die Compression der Labyrinthfenster durch Tumormassen schon genügen, schwere Hörstörungen hervorzurufen. Secundäre Veränderungen des Labyrinthes bei Mittelohrkrebs, die ohne directe Invasion des Tumors erfolgten, hat Manasse (117) beschrieben.

Weitere Symptome werden durch das Fortschreiten des Tumors auf die Umgebung bedingt. Schwellungen der regionären Lymphdrüsen kommen häufig vor, können indess auch ganz fehlen. Betheiligt sind vorzugsweise die Halslymphdrüsen, doch können die retroauriculären und die der Parotisgegend ebenfalls sich durch Schwellung bemerkbar machen. Wichtiger sind die durch directes Fortschreiten der Geschwulst hervorgerufenen Zerstörun-

gen, von denen das häufigste Vorkommniss die Betheiligung des Kiefergelenkes bei Durchbruch der vorderen Gehörgangswand ist. Der hieraus entstehende Schiefstand des Unterkiefers, die Schmerzhaftigkeit beim Kauen und die bald eintretende Ankylose sind unangenehme Complicationen, da die Schwierigkeit der Nahrungsaufnahme den Verfall der Kranken beschleunigt. Unsere beiden Mittelohrkrebse blieben von diesem Unglück verschont, in Fall II war es auffallenderweise sogar trotz Zerstörung der Gelenkpfanne noch zu keiner Beweglichkeitsstörung am Unterkiefer gekommen. Seltener ist das Fortschreiten des Tumors bis in die Rachenhöhle [Krepuska (105), Haug (120)] und auf die Halsgegend [Pollailon (26), Bacon und Muzzy (69), Treitel (115 Fall 1)]. Durch mediales Fortschreiten des Tumors können verschiedene Hirnnerven in Mitleidenschaft gezogen werden. Ist der Trigeminus ergriffen, so sind heftige Neuralgien die Folge [Rondot (19), Pierce (36), Assacky (29), Macewen (92 Fall 23 u. 24)]. Gefährlicher sind die Läsionen der in der Fossa jugularis liegenden Nerven. Schluckbeschwerden, Athemunregelmässigkeiten, Sprachstörungen, als Zeichen der Vaguscompression sind von Panse (85) und Danziger (102 Fall 1) beobachtet worden; Recurrenslähmung durch Fortschreiten des Tumors auf die Halsgegend sah Treitel (115 Fall 1). Mannigfach sind die Symptome, wenn der Tumor auf andere Schädelknochen und auf das Gehirn übergreift. Nackenstarre durch Uebergreifen auf das Atlanto-Occipitalgelenk hat Kretschmann (56 Fall 2) beschrieben. Von Gehirnsymptomen ist die Aphasie entsprechend der topographischen Beziehungen des Schläfenbeines zum Temporallappen das häufigste [(Pierce (36), Danziger (102 Fall 2), Charazac (83 Obs. V)]. Symptome von Seiten der in den Bereich des Tumors gelangenden grossen Gefässe bleiben dagegen in der Regel aus. Nur Carmalt (70) hat einmal eine spontane profuse Blutung, die den Tod herbeiführte, beschrieben. Der Ausgang dieser Blutung, als deren Ursprung der Sinus transversus als wahrscheinlich angenommen wurde, ist mangels einer Section nicht aufgeklärt worden. Fieber tritt während des Krankheitsverlaufes selten auf. Nur einmal sahen wir im Fall V kurzdauernde höhere Temperaturen, die offenbar lediglich durch Eiterretention bedingt waren und mit der Entfernung der vorliegenden Geschwulsttheile wieder verschwanden. Die eben erwähnten, durch Fortschreiten der Geschwulst auf die Umgebung hervorgerufenen Symptome treten nicht immer auf. Der Grund liegt darin, dass der Tod der Kranken in der Regel erfolgt,

ehe die Ausdehnung des Ohrkrebses derartige Dimensionen annehmen konnte.

Der in Folge des Krebses eintretende Marasmus bildet ein Hauptsymptom, und wie mir scheint das wichtigste nach dem schon erwähnten Symptom des Schmerzes. In unseren Fällen II und V war die Kachexie besonders gut in ihrem Fortschreiten zu beobachten und dieses Symptom war zumal in Fall V auch das auffallendste. Allerdings scheint die Kachexie erst bemerkbar zu werden, wenn der Tumor einen gewissen Umfang erreicht, resp. eine gewisse Zeit lang bestanden hat. Deshalb finden wir bei den Krebsen der Ohrmuschel selten Kachexie angegeben, da eine erfolgreiche Operation deren Eintritt meist verhindert. Gewinnt aber das Ohrmuschelcarcinom an Umfang, so verfehlt auch die Kachexie nicht sich einzustellen, wie die Fälle von Vali (86 Fall 2), Politzer (57), Kuhn (100) zeigen.

Es scheint mir, als ob der Krebs des Gehörorgans sich in ganz hervorragender Weise durch Schädigung der allgemeinen Ernährung bemerkbar mache, was um so mehr auffällt, als er Organe des Ernährungs- und Verdauungsapparates zunächst nicht direct in Mitleidenschaft zieht. In unseren Fällen II und V war die Ernährung in keiner Weise behindert, ja der Appetit sogar verhältnissmässig gut, und trotzdem ging der körperliche Verfall der Kranken rapide vor sich. Im Fall II bestanden allerdings mehrere eiternde Durchbrüche der Geschwulst, die fortwährende Säfteverluste zur Folge hatten. Im Fall V dagegen war die Eiterung von den Granulationen aus nicht so bedeutend. Der Einfluss der Unterernährung, dem v. Noorden[1]) mit Recht grosse Wichtigkeit beimisst, kann bei unseren Kranken nicht als Grund des Marasmus angeführt werden. Vielmehr illustriren diese unsere, wie die meisten anderen Fälle von Ohrkrebsen sehr gut die zur Zeit herrschende Ansicht, dass das Carcinom ein Virus producirt, das in den Stoffwechsel übergehend eine Art chronische Vergiftung und so den Verfall der Kräfte herbeiführt. Es wäre vielleicht nicht ohne Interesse, die Stoffwechseluntersuchungen an Krebskranken, die bis jetzt ausgeführt sind[2 u. 3]) an mit Ohrkrebsen behaftenden Patienten nachzuprüfen. Störungen in den Ernährungs-

1) Lehrbuch der Pathologie des Stoffwechsels. Berlin 1893.

2) Fr. Müller, Stoffwechseluntersuchungen bei Krebskranken. Zeitschrift für klin. Medicin. Bd. XVI.

3) Klemperer, Ueber den Stoffwechsel und das Coma der Krebskranken. Charité-Annalen 1891.

functionen, die bei den meisten anderen Krebsen durch deren Sitz bedingt sind, sind wie wir gesehen haben, bei den Ohrkrebsen in der Regel nicht vorhanden. Die Fälle von Kiefergelenksankylose, Erschwerung des Schluckens etc. wären natürlich auszuschliessen. Der später eintretende mangelhafte Appetit ist wohl erst eine Folge der Kachexie.

Der Eintritt der Kachexie macht sich zunächst durch Abnahme des Körpergewichtes bemerkbar. Wie bedeutend diese sein kann, zeigten uns die regelmässigen Wägungen unserer Patienten. Die Verluste betrugen von Anfang an fast regelmässige Gewichtsmengen, von geringen Schwankungen abgesehen. Weiterhin stellen sich Veränderungen im Aussehen der Kranken ein, die besonders das Gesicht betreffen. Die Farbe der Gesichtshaut wird fahl, der Ausdruck der Züge wird starrer, wie wir es bei den meisten krebsigen Erkrankungen als charakteristisches Zeichen kennen. Hand in Hand mit der Abmagerung geht der Verfall der Körperkräfte. Die Kranken nehmen eine schlaffe Haltung an, ihr Gang wird mühsam und schleppend. Zuletzt werden sie bettlägerig, eine allgemeine Anämie stellt sich ein. Gegen das Ende zu sehen wir in Fall IV sogar psychische Störungen, wie Gedächtnissschwäche, endlich comatöse Zustände eintreten, die ebenfalls als Folge der Kachexie aufgefasst werden müssen. Da die Kachexie ziemlich frühzeitig auftritt und rasch zunimmt, scheint mir dieses Symptom auch bei der Diagnose eine Rolle spielen zu dürfen. Aehnliche schnelle deletäre Wirkungen auf den Gesammtorganismus werden bei den nicht mit Complicationen einhergehenden und also meist unter Fiebererscheinungen verlaufenden Ohreiterungen nicht beobachtet. Die Diagnose könnte demnach in zweifelhaften Fällen vielleicht durch die Ergebnisse häufiger Wägungen der Patienten gestützt werden.

Die Kachexie möchte ich auch deshalb unter den Symptomen des Ohrkrebses in den Vordergrund stellen, weil sie in der weitaus häufigsten Zahl der Fälle die eigentliche Todesursache darstellt. Die Kachexie führt allmählich eine völlige Auflösung der Kräfte herbei und die Kranken verscheiden unter entweder langsamer oder rascher auftretendem Coma. Auch der Eintritt intercurrenter Krankheiten kann durch die Kachexie begünstigt werden, wie es wohl in dem Fall von Kuhn (95), der an einer Pneumonie starb, der Fall gewesen sein wird. Von sonstigen Todesursachen spielt nur die Meningitis eine grössere Rolle, die entweder als Folge der Eiterretention durch Verschleppung

pathogener Keime nach den Meningen oder nach Durchbruch der Dura durch directe Infection der weichen Hirnhäute eintritt. Andere Todesursachen sind selten; so hat z. B. Panse (85 S. 62) den Tod an einer Bronchopneumonie erfolgen sehen, deren Entstehung wahrscheinlich durch Vaguslähmung begünstigt war. Lange hält der Organismus keinesfalls dem unaufhaltsam fortschreitenden Marasmus stand, und falls keine der genannten intercurrenten Krankheiten hinzukommt, erfolgt der Tod eben infolge des zunehmenden Kräfteverfalls.

Die Zeit, in der der Tod durch Ohrkrebse herbeigeführt wird zu schätzen, hat schon vielen Autoren Schwierigkeit verursacht, wegen der Unmöglichkeit den Beginn des Leidens festzustellen [vgl. Kretschmann (56 S. 249)]. Ohrmuschelkrebse können jedenfalls längere Zeit bestehen, ehe sie zum Tode führen. Doch da sie selten ganz unbehelligt gelassen werden, sind sie schwer zur Bestimmung der Dauer heranzuziehen. Bei den Krebsen des Gehörgangs und der Paukenhöhle ist der Zeitpunkt der Entstehung schwerer anzugeben. Wenn wir uns aber auch theoretisch über die Dauer der Ohrkrebse nicht mit Bestimmtheit äussern können, so können wir in praxi doch sagen, dass, wenn einmal ein Krebs in den tieferen Teilen des Ohres vorhanden ist, und wir von einer operativen Behandlung absehen, die Lebensdauer kaum noch ein Jahr betragen wird. Dalby (84) sah sämmtliche von ihm beobachtete Fälle sogar 6 Monate nach der Entdeckung der Geschwulst sterben. Sind Operationsversuche an noch nicht weit vorgeschrittenen Krebsen gemacht worden, so kann sich der Process in die Länge ziehen, resp. man muss dann etwa wieder von dem Eintritt von Recidiven an die Zeitrechnung von neuem beginnen. Bei Mittelohrkrebsen glaubten aber mehrere Autoren nach vorgenommenen Operationsversuchen sogar einen rascher letal endigenden Verlauf bemerkt zu haben. Ausnahmen von dem gewöhnlichen rapiden Verlauf kommen aber trotzdem vor. In Brieger's (101) Fall, der allerdings kein primäres Carcinom des Ohres gewesen ist, hat der Process im Ganzen 21 Jahre lang bestanden und 10 Jahre lang war das Ohr ergriffen. Treitel (115 Fall 2) hat einen Fall beschrieben, in dem das Leiden bereits 8 Jahre bestand. Das sind aber seltene Ausnahmen. Im Allgemeinen kann man sagen, dass der Krebs des Ohres zu denjenigen Krebsen gehört, die am schnellsten den Tod herbeiführen.

Die Zeitdauer des Krankheitsverlaufes in unseren Fällen II und V bestätigte diese Erfahrung.

Ganz entgegengesetzt der eben dargelegten Bösartigkeit des Ohrkrebses in Bezug auf Ausbreitung auf die Umgebung und auf toxische Beeinflussung des Gesammtorganismus, ist sein Verhalten in Bezug auf directe Beeinflussung durch Metastasen. Er macht nämlich so gut wie nie Metastasen, abgesehen von der Infiltration der nächstgelegenen Lymphdrüsen. Aber auch letztere sind in vielen Fällen gar nicht vergrössert gefunden worden, selbst nicht bei ausgedehnten Tumoren. Auch geht es nicht an, alle Lymphdrüsenschwellungen jedesmal ohne weiteres als krebsige zu bezeichnen. Ebenso gut kann Aufnahme phlogogenen Materials, wie Kretschmann (56 S. 248) mit Recht bemerkt, diese Erscheinung verschulden. In unseren Fällen waren dreimal vergrösserte Lymphdrüsen in der Halsgegend nachzuweisen. Die Infiltrationen waren aber nicht sehr hochgradig und jedenfalls nicht stärker, als man sie bei acuten Eiterungen oder Exacerbationen chronischer Eiterungen finden kann. Sehr belehrend war die mikroskopische Untersuchung der vergrösserten Lymphdrüsen im Falle III, dem Fall, der die stärkste Lymphdrüsenschwellung zeigte. Es liess sich hier nachweisen, dass eine tuberculöse Erkrankung die Ursache der Schwellung war. Die beiden anderen Fälle II und IV zeigten geringe Hyperplasien; im Fall IV kann man nach dem mikrokopischen Befunde an der Ohrmuschel, dem Sitz des beginnenden Krebses, auch ohne die fehlende mikroskopische Untersuchung der Lymphdrüsen für ausgeschlossen halten, dass die letzteren krebsig infiltrirt waren. Jedenfalls sind hochgradige carcinomatöse Erkrankungen der Lymphdrüsen bei Ohrkrebsen bis jetzt sehr selten beobachtet. Eine andere Art der Metastasenbildung ist von Politzer (57) beobachtet, der bei einem an Marasmus infolge Ohrmuschelkrebses gestorbenen Mann in Knochenräumen des Felsenbeins, entfernt vom primären Krankheitsherde, zahlreiche Krebsnester fand. Einzig dastehend ist dagegen der von Broeckaert (118) gemachte Fund eines metastatischen Krebsknotens im Kleinhirn. Macewen (92 Fall 24), der bei einem an Ohrkrebs Erkrankten eine harte Leber fand und Knoten an derselben fühlen konnte, vermuthete darin Krebsmetastasen; mangels einer Section ist indessen dieser Fall nicht aufgeklärt. Sonst konnte ich in der Literatur keine weitere Mittheilungen über Metastasen nach Ohrkrebsen finden. Wir sind daher wohl berechtigt anzunehmen, dass die Neigung der Ohrkrebse zu Metastasen eine äusserst geringe ist.

Fassen wir die Ohrkrebse pathologisch-anatomisch ins Auge, so finden wir, dass wir es fast durchgehends mit Plattenepithelkrebsen zu thun haben.

Cylinderzellenkrebse sind dagegen sehr selten beobachtet, so von Jurka (76) (aus der Halleschen Ohrenklinik), Treitel (115 Fall 2), Manasse (104) (aus der Strassburger Ohrenklinik) In den Fällen von Jurka und Manasse ist mit Sicherheit der Krebs im äusseren Gehörgang entstanden. Im Falle von Treitel ist nach dem Befunde und den anderen Untersuchungsergebnissen nicht zu entscheiden, ob nur der äussere Gehörgang oder auch tiefere Theile des Ohres von der Neubildung ergriffen waren, resp. deren primären Sitz darstellten. Gemeinsam ist den beiden letztgenannten Fällen der relativ gutartige und langsame Verlauf, während im Falle von Jurka durch Eiterretention der letale Ausgang an Meningitis erfolgte. Im Manasse'schen Falle war der Tumor 3 Jahre nach einer einfachen Ausschabung mit dem scharfen Löffel erst recidivirt. Der Fall von Treitel ist oben bereits zweimal erwähnt, da er durch lange Dauer des Bestehens (8 Jahre) und durch fast schmerzfreien Verlauf ein seltenes Vorkommniss bildet. Zudem bestanden in diesem Falle auch sonst kaum Beschwerden, so dass das klinische Bild des Krebses gar nicht zum Vorschein kam. Wegen der oben berührten Frage der Aetiologie der Mittelohrkrebse ist es von ganz besonderer Wichtigkeit, festzustellen, dass noch kein Cylinderepithelkrebs beobachtet ist, der mit Sicherheit seinen Ursprung in der Paukenhöhle genommen hat. Sonst finden wir in der Regel Plattenepithelkrebse von dem Typus des Cancroids. Auch unsere Fälle waren sämmtlich Plattenepithelkrebse. In den Fällen I und IV war der Ausgang von der Epidermis der Muschel klar. Besonders der letztgenannte Fall bot uns ausserdem die seltene Gelegenheit, einen Krebs in seinen ersten Anfängen zu beobachten und zu sehen, wie unter dem Einfluss einer unbekannten Noxe die Epithelzelle vom Mutterboden sich ablöst und selbständig vordringt. Hier wie im Fall I zeigte sich die Tendenz der Tumorzellen, nach der Tiefe zu zu wuchern, wie es auch Haug (79 S 166 ff.) beschrieben hat. Nach unseren Befunden scheint es sogar, als ob die Ausbreitung nach der Tiefe gegen den Knorpel zu die Neigung zur Ausbreitung in der Fläche der Haut übertreffe. So war im Fall I die Wucherung weit in die Tiefe gedrungen und zu beiden Seiten des Knorpels fortgeschritten, während das oberflächliche Ulcus nur einen geringen Umfang hatte. Auch im

Falle III sehen wir die Tumorzellen weit mehr Raum einnehmen, als man nach der Grösse der oberflächlichen Erosion erwartet hätte; die Krebsnester durchsetzten weithin das Subcutangewebe. Der Knorpel scheint indessen zunächst wenigstens der Epithelwucherung einen gewissen Widerstand entgegenzusetzen. Wir fanden den Knorpel nur in Fall I ergriffen, und hier war es besonders auffällig, dass, obwohl die Tumorzellen zu beiden Seiten des Knorpels an demselben entlang in ziemlicher Ausdehnung gewuchert waren, trotzdem nur an einer einzigen Stelle ein Eindringen der Tumorzellen in den Knorpel nachzuweisen war. In späteren Stadien hält der Knorpel dann allerdings dem Andringen der Geschwulst nicht mehr Stand, der Knorpel geht dann ebenso wie die anderen Gewebe vollständig unter. Haug (79 S. 166 u. 168 u. 94 S. 204) hat einen Fall von besonders ausgedehnter Knorpelzerstörung durch Krebs mitgetheilt und hat auch an anderen Fällen der Knorpelzerstörung und ihrem Zustandekommen besondere Beachtung geschenkt. Meine Befunde in Fall I weichen insofern von denen Haug's ab., als der von ihm beschriebene, „an der Grenze am Perichondrium sich bildende irritative Zustand" nicht vorhanden war. Die Tumorzellen sehen wir an unseren Präparaten dem Knorpel entlang wuchern, wo das Perichondrium an einzelnen Stellen in ihnen aufgeht, und nur an der einen erwähnten Stelle ist das directe Einwuchern der Krebskörper in den Knorpel zu bemerken. In letzterem Bilde, dem Auseinanderdrängen des Knorpelgewebes findet sich dagegen wieder Aehnlichkeit mit Haug's (79 S. 168) Befunden.

Der Ausgangsort der Krebse an der Ohrmuschel und an dem äusseren Gehörgang ist in den meisten Fällen die Epidermis. In einigen Fällen ist es wahrscheinlicher, dass die Knäueldrüsen, die Ohrschmalzdrüsen der Ursprungsort waren [Haug (94 Fall 10), Jurka (76), Manasse (104), Krepuska (105)]. Es waren besonders die Fälle von Cylinderepithelkrebs, bei denen man auf einen drüsigen Ursprung fahnden musste. In unserem Falle III haben wir auch einen Krebs, der nach den Befunden nicht gut vom Oberflächenepithel entstanden sein kann, obwohl er durchaus als Plattenepithelkrebs zu bezeichnen ist. Hier schien es uns am wahrscheinlichsten, dass der Tumor sich von der Auskleidung der Haarbalgdrüsen aus entwickelt habe, wie es in einem von Denker (99) beschriebenen Falle ebenfalls angenommen wurde. Einen sicheren Nachweis zu führen war uns indess nicht möglich. Die Gründe, die uns zu der Annahme leiteten, habe ich bereits oben dargelegt.

Eine besondere und noch keineswegs befestigte Stellung in der Carcinomliteratur nimmt der sogenannte „Endothelkrebs" ein. Die definitive Classificirung der Endotheliome müssen wir den pathologischen Anatomen überlassen. Doch erscheint es für uns zweckentsprechend, die Endotheliome, die in vieler Beziehung analog den Epithelkrebsen verlaufen, auch hier mit zu berücksichtigen. Langguth (103) erwähnt schon, dass klinisch das Endotheliom des Ohres von den Epithelkrebsen fast nicht zu trennen sei. In der That kommen die Enthodeliome ebenso wie die Carcinome des Ohres vorwiegend bei älteren Leuten vor, und in ihrer Localisation sowohl wie in ihrem Verlaufe nähern sie sich sehr den Epithelkrebsen [vgl. Rasmussen und Schmiegelow (54), Kuhn (100), Cohen Tervaert und Josselin de Jong (113), Leutert (106), Haug (114 [und 120), Nadoleczny (121)]. Der Ausgangspunkt der seltenen Geschwülste ist vorzugsweise die Ohrmuschel und der äussere Gehörgang. Bei den möglicherweise im Mittelohr entstandenen Tumoren kommt in gleicher Weise wie beim Epithelkrebs eine vorhergegangene langjährige Ohreiterung als wahrscheinliches ätiologisches Moment in Betracht [Nadoleczny (121)]. Jedenfalls finden wir in dem klinischen Verhalten der Endotheliome mehr Aehnlichkeit mit den Epitheliomen als mit den Sarcomen, zu welch letzteren man sie anatomisch zu rechnen geneigt ist. Die Sarcome unterscheiden sich wesentlich durch ihr vorzugsweises Vorkommen bei jüngeren Leuten, auch scheint nach den bisherigen Mittheilungen der Verlauf des Sarcoms ein noch rascherer zu sein als der des Carcinoms [vgl. Kretschmann (56 S. 259), Kuhn (86)].

Histologische Besonderheiten sind sonst an den Ohrkrebsen selten beobachtet worden. So beschreibt Koch (88) das seltene Vorkommniss eines Melanocarcinoms. M. Benno Schmidt (75) sah eine eigenthümliche hyaline Bildung der Randparthien der Krebsnester, wie sie ähnlich Haug (114) an einem endothelialen Tumor der Ohrmuschel fand. Ganz verschieden hiervon ist das Vorkommen hyaliner Bildungen in den Zellen im Centrum der Krebszapfen, wo sie als Zeichen degenerativer Processe an den ältesten Zellen häufig zu sehen sind. Man findet dies um so häufiger, je mehr die Krebszellen durch intensives Wachsthum und unregelmässige Mitosen ihren pathologischen Zustand verrathen. Wie im Centrum der einzelnen Krebszapfen ein degenerativer Zustand eintritt, so können schliesslich die ganzen älteren Parthien des Tumors in dieses Stadium gelangen

und der Nekrose anheimfallen. Die Nekrose kann einen derartigen Umfang annehmen, dass wie z. B. in den Fällen von Pierce (36) und Brieger (101) post mortem charakteristische Krebselemente schwierig oder gar nicht zu finden waren. Gewöhnlich erscheint der Tumor in Gestalt unregelmässiger Knoten von verschiedener Consistenz, je nachdem das Stroma oder die eigentlichen Krebsnester die vorherrschenden Bestandtheile sind. Die ältesten, schon im Stadium der Nekrose befindlichen Stellen sind ganz zerklüftet, zerfallen, und scheinen hierdurch oft das Gefühl der Pseudofluctuation hervorzurufen.

In seinem Weiterschreiten zerstört der Tumor die umgebenden Gewebe, vor Allem finden wir daher beim Ohrkrebs ausgedehnte Knochenzerstörungen. Auch der Ohrmuschelkrebs hat die Tendenz, sich mehr nach der Tiefe zu als nach der Oberfläche auszubreiten, so dass wir in späteren Stadien dieselbe tiefgehende Tumorbildung finden, die vor allem am Knochen ihre zerstörende Wirkung zum Ausdruck bringt. Der Knochen wird theils durch directen Druck des Tumors zum Schwinden gebracht, theils durch Störung der Ernährung nekrotisirt und kann dann in grossen Sequestern ausgestossen werden. Die Knochendefecte, die wir am pathologischen Präparate von Krebsgewebe ausgefüllt sehen, betreffen meist die Wände des äusseren Gehörgangs, die Schläfenbeinschuppe, weiterhin den Warzenfortsatz, das Tegmen antri und tympani. Im Weiterschreiten kann der Tumor auf das Keilbein wie auf das Hinterhauptsbein übergehen. Die harten Knochenpartien der Pyramiden hingegen scheinen sich resistenter gegen das Andringen der Neubildung zu verhalten. Besonders die Schnecke kann lange unversehrt bleiben, wie z. B. im Fall von Mathewson (23), wo die Labyrinthkapsel am Nerven hängend sich in der Tumormasse sequestrirt fand. Dass auch die mediale Wand der Paukenhöhle noch bei ausgedehnten Zerstörungen des Schläfenbeins intact gefunden werden kann, ist besonders auffällig [z. B. in Fall von Schwartze (18)]. Ist jedoch an irgend einer Stelle die Labyrinthkapsel durchbrochen, so entgeht der akustische Apparat nicht der Zerstörung durch hineinwachsende Tumorzellen, obwohl die knöcherne Hülle sonst intact bleiben kann. Politzer (39) beobachtete das Eindringen der Tumorzellen von der eröffneten Spitze der Schnecke aus. Häufiger werden die Bogengangswände arrodirt, und von hier aus den Krebszellen der Eingang in das Labyrinth ermöglicht. Auch kann secundäre

Schädigung des Labyrinthes ohne Läsion der knöchernen Kapsel eintreten, wie es Manasse (117) beschrieben hat. Er fand bei der Untersuchung zweier Labyrinthe an Mittelohrkrebs verstorbener Personen mehrfach hyaline Bildungen und neugebildete Knochenspangen, konnte dagegen keine Einwanderung von Tumorzellen in das Labyrinth constatiren. Hier schienen also die durch den Krebs bewirkten Ernährungsstörungen die zarten Theile des inneren Ohres früher in Mitleidenschaft gezogen zu haben, ehe die knöcherne Kapsel dem Zerstörungsprocess anheim fiel. Vielfach wurde indess das Labyrinth auch völlig intact gefunden, in anderen Fällen allerdings auch völlig zerstört. Das gleiche Schicksal erleiden in letzterem Falle der Acusticus und Facialis in ihrem Verlaufe durch das Felsenbein. Dass der Facialis weiter peripher in seinem Verlaufe durch das Mittelohr noch mehr der Gefahr ausgesetzt ist, laedirt zu werden. ist klar. Oft geht er hier vollständig in Geschwulstmasse auf, manchmal ist er aber auch in den neugebildeten Massen noch zu finden und scheint so nur durch Compression gelitten zu haben. Das directe Eindringen der Krebszellen zwischen die Nervenbündel haben Kretschmann (56 S. 246) und Manasse (117) beobachten können.

Verschieden verhält sich die Dura in ihrer Resistenz gegen den Krebs. Meist findet man sie lediglich durch die den Knochen perforirende Tumormasse emporgedrängt, intact, in anderen Fällen an einer kleinen Stelle von der Neubildung ergriffen, mit derselben verwachsen oder nur in geringer Ausdehnung zerstört. [Lucae (24), Pierce (36), Danziger (102)]. Eine Ausnahme macht nur der Theil der Dura, der die äussere Wand des Sinus bildet; diese Stelle ist nämlich meist vollständig in dem Tumor aufgegangen. Unser Fall II illustrirte dies merkwürdige Verhalten der Dura sehr gut. Hier war durch die grossen Knochendefecte die Neubildung weit in die Schädelhöhle vorgedrungen; hatte aber die Dura der vorderen Schädelgrube unversehrt gelassen, mit Ausnahme einer kleinen Stelle, die mit dem Tumor verwachsen und perforirt war. Dagegen war in der hinteren Schädelgrube vom Sinus sigmoideus nur die mediale, nach der Schädelhöhle zu gelegene Wand vorhanden, letztere intact. Man findet den Sinus fast ausnahmslos an den Grenzstellen durch einen Thrombus verschlossen und obliterirt, und an Stelle des Lumens Krebsgewebe. Auch in unserem Falle II hatte sich ausser dem Thrombus oben und

unten eine Obliterirung durch Verwachsung der Wände gebildet. Nur der Fall von Carmalt (70) liess es möglich erscheinen, dass eine zum Tode führende Blutung aus dem Sinus stammte. Es könnte aber trotzdem, — vorausgesetzt, dass die erwähnte Annahme wirklich richtig ist —, ein Thrombus vorhanden gewesen sein, der durch irgend eine Ursache, vielleicht eitrigen Zerfall, plötzlich dem andrängenden Blutstrom nicht mehr Stand halten konnte. Für gewöhnlich schützt uns die Thrombose vor sonst unvermeidlichen Blutungen. Auf ähnliche Weise scheint auch die gefährliche Carotis interna durch frühzeitige Obliterirung den Kranken davor zu bewahren, einer raschen Verblutung durch Arrosion des Gefässes zum Opfer zufallen [Delstanche u. Stoquardt (32), Pierce (36), Treitel (115 Fall I)].

Es handelt sich bei den bis jetzt erwähnten destruirenden Wirkungen des Ohrkrebses immer um directes, durch das Wachsthum der Neubildung bedingtes Fortschreiten derselben auf die Umgebung. Zum Unterschiede von den meisten anderen Krebsen hat der Ohrkrebs nicht die Neigung, sich durch sprungweises Fortschreiten durch Vermittlung des Lymphgefäss- oder Blutgefäss-Systems weiter zu verbreiten. Wir finden daher sehr selten secundäre krebsige Erkrankungen, weder in der Umgebung, noch an anderen Stellen des Körpers. Die wenigen Ausnahmen sind auf Seite 174 angeführt. Ich möchte hier nur noch einmal auf das Verhalten der Lymphdrüsen zurückkommen. Dass eine Schwellung der regionären Lymphdrüsen beim Ohrkrebs ausbleiben kann, ist Thatsache [vergl. Kretschmann (56 S. 248)]. Die häufig erwähnten Lymphdrüsenvergrösserungen und Verhärtungen dürfen aber durchaus nicht alle als krebsige Erkrankungen betrachtet werden, sondern es bedarf hierzu erst noch eines Beweises. Leider ist in dieser Beziehung das Material in der vorhandenen Literatur noch zu wenig gesichtet. Krebsige Entartung der Lymphdrüsen sind als Sectionsbefunde ausdrücklich erwähnt z. B. von Schwartze (18) und Buss (46). In vielen andern Fällen scheint indess eine Untersuchung der vergrösserten Lymphdrüsen bei der Section nicht vorgenommen worden zu sein. Es scheint mir wichtig, in Zukunft hierauf zu achten; denn für die Prognose bei operativen Eingriffen ist es für uns von grösstem Interesse zu wissen, ob eine radicale Entfernung aller palpablen Drüsen als unumgänglich anzusehen ist, oder ob wir, falls es unmöglich ist, dieses Postulat zu erfüllen, dennoch Aussicht auf dauernden Erfolg haben können. Panse (85 S. 44)

berichtet von einer nachträglichen Drüsenexstirpation nach der Operation eines Krebses des äusseren Ohres. Die Lymphdrüsen erwiesen sich hier krebsfrei. Vali (80 Fall 1) theilt mit, dass er in einem Falle bei der Operation eines Ohrmuschelkrebses eine ziemlich vergrösserte Lymphdrüse im Unterkieferwinkel hat stehen lassen und konnte er während der Beobachtungszeit nach der Operation (8 Mon.) eine Zunahme der Schwellung nicht beobachten. Es ist in diesem Falle die Beobachtungszeit zu kurz um definitiv die carcinomatöse Beschaffenheit der betreffenden Lymphdrüse auszuschliessen. Aber dennoch dürfen wir schon aus den vielen günstigen Resultaten, welche die operative Behandlung der an der Muschel und im äusseren Gehörgang sitzenden Krebse aufzuweisen hat, vielleicht den Schluss ziehen, dass gleichzeitig bestehende Lymphdrüsenerkrankungen nicht selten harmloser Natur sind. In unserem Falle III hatten wir den eigenthümlichen Befund, dass trotz bestehenden Ohrmuschelkrebses und ohne anderweitig nachweisbare tuberkulöse Erkrankung, die infiltrirten Lymphdrüsen sich als tuberkulöse entpuppten. Man muss diese Lymphdrüsen, die nur auf der Seite und in der nächsten Nähe des ulcerirten Ohres lagen, in irgend eine Beziehung zu der Ohrerkrankung bringen, da wir keine andere Erklärung für diese Erscheinung sonst finden konnten. Wir hätten also den merkwürdigen Vorgang vor uns, dass Tuberkelbacillen, die durch den Krebs gesetzten Hautdefecte als Eingangspforte benutzend, die Ulceration durchwandert hätten und schliesslich vom Lymphgefässsystem aufgenommen sich vermehrten und in den Lymphdrüsen die locale Tuberkulose erzeugten. Die früher vermutheten antagonistischen Beziehungen zwischen Krebs und Tuberkulose sind nach den neueren Untersuchungen zwar nicht mehr aufrecht zu erhalten; besonders dass sich ein Carcinom in lupösen Geschwüren entwickeln kann, ist bekannt und in Bezug auf die Ohrmuschel auch bereits von Haug (94 Fall 4) beobachtet. Dagegen gehören umgekehrt die tuberkulösen Infectionen carcinomatöser Geschwüre noch zu den grössten Seltenheiten[1, 2 u. 3]). Der vorliegende Fall ist dadurch

1) Cordua, Ein Fall von krebsig tuberculösem Geschwür des Oesophagus. Arbeiten aus dem path. Inst. in Göttingen. 1893. S. 147.

2) Zenker, Carcinom und Tuberkel in demselben Organ. Deutsches Archiv für klin. Medicin. Bd. XLVII. S. 191.

3) Lubarsch, Die Geschwülste. Ergebnisse der allgemeinen Pathologie und path. Anatomie von Lubarsch und Ostertag. Jahrg. I. Bd. II. S. 435.

besonders dunkel, dass am Orte des wahrscheinlichen Eintritts der Bacillen keine locale durch dieselbe bedingte Reaction nachweisbar war, so dass man hier den Krebs nur als Durchgangsort der Bacillen betrachten darf. Man müsste sonst annehmen, dass die locale Hauttuberkulose bereits ausgeheilt sei und nur noch in den Lymphdrüsen sich die Krankheitserreger in virulentem Stadium erhielten. Aber wie wenig klar dieser seltene Befund auch sein mag, jedenfalls giebt er uns Veranlassung, in der Deutung der Befunde geschwollener Lymphdrüsen bei Ohrkrebsen vorsichtig zu sein, da immer ein ähnlicher, durch Einwanderung pathogener Mikroorganismen auf dem Wege des ulcerirten Carcinoms hervorgerufener Process die Ursache der suspecten Infiltration sein kann.

Es ist dies von grosser Wichtigkeit für die Prognose, die sonst bei rechtzeitigem operativen Einschreiten und bei oberflächlichem Sitze des Tumors keine schlechte ist. Je mehr jedoch nach der Tiefe zu die Geschwulst gelegen ist, desto geringer ist die Aussicht, das Leben der Patienten zu erhalten, so dass bei den im Mittelohr entstandenen Krebsen die Prognose gegenwärtig fast stets absolut letal zu stellen ist. Hierbei ist besonders in Berücksichtigung zu ziehen, dass frühzeitige operative Eingriffe bei dem Krebs des Mittelohres und der tieferen Theile das Gehörganges mangels einer frühzeitigen Diagnose meist unmöglich sind. Abgesehen davon kann aber auch ein im Anfangsstadium befindlicher Krebs bei gleichzeitig bestehender Mittelohreiterung durch Eiterretention und folgende Meningitis einen raschen Tod herbeiführen.

Es ist nach dem Angeführten selbstverständlich, dass die operative Behandlung des Ohrkrebses, sobald eine solche überhaupt in Frage kommen kann, in erster Linie in's Auge gefasst werden muss. Und zwar ist in diesem Falle ohne Zögern zu einer möglichst gründlichen Operation zu schreiten. Das schnelle Fortschreiten des Krebses, die Einsicht, dass der sich selbst überlassene Krebs sicher in kürzester Frist zum Tode führt, lassen kein längeres Zaudern gerechtfertigt erscheinen. Nur wenn der Kranke seine Einwilligung zur Operation versagt, oder wenn der Tumor inoperabel erscheint, ist es erlaubt die Versuche mit medicamentösen Mitteln zu wiederholen, von denen einige Autoren manchmal günstige Erfolge gesehen haben. Hierher gehören Herba Sabinae [Lucae (58), Jacobson (38), Bürkner (81 S. 265)] und die Zinkätzpaste [(Menière) (49)]. In neuerer Zeit ist von Truneçek (116) eine Arsenikpaste angegeben

worden, welche vor den erstgenannten Mitteln einstweilen das voraus hat, dass in dem mitgetheilten geheilten Falle wenigstens jeder Zweifel daran, ob es sich wirklich um ein Carcinom gehandelt habe, ausgeschlossen erscheint. Es dürfte sich also wohl verlohnen, das letztgenannte Mittel in geeigneten Fällen, in denen ein operativer Eingriff verweigert wird, nachzuprüfen. Ob es aber in den Fällen, wo die Operation schon aussichtslos erscheint, noch thunlich ist, die Truneçek'sche Paste zu versuchen, ist vorläufig noch nicht erprobt.

Zu entscheiden, ob eine Operation noch aussichtsvoll ist, ist oft nicht möglich und dies ist auch mit der Grund, wesshalb die Statistik der Operationen bei Ohrkrebsen bis jetzt eine so ungünstige ist. Mit einiger Sicherheit kann man eine günstige Prognose nur stellen, wenn die ganze Ausbreitung des Krebses vor der Operation bereits zu übersehen ist, und das kann nur der Fall sein, wenn die Ohrmuschel der alleinige Sitz des Tumors ist. In diesem Falle ist es nicht schwer, eine Entfernung des ganzen Krankheitsherdes vorzunehmen und die Resultate dieser Operationen sind auch fast ausnahmslos günstige. Viele Operateure begnügten sich mit keilförmiger Excision der ulcerösen Partie und haben damit auch gute Erfolge erzielt. Recidive kommen aber trotzdem vor, und im Fall I haben wir ein solches Beispiel eines Recidivs und sind im stande, das Zustandekommen desselben an der Hand der mikroskopischen Präparate zu erklären. Hier war es klar, dass die Tiefenwucherung der Krebszellen die Gegend des Ulcus weit überschritten hatte und auch im Fall III konnten wir ähnliche Verhältnisse im mikroskopischen Bilde beobachten. Grössere Sicherheit gegen Recidive gewährt die vollständige Amputation der Ohrmuschel. In der Hallenser Klinik ist diese Methode seit vielen Jahren fast ausschliesslich eingeführt [vgl. Schwartze (89 S. 716)]. Sind in nächster Nähe der krebsigen Ohrmuschel vergrösserte Lymphdrüsen zu fühlen, so werden dieselben gleich mit entfernt, womöglich mit der darüberliegenden Haut. Die Haut der Umgebung darf selbstverständlich auch nicht geschont werden, wenn sich hier bereits Infiltration bemerkbar macht. Die Grösse des eventuell entstehenden Hautdefectes kann uns nicht von energischem Vorgehen abhalten. Man kann die freiliegende Wundfläche durch plastische Hautlappen aus der Umgebung zum Theil sofort bedecken und die resistirenden Geschwürsflächen durch secundäre Transplantation nach Thiersch rasch zur Heilung bringen. Be-

steht jedoch der geringste Verdacht darauf, dass in dem subcutanen Gewebe noch Tumorzellen sitzen, so ist es gerathener, von jeder Plastik zunächst abzusehen. So heilte Fall III, ohne dass weitere operative Versuche gemacht wurden, die Ueberhäutung zu befördern, ebenfalls rasch und vollständig aus. Ausserdem hat man in der Thiersch'schen Transplantation ein Mittel, um jederzeit, wenn der Verdacht auf noch vorhandene krebsige Elemente geschwunden ist, die grosse Wundfläche mit Epidermis zu bedecken. Die Schwierigkeit der Operation wächst und zugleich die Unsicherheit des Erfolges, je mehr der Krebs medial zu seinen Sitz hat oder fortgeschritten ist. Hat der Tumor die häutige Gehörgangswand ergriffen, so ist die vollständige Mitentfernung des ausgelösten Gehörgangsschlauches das sicherste [siehe Schwartze) (89 S. 716)]. Ist der Krebs bereits auf den Knochen übergegangen, so muss eine ausgedehnte Wegmeisselung der kranken Corticalis und des äusseren knöchernen Gehörgangs sich anschliessen.

Sind die Operationsresultate der Krebse der Ohrmuschel und des äusseren Gehörgangs auch ziemlich gute, vorausgesetzt, dass letztere rechtzeitig in Behandlung kommen, so sind die bisherigen Erfolge bei den Krebsen des Mittelohres um so schlechter. Hier spricht allerdings in hervorragendem Maasse der Umstand mit, dass eine frühzeitige Erkennung so selten gelingt. So sind manche Operateure in der Meinung, dass es sich um gewöhnliche eitrige Mittelohrerkrankungen handle, zur Operation geschritten und erkannten erst später aus den nachwachsenden Wucherungen die Malignität des Leidens. Einen merkwürdigen Verlauf nahm der schon oben erwähnte Fall von Kuhn (95 Fall 2) bei dem wegen Empyem im Antrum mit Eiterverhaltung die Aufmeisslung des Antrums vorgenommen wurde. 3 Monate nach der Operation traten Granulationen in der Tiefe der Wundhöhle auf, die sich mikroskopisch als Krebs entpuppten, obwohl bei der Operation und späterhin das Antrum und die Paukenhöhle frei von Granulationen gefunden worden waren. Es erscheint in diesem Falle, als ob das Carcinom in pneumatischen Räumen des Warzenfortsatzes sich entwickelt habe und daselbst, da sie durch die Operation nicht eröffnet waren, zunächst latent geblieben sei. Dass in solchen und in den erstgenannten Fällen von einem günstigen Erfolg der Operation nicht mehr die Rede sein kann, liegt auf der Hand. Sie dürfen also zur Beurtheilung des Heilwerthes der operativen Behandlung der Mittelohrkrebse

nicht herangezogen werden. Aber auch die bisher nach der Erkennung eines im Mittelohr entstandenen Krebses vorgenommenen operativen Eingriffe, wie Ausschabungen vom äusseren Gehörgang aus, Abtragung der vorliegenden Geschwulsttheile, Eröffnung des Antrums mit nachfolgender Auskratzung, können uns durchaus nicht genügend erscheinen, die Geschwulst radical zu entfernen oder auch nur in ihrem Wachsthum aufzuhalten, wenn auch vereinzelt Erfolge dabei vorkommen mögen. So berichtet Stein (107) von einer glücklichen Entfernung eines grossen Polypen, der sich später als ein Carcinom erwies, mittels der Wilde'schen Schlinge mit nachfolgender Ausschabung, ohne dass Recidive eintraten. In den meisten Fällen war aber das Resultat entsprechend der unzulänglichen Operationsmethode ein negatives. Die Wucherungen begannen nach der Operation von neuem fortzuschreiten und manche Operateure hatten sogar den Eindruck, dass das Wachsthum der Geschwulst nach der Operation eher zu- als abgenommen habe. Da wir uns nur von einer Operation Erfolg versprechen können, die alle krebsigen Massen entfernt, so kann nur eine Methode zum Ziele führen, die es ermöglicht, den Krankheitsherd in ganzer Ausdehnung so freizulegen, dass wir die Exstirpation des Tumors vollständig vornehmen können. Von vornherein wird es klar sein, dass eine radicale Entfernung aller Tumorelemente nur möglich sein wird, wenn der Umfang der Wucherung zur Zeit der Operation noch Grenzen aufweist, die mit den bisher erprobten Methoden erreichbar sind. Dass Fälle wie unser Fall II nicht mehr operabel sind, liegt auf der Hand. Aber in Fall V wäre vielleicht, wenn die Patientin zur rechten Zeit, wie ihr gerathen worden war, sich in die Klinik hätte aufnehmen lassen, eine Operation noch aussichtsvoll gewesen. Der einzige Fall von erfolgreicher Operation eines ausgedehnteren Mittelohrkrebses ist von Jansen (110) mitgetheilt, der zum ersten Male die Methode der vollkommenen Freilegung der Mittelohrräume zu diesem Zweck angewandt hat. Leider finden wir am angegebenen Orte nur wenig genauere Angaben über die Symptome und die Ausbreitung der Geschwulst. Auch thut es dem Werthe des Falles Abbruch, dass er wegen des an einer intercurrenten Krankheit erfolgenden Todes nur $^3/_4$ Jahr nach der Operation hatte controlirt werden können. Jedenfalls sehen wir aber aus Jansen's Mittheilung, dass es möglich ist, in gewissen Fällen mittels der Totalaufmeisselung dem Carcinom des Mittelohres beizukommen.

Als ideale Operationszeit wäre die anzusehen, zu der der Krebs noch lediglich die Schleimhaut befallen hat. Ist der Tumor bereits in den Knochen tiefer hineingewuchert, so ist der Erfolg unsicherer. Nicht nur ist es uns dann nicht möglich, die Grenze der Geschwulst mit dem Auge zu verfolgen, da die in die Knochencanäle hineingewachsenen Krebszellen unsichtbar bleiben werden, sondern es ist auch technisch bei grosser Ausdehnung des Krankheitsherdes dem Vorgehen ein Ziel gesetzt. Obwohl die allmähliche Ausbildung unserer Operationsmethoden grössere Eingriffe als früher z. B. auch am Labyrinth möglich machen, so genügen diese wohl manchmal, um einen Eiterherd freizulegen, aber kaum dürfte die radicale Entfernung eines ins Labyrinth gewucherten Krebses je gelingen. Es bleibt also ein günstiger Erfolg der operativen Behandlung der tieferen Ohrkrebse nur dann zu erhoffen, wenn dieselben den Bereich des Mittelohres nicht überschritten haben. Wie aus dem oben Angeführten hervorgeht, ist es nicht leicht, dies vor der Operation festzustellen. Die letztere wird also in solchen Fällen immer eine zweifelhafte Prognose geben und der Operateur muss sich auch in den scheinbar am günstigsten liegenden Fällen bewusst bleiben, dass er eine unerwartet grosse Ausdehnung der Geschwulst, die seine Heilbestrebungen vereitelt, finden kann.

Es ist ersichtlich, dass in Berücksichtigung dieser Verhältnisse nicht viele bisher die Neigung gehabt haben, operativ gegen den Mittelohrkrebs vorzugehen oder dazu künftighin Lust haben werden. Damit aber nicht eine allzu grosse Zurückhaltung in dieser Beziehung lähmend auf den weiteren Ausbau unserer therapeutischen Methoden wirke, ist zu beherzigen, dass bei unterlassener Operation der Kranke ebenso unrettbar verloren ist, wie nach einer misslungenen. Ja selbst ein durch letztere etwa beschleunigter letaler Ausgang kann nicht schwer ins Gewicht fallen, da wir gesehen haben, dass der Verlauf des Ohrkrebses ohnehin ein sehr rascher ist. Es kann doch kaum darauf ankommen, dem Kranken die Zeit seines Martyriums durch Unterlassung der Operation um einige Wochen oder Monate zu verlängern, wenn man dagegen im Falle der Operation auch nur eine geringe Hoffnung auf vollständige Heilung hat. Momentane Gefahr für das Leben bringt die Operation nicht mit sich. Die Blutung aus den grossen Gefässen ist wenig zu fürchten, weil dieselben, sobald sie in den Bereich des Tumors kommen, obliteriren. Eine eventuelle Sinusblutung würde sich jedenfalls

leicht beherrschen lassen und eine vorherige Unterbindung der Carotis communis, welche bereits bei der Operation mehr nach aussen zu sitzender Krebse nothwendig werden kann und in der Halle'schen Ohrenklinik auch schon ausgeführt ist (85), würde die Gefahr, die von Seiten dieses Gefässes droht, verringern.

Literatur.

1. Fischer, Commentatio de cancro auris humanae. Lüneburg **1804**. — 2. Cruveilhier, Anatomie pathologique du corps humain. II. XXVI. livraison. Planche II. **1829—1835**. — 3. Riedel, Ueber die Krankheiten des Ohres und Gehöres. **1832**. — 4. Campbell, Zwei Fälle von Krebs des Ohres. Transactions of medic. and surg. Soc. of Calcutta. T. VI. **1833**. — 5. Kramer, Lehrbuch der Ohrenheilkunde. **1836**. S. 111. — 6. Hubert-Valleroux, Essai théorique et pratique des maladies de l'oreille. Paris **1846**. — 7. Cooper Forster, Pathological Transactions for **1850**. — 8. Sédillot, Un cas d'épitheliome du pavillon. Comptes rendus à l'Académie des Sciences. Séance d. 25. juillet. **1859**. — 9. Toynbee, Diseases of the ear. Cap. XVII. Maligne Tumoren. **1860**. — 10. Velpeau, Cancroide du pavillon. Gaz. des Hôpit. **1865**. — 11. Buisson, De l'amputation du pavillon de l'oreille. Montpellier medical **1869**. p. 1 et 112. — 12. Demarquay, Du cancroide de l'oreille. Gaz. des Hôpit. 1869. p. 448. — 13. Kessel, Ueber Ohrpolypen. Arch. f. Ohrenhlk. IV. S. 184. 1869. — 14. Brunner, Epithelcarcinom des Ohres. Ebenda. V. S. 28. **1870**. — 15. Billroth, Archiv für klin. Chirurgie. Bd. X. S. 67. — 16. Bergmann, Notizen über die in der Dorpater Klinik beobachteten Hautkrebse. **1872**. — 17. Gruber, Aerztliche Berichte des k. k. Allgemeinen Krankenhauses in Wien. — 18. Schwartze, Ein Fall von primärem Epithelkrebs des Mittelohres. Arch. f. Ohrenhlk. IX. S. 208. **1875**. — 19. Rondot, Sur le cancer de l'apophyse mastoïde. Annales des maladies de l'oreille et du larynx. 1875. p. 227. — 20. Burnett, A treatease of the ear. **1877**. p. 453. — 21. Travers, Froriep's Notizen. Bd. XXV. — 22. Schwartze, Pathologische Anatomie des Ohres. Berlin **1878**. S. 20. — 23. Mathewson, Transact. of the American otol. society 11th. annual meeting 1878. — 24. Lucae, Statistische Uebersicht der Berliner Universitätspoliklinik für Ohrenkranke vom 1. November 1874 bis 1. November 1877. Arch. f. Ohrenh. XIV. S. 127. **1879**. — 25. Jahresbericht der Directoren des St. Michaels Hospital Newark 1879. Ref. Arch. f. Ohrenh. XV. S. 168. — 26. Pollailon, Annales des maladies de l'oreille et du larynx. 1879. p. 254. — 27. Lafargue, Des tumeurs malignes du pavillon de l'oreille. Thèse de Paris 1879. — 28. E. Fränkel, Beiträge zur Pathologie und pathologischen Anatomie des Gehörorgans. Zeitschrift f. Ohrenheilk. VIII. S. 240. 1879. — 29. Assaky, Carcinome de l'oreille moyenne et du rocher. Annales des maladies de l'oreille et du larynx 1879. p. 266. — 30. Wishart, Edinb. medical and surgical Journal. Vol. XVIII. — 31. Habermann, Bericht aus Zaufal's Klinik für das Jahr **1880**. — 32. Delstanche und Stoquardt, Ein Fall von primärem Epithelkrebs des äusseren Gehörganges. Arch. f. Ohrenh. XV. S. 21. 1880. — 33. Kipp, Ein Fall von Epitheliom des Mittelohres. Zeitschrift f. Ohrenh. XI. S. 6. **1882**. — 34. Treillet, Du cancer du pavillon de l'oreille. Thèse de Paris 1882. — 35. Politzer, Primäre bösartige Neubildungen im Gehörorgan. Wiener mediz. Blätter. 1882. Nr. 9 und 10. — 36. Pierce, Ein Fall von ausgedehnter Erkrankung des Schläfenbeins, complicirt mit Hernia cerebri. Zeitschrift f. O. XII. S. 114. **1883**. — 37. Seely, Ein Fall von primärem Epitheliom der Ohrmuschel. Transactions of the American otolog. Sect. 1883. — 38. Jacobson, Bericht über die Berliner Universitätspoliklinik. Arch. f. Ohrenh. XIX. S. 34. 1883. — 39. Politzer, Bericht über die Section für Ohrenheilkunde des internationalen medicinischen

Congresses in London 1881. Bericht von Lucae. Archiv f. Ohrenhlk. XIX. S. 78. 1883. — 40. Bürkner, Beitrag zur Statistik der Ohrenkrankheiten. Ebenda. XX. S. 81. 1884. — 41. Moos, Krebs des häutigen knorpeligen Gehörgangs u. s. w. Zeitschr. f. Ohrenh. XIII. S. 166. 1884. — 42. Roger, The Lancet. 8. Mars 1884. S. 427. — 43. Stacke, Jahresbericht der Hallenser Ohrenklinik 1882/1883. Archiv f. Ohrenh. XX. S. 267. 1884. — 44. Bowly, Epithelioma of the external ear. The Lancet. 8. Mars 1884. S. 427. — 45. Schwartze, Lehrbuch der chirurgischen Krankheiten des Ohres. Stuttgart 1885. S. 229. — 46. Buss, Zwei Fälle von primärem Epithelialkrebs des Mittelohres. Inaug.-Diss. Halle 1885. — 47. Marian, Bericht über die vom October 1882 bis December 1884 behandelten Ohrenkranken. Arch. f. Ohrenh. XXII. S. 112. 1885. — 48. Rossi, XIII. Jahresbericht für das Jahr 1883/84 Rom 1885. — 49. Menière, Bericht über den 3. otologischen Congress zu Basel von Politzer. Arch. f. Ohrenh. XXII. S. 117. 1885. — 50. Stacke, und Kretschmann, Jahresbericht der Hallenser Ohrenklinik pro 1884/85. Ebenda. XXII. S. 248. 1885. — 51. Kipp, Transactions of the American otol. society. 1885. — 52. Douglas, Epithelioma du pavillon de l'oreille. Med. Record. Dec. 1886. — 53. Pooley, Med. Record. 20. Nov. 1886. — 54. Rasmussen und Schmiegelow, Casuistischer Beitrag zu der Lehre von den malignen Mittelohrgeschwülsten. Zeitschrift f. Ohrenh. XV. S. 178. 1886. — 55. Kretschmann, Jahresbericht der Hallenser Ohrenklinik 1885. Arch. f. Ohrenh. XXIII. S. 237. 1886. — 56. Derselbe, Ueber Carcinome des Schläfenbeines. Ebenda. XXIV. S. 231. 1887. — 57. Politzer, Lehrbuch der Ohrenheilkunde 1887. S. 421. — 58. Lucae, Geheiltes primäres Carcinom des Gehörganges. Therapeutische Monatshefte. Novbr. 1887. — 59. Kates, Epithelioma of the auricles. New-York. Med. Record. 29. Jan. 1887. — 60. Martin, Ablation de l'oreille externe pour cancer. Med. Press. and. Circ. 1887. p. 242. — 61. Sunes, Epithelioma de l'oreille. Revista de laryngol. otol. etc. 4. Oct. 1887. — 62. Habermann, Beiträge zur pathologischen Anatomie des Gehörorganes. Zeitschr. f. Heilk. Bd. VIII. S. 347. 1887. — 63. Baratoux et Miôt, Traité des maladies de l'oreille et du nez. 1888. 64. Bezold, Statistischer Bericht über die in den Jahren 1884 bis 1886 incl. behandelten Ohrenkranken. Arch. f. O. XXV. S. 204. 1888. — 65. Das Augen- und Ohrenhospital zu Bradford. Bradford 1888. — 66. Gruber, Lehrbuch der Ohrenheilk. 1888. S. 383. — 67. Jackson, Epithelioma of the right ear. The Lancet. 31. Mars 1888. p. 623. — 68. Bürkner, Bericht über d. Göttinger Poliklinik v. Jan. 1887 bis 31. März 88. Arch. f. O. XXVI. S. 236. — 69. Gorham Bacon and Muzzy, Ein Fall von Krebs des Ohres. Zeitschr. f. O. XIX. S. 263. 1889. — 70. Carmalt, Transactions of the American otology society. XXII. annual meeting. Vol. IV. Part. 3. 1889. — 71. Heurtaux, Epithelioma du pavillon de l'oreille. Gaz. med. de Nantes. 9. Avril 1889. — 72. Ludewig, Jahresbericht der Hallenser Ohrenklinik. Archiv für Ohrenh. XXIX. S. 273. 1890. — 73. Schubert, Bericht über das zweite ohrenärztliche Lustrum. Ebenda. XXX. S. 49. 1890. — 74. Hamon de Fougeray, Deux cas d'épithelioma du pavillon de l'oreille. Annales des maladies de l'oreille et du larynx. 1890. No. 1. — 75. M. B. Schmidt, Ein plexiformes Epithelium der Haut mit hyaliner Degeneration. Ziegler's Beiträge zur pathologischen Anatomie. Bd. VIII. 1890. — 76. Jurka, Ein Fall von Carcinom des äusseren Gehörganges. Dissert. inaug. Halle 1891. — 77. Milligan, Epithelioma of the external ear. Brit. med. Journ. 10. Jan. 1891. — 78. Steinbrügge, Pathologische Anatomie des Ohres. In Orth's Lehrbuch der speciellen pathologischen Anatomie. Berlin 1891. S. 18 ff. — 79. Haug, Zur mikroskopischen Anatomie der Geschwülste des äusseren und mittleren Ohres. Arch. f. Ohrenheilk. XXXII. S. 151. 1891. — 80. Vali, Zwei Fälle von Ohrmuschelkrebs. Ebenda. XXXI. S. 173. 1891. — 81. Bürkner, Lehrbuch der Ohrenheilkunde. Stuttgart 1892. S. 265. — 82. Guermonprez et Cocheril, Trois operations d'épithelioma du pavillon et de l'oreille suivies d'autoplastique. Revue de l'otologie et de rhinologie etc. 1892. No. 18. p. 665. — 83. Charazac, Contribution à l'étude des tumeurs malignes de l'oreille. Revue d'otologie et de rhinologie. 1892. No. 1—3. p. 1, 33, 65. — 84. Dalby, Cancer of the ear. The Lancet 1892. II. 17. — 85. Panse, Jahresbericht der Hallenser

Ohrenklinik 1890/91. Archiv f. O. XXXIII. S. 43 u. 52. 1892. — 86. Kuhn, Die Neubildungen des Ohres. In Schwartze's Handbuch der Ohrenheilk. II. S. 570. 1893. — 87. Stetter, III. Jahresbericht aus dem Ambulatorium etc. vom 1. Januar 1891 bis 1. Januar 1892, ref. Arch. f. Ohrenh. XXXIV. S. 149. 1893. — 88. Koch, Die bösartigen Tumoren des äusseren Ohres. Inaug.-Diss. Würzburg 1893. — 89. Schwartze, Operationslehre. Im Handb. d. Ohrenheilk. II. 1893. — 90. Lemke, Bericht über die Universitätspoliklinik für Ohrenkranke u. s. w. in Rostock vom 1. Juli 1891 bis 1. Juli 1893, ref. Arch. f. O. XXXVI. S. 67. 1893. — 91. Grunert und Panse, Jahresbericht der Hallenser Ohrenklinik 1891/92. Ebenda. XXXV. S. 250. 1893. — 92. Macewen, Pyogenic infective diseases of the Brain and spinal Cord. Glasgow 1893. p. 128. — 93. Ferreri, Sull epithelioma del padiglione. Arch. italiano di otologia, rhinologia par Gradenigo e de Rossi II. 2. 1894. p. 214. — 94. Haug, Beiträge zur Klinik und mikroskopischen Anatomie der Geschwülste des äusseren Ohres. Arch. f. Ohrenh. XXXVI. S. 164. 1894. — 95. Kuhn, Verhandlungen der otologischen Gesellschaft in Frankfurt a. M. 1893. Bürkner's Bericht im Archiv für O. XXXV. S. 122. 1894. — 96. Denker, Verhandlungen der otologischen Gesellschaft in Bonn 1894. Bürkner's Bericht. Arch. f. Ohrenh. XXXVII. S. 103. 1894. — 97. Brockemöhle, Ebenda S. 105. — 98. Corradi, Bericht über die oto-rhino-laryngologische Abtheilung des Krankenhauses in Verona im Jahre 1894. Arch. ital. di otolog. Bd. III. S. 154. — 99. Denker, Epithelialcarcinom des knorpeligen Meatus und der Muschel. Zeitschrift für Ohrenheilk. XXVI. S. 55. 1895. — 100. Kuhn, Ueber Carcinom des äusseren Ohres. Verhandl. der otolog. Gesellschaft. 1895. S. 160. — 101. Brieger, Carcinom des äusseren Ohres. Ebenda. S. 164. — 102. Danziger, Beitrag zur Kenntniss des Felsenbeincarcinoms. Archiv f. O. XLI. 1896. S. 35, und Monatsschrift f. O. 1895. Nr. 7 u. 10. — 103. Langguth, Das Carcinom des äusseren Ohres. In.-Diss. Strassburg 1896. — 104. Manasse, Verhandlungen der otolog. Gesellschaft. 1896. S. 57. — 105. Krepuska, Sitzungsbericht der Gesellschaft der ungarischen Ohren- und Kehlkopfärzte, ref. Arch. f. Ohrenh. XL. S. 56. 1896. — 106. Leutert, Ein Fall von Endothelioma lymphaticum der Paukenhöhle. Verhandl. der otolog. Gesellschaft. 1896. S. 72. — 107. Stein, Beitrag zur Lehre von den Geschwülsten des Ohres. Inaug.-Diss. Königsberg 1896. — 108. Dench, Neoplasma of the ear. New-York eye and ear Infirmary reports. Jan. 1896. — 109. Kümmel, Referat über die Neubildungen des Ohres. Verhandl. der otologischen Gesellschaft 1897. S. 214. — 110. Jansen, Ebenda. S. 263. — 111. Gruber, Epitheliom im äusseren Gehörgang. Monatsschr. f. Ohrenh. 1897. S. 168. Sitzungsbericht d. österr. otolog. Gesellschaft. — 112. Vali, Carcinoma epitheliae auris. Sitzungsbericht der Gesellschaft der ungar. Ohren- und Kehlkopfärzte. Jahrg. 1897. Nr. 6. — 113. Cohen Tervaert u. Josselin de Jong, Ein Lymphangiosarkom des äusseren Gehörganges. Arch. f. Ohrenh. XLIII. S. 53. 1897. — 114. Haug, Weitere Beiträge zur Klinik und pathologischen Anatomie der Neubildungen des äusseren Ohres. Ebenda. XLIII. S. 10. 1897. — 115. Treitel, Ueber das Carcinom des Ohres. Zeitschrift f. O. XXXIII. S. 152. 1898. — 116. Truneçek, Verhandl. der otolog. Gesellschaft. 1898. S. 8. — 117. Manasse, Verhandl. der otolog. Gesellschaft. 1898. S. 109. — 118. Broeckaert, Carcinome epithélial de l'oreille moyenne. Bulletin de la société Belge d'otologie de laryngologie et de rhinologie. Troisième année. No. I. 1899. — 119. Robinson, Ein Fall von Plattenepithelkrebs nach Mittelohreiterung. Journal of Laryngologie. März 1899. — 120. Haug, Endothelcarcinom des Mittelohres. Archiv f. Ohrenheilk. XLVII. S. 113. 1899. — 121. Nadoleczny, Ein Endotheliom des Schläfenbeins. Ebenda. XLVII S. 126. 1899.

Erklärung der Abbildungen.

(Tafel II. III.)

Carcinom des Ohres. Fall II. Frau Rieke.

Fig. 1. Ansicht der Ohrmuschel und der umgebenden Haut. Geschwulstmassen im äusseren Gehörgang sichtbar. Mehrfache Durchbrüche in der Umgebung.

Fig. 2. Ansicht des Schläfenbeines von oben im Zusammenhang mit den angrenzenden Knochen der Schädelbasis. Die Dura ist zurückgeschlagen. Man sieht die Durchbrüche der Geschwulst in der mittleren und hinteren Schädelgrube.

Fig. 3. Der parotideale Theil des Tumors ist durch einen glatten Schnitt vom auralen getrennt und entfernt. Man sieht die Abdrängung der Ohrmuschel vom Knochen, davor die im Tumor liegende Stelle, wo der Gelenkkopf gesessen hat. Der Musculus temporalis verdeckt nach oben den Durchbruch durch die Schläfenbeinschuppe.

Fig. 4. Musculus temporalis nach unten zurückgeschlagen, um die perforirte Schuppe und das darunter befindliche Krebsgewebe zu zeigen.

Fig. 1.

Fig. 2.

Zeroni.

Fig. 3.

Fig. 4.

Crayondruck v. J. B. Obernetter München.

Vogel in Leipzig.

XI.

Aus der Kgl. Universitäts-Ohrenklinik des Geh. Medicinalraths Prof. Dr. Schwartze in Halle a. S.

Ein neues Instrument zur Ambossextraction vom äusseren Gehörgang aus.

Von

Dr. **Zeroni**, Assistenzarzt.

(Mit 2 Abbildungen.)

Es ist eine Thatsache, dass die Extraction des kranken Hammers und Ambosses vom äusseren Gehörgange aus sich bei den Ohrenärzten noch nicht allgemein eingebürgert hat. Es hängt dies, abgesehen von den principiellen Streitfragen über den Werth der Operation, der von einigen Seiten für minimal, von andern dagegen für erheblich erklärt wird, sicher auch davon ab, dass die Operation bezüglich ihrer Ausführung Unsicherheiten darbietet. Vor allem missglückt oft die Extraction des Amboss. Die verschiedenen, bisher hierzu angegebenen Instrumente leisten sicher in der Hand des damit Eingeübten vorzügliches, aber auch letzterem kommt ab und zu ein Misslingen vor.

Die gegenwärtig gebräuchlichsten Instrumente sind der Kretschmann'sche[1]) und Ludewig'sche[2]) Ambosshaken. Ueber das neuerdings von Vulpius[3]) angegebene Instrument besitze ich keine Erfahrungen. Soweit mir nach der Beschreibung a. a. O. (mangels einer Abbildung) seine Form und Anwendungsweise klar geworden ist, handelt es sich dabei um eine Modification

1) Kretschmann, Fistelöffnungen am oberen Pole des Trommelfelles über dem Proc. brevis des Hammers, deren Prognose und Therapie. Dieses Archiv. Bd. XXV. S. 192.

2) Ludewig, Ueber Ambosscaries und Ambossextraction, ein Beitrag zur Aetiologie und Therapie der chronischen Mittelohreiterung. Dieses Archiv. Bd. XXIX. S. 247.

3) Vulpius, Ueber Behandlungsmethoden bei adhäsiven Mittelohrprocessen. Dieses Archiv. Bd. XLI. S. 20.

des Ferrer'schen[1]) Ambosshakens. Das Ludewig'sche Instrument, das besonders ausgedehnte Verbreitung gefunden hat, besitzt mancherlei Mängel, was der Erfinder in seiner ersten Publication selbst anerkannt hat. Vor allem muss man von diesem Instrument mehrere Grössen bei der Hand haben, um je nach den vorliegenden Verhältnissen die passende auszuwählen. Hierzu gehört schon eine gewisse Routine, die nicht jeder sich sofort aneignet.

Eigene unbefriedigende Erfahrungen bei der Extraction des Amboss haben mich auf den Gedanken gebracht, den bisher dazu benutzten Instrumenten eine andere Form zu geben. Die Wirkungsweise der erwähnten Haken ist derart, dass der Amboss durch einen kurzen Hebelarm oben gefasst und nach unten gedrängt wird. Leider glückt dieses Manöver selten auf das erste Mal. In der Regel gleitet der Haken ab und bringt den Amboss nur ein kleines Stück vorwärts. Erst durch mehrfache Wiederholung der geschilderten Manipulation kommt man zum Ziel. Dabei kann es vorkommen, dass der Haken den Amboss zu weit vorn fasst und ihn so statt nach unten nach hinten, in das Antrum dislocirt, wo er für instrumentelle Entfernung vom Gehörgang aus unerreichbar bleibt. Das lange Suchen nach dem immer wieder zurückweichenden Amboss ist eine viel Geduld beanspruchende Thätigkeit, die bei der gewöhnlich zunehmenden Blutung besondere Kaltblütigkeit erfordert. Unangenehm ist dabei für denjenigen, der die Operation noch nicht häufig gemacht hat der Umstand, dass er nicht weiss, wann er aufhören und die Operation als misslungen betrachten soll. Der Amboss kommt thatsächlich manchmal noch herunter, wenn man schon längst daran verzweifelt hat, ihn entfernen zu können und nur aus Pflichtgefühl noch einige Male mit dem Haken eingehen wollte. Aber es kommt auch vor, dass man sich eine Viertelstunde quält, einen Amboss zu suchen, der gar nicht mehr vorhanden ist, wovon man später dann durch die Stacke'sche Operation sich zu überzeugen Gelegenheit hat. Der Amboss kann aber auch durch Caries so verkleinert sein, dass man mit dem Haken kein deutliches Gefühl von seiner Anwesenheit erhält. Bricht man in einem solchen Falle die Operation wegen vermeintlichen Fehlens des Amboss ab, so dauert die Eiterung, durch das cariöse Rudiment unterhalten, natürlich fort und man muss durch eine grössere Operation seinen Irrtum gut machen.

1) s. Ludewig, l. c.

Bei der Construction eines neuen Instrumentes ging ich von der Ansicht aus, dass dasselbe nur dann seinen Zweck erfüllen und die früher benutzten Haken übertreffen würde, wenn es uns in den Stand setzte, den Amboss, wenn er überhaupt vorhanden ist, jedesmal gleich bei der ersten Einführung so weit zu dislociren, dass er vollständig in den Gesichtskreis des Operateurs, nämlich in die Paukenhöhle gelangt, von wo seine Entfernung mit anderen Instrumenten leicht gelingt. Zu vermeiden war auf alle Fälle, dass der Amboss die Möglichkeit habe in das Antrum zu gleiten und dass Verletzungen, z. B. d. Canalis facialis, die bei vorsichtiger Anwendung der älteren Instrumente zwar kaum möglich sind, aber auch schon sich ereignet haben, vorkommen können.

Ausgehend von der Form des Ludewig'schen Ambosshakens construirte ich daher eine an einen Stiel angesetzte Oese, deren vorderer Schenkel einen rechten, deren hinterer Schenkel einen spitzen Winkel mit dem Stiel bildet (s. nebenstehende Abbildung). Die Grösse der Oese entspricht etwa der des grössten Ludewig'schen Ambosshakens, in ihrem Seitendurchmesser übertrifft sie letzteren. Wie der Ludewig'sche Haken ist auch die ganze Oese leicht convex gekrümmt, das Endstück ist stärker nach abwärts gebogen. Die Oese soll aber nicht als Hebel, sondern durch Zug wirken. Bei richtiger Anwendung kommt der Ambosskörper zwischen ihre beiden Schenkel zu liegen. Das stärker gekrümmte geschlossene Ende hindert ihn am Ausgleiten nach dem Antrum zu, er muss dem Zug der Oese folgen. Der ganze wirksame Theil des Instrumentes enthält keine scharfe Kante, sondern wird nur von polirten, runden Stahlstangen gebildet. Da ferner die Anwendung eine durchaus schonende ist, scheint eine gröbere Verletzung, selbst der Paukenhöhlenschleimhaut nahezu ausgeschlossen.

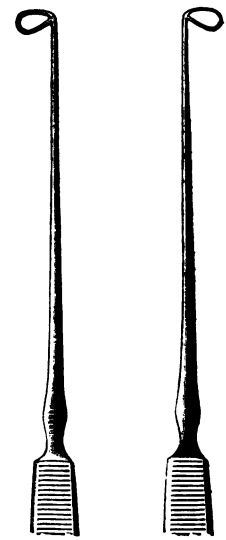

Ansicht von hinten — Ansicht von vorn

Oese für den Amboss der linken Seite.

Die Anwendungsweise ist folgende. Nachdem man den Hammer auf die gewöhnliche Weise entfernt hat, führt man das Instrument, die Oese nach oben gerichtet, in die Paukenhöhle und schiebt es vorsichtig nach oben, indem man sich mehr an

die vordere Wand hält, um den Amboss nicht aus seiner Lage zu bringen. Man schiebt das Instrument so hoch empor als möglich und bringt dann durch Anziehen des Griffes den einen Schenkel der Oese an die Atticuswand. Durch gleichzeitiges Senken des Griffes wird dies noch vollständiger erreicht, so dass dann nahezu der ganze äussere Schenkel, der mit dem Stiel einen spitzen Winkel bildet, der Atticuswand anliegt. Nun erfolgt eine Drehung um die Achse des Stiels, indem man den der Atticuswand anliegende Theil der Oese stets in Contact mit dem Knochen lässt. Die letztere gleitet so von oben über den Ambosskörper, der sich zwischen ihren Schenkeln fängt. Das andere kurz abgebogene Ende der Oese bleibt auf dem kurzen Fortsatz liegen. Hat das Instrument diese Lage erreicht, so fühlt man deutlich ein starkes Hinderniss, das eine weitere Drehung unmöglich macht. Soweit muss die Drehung auf jeden Fall gemacht werden. Hat man den Eindruck, dass die Oese auf einem nachgiebigen Körper ruht, so ist möglicherweise der Amboss noch nicht fest gefasst, und durch leises Verschieben, erst nach aussen, dann nach innen, versucht man, ob man so nicht noch eine weitere Senkung der Oese erreichen kann. Es ist dabei zu bemerken, dass man das Gefühl der Unmöglichkeit weiter drehen zu können auch dann erhält, wenn gar kein Amboss vorhanden ist, da das Ende der Oese in Folge ihrer Grösse dann im Aditus liegen würde. Hat man die Drehung des Instrumentes in der geschilderten Weise vollendet, so zieht man dasselbe durch Heben des Griffes und leichtes Ziehen in der Richtung nach hinten heraus, wobei man nur durch geringes Andrücken der Oese gegen den Amboss dafür Sorge trägt, dass sie nicht über denselben weggleitet. Der Amboss folgt der Bewegung und wird nach unten gezogen, wo er gewöhnlich am Margo tympanicus hängen bleibt und auf den Boden der Paukenhöhle zu liegen kommt. Die Oese kommt leer aus dem äusseren Gehörgang und man entfernt den sichtbaren Amboss nun mit leichter Mühe, wobei sich in der Hallenser Klinik seit langen Jahren die hakenförmige stumpfe Stahlsonde (Tenotomsonde) besonders gut bewährt hat. Ist der Amboss durch Caries sehr verkleinert, so könnte es vielleicht möglich erscheinen, dass er durch die Oese hindurchschlüpfte. Ich konnte jedoch am Präparate die künstliche Verkleinerung des Amboss sehr weit treiben, ehe es gelang, ihn durch die Oese hindurch zu bringen. Aber selbst dann würde es nicht ausgeschlossen sein, dass er sich mit

dem neuen Instrument noch entfernen liesse, da die Oese in Folge ihres abgebogenen geschlossenen Endes ungefähr wie ein kleiner Löffel wirkt und das Rudiment mit sich ziehen würde. Erfahrungsgemäss sind aber cariöse Processe am Ambosskörper selten, der bei vollständiger Zerstörung der Schenkel noch erhalten bleiben kann. Auch ist die Extraction der kleinsten Ambossfragmente mit dem Haken eine sehr unsichere Sache.

Als Nachtheil des Instrumentes könnte es erscheinen, dass es in Folge des ziemlichen Umfanges der Oese die Benutzung eines Ohrtrichters von mittlerer Weite unmöglich macht, sondern nur durch solche stärksten Calibers hindurchgeht. Es theilt diese Eigenschaft mit den grössten Nummern des Ludewigschen Hakens. Die Anwendungsweise meines Instrumentes ist jedoch so einfach und beruht vorzugsweise auf dem Tastgefühl, so dass es ganz gut gelingt, auch bei engem Gehörgang ohne Trichter zum Ziele zu kommen. Ebenso stört auch die Blutung nicht besonders, da man mit dem Auge den Gang des Instrumentes nicht zu controlliren braucht. Man tastet sich an der vorderen Gehörsgangswand entlang in die Paukenhöhle und schiebt die Oese dann nach oben, unbekümmert um die Blutung. Erst um den in der Paukenhöhle liegenden Amboss aufzusuchen, ist es dann nöthig, die Blutung durch Abtupfen zu stillen.

Auf die geschilderte Weise gelingt es so gut wie immer, gleich beim ersten Male den Amboss in die Paukenhöhle zu bringen, was derjenige besonders zu schätzen wissen wird, der schon in der Lage war, mit den älteren Ambosshaken immer und immer wieder einzugehen, bis endlich, nach vielfachen vergeblichen, durch das fortwährend nöthige Austupfen des Gehörgangs unterbrochenen Bemühungen, der Amboss dem Haken folgte. Es steht ja ausser Zweifel, dass man durch längere Uebung mit dem Ambosshaken eine solche Geschicklichkeit erlangen kann, dass die Extraction rascher und sicherer gelingt. Auf die von mir angegebene Art gelingt es jedoch in jedem Falle ungleich leichter, vor allem gehört keine besondere Uebung dazu. Ich habe mit dem Instrument an Spirituspräparaten eine grössere Anzahl von Knöchelchenextractionen vorgenommen und habe stets und von vornherein mich von der prompten Wirkung überzeugen können. In den Fällen, in denen ich bisher am Lebenden auf diese Weise in der Klinik die Extrac-

tion des Amboss vornehmen durfte, gelang es mir jedesmal durch nur einmalige Einführung des Instrumentes, den Amboss auf den Boden der Paukenhöhle zu bringen. Auch die zahlreichen Herren, welche sich zwecks specialistischer Ausbildung in der Hallenser Klinik aufhielten, und denen ich das Instrument und seine Anwendungsweise demonstriren konnte, kamen überraschend schnell damit zum Ziele, während sie die Anwendung der älteren Haken erst nach längerer Uebung sich aneigneten.

Ich glaube daher, dass das von mir angegebene Instrument im stande ist, die Sicherheit der Ambossextraction zu erhöhen und die Dauer der Operation in manchen Fällen abzukürzen. Es wird von Instrumentenmacher Fr. Baumgartel in Halle a. S., Grosse Steinstrasse No. 17, genau nach meinen Angaben angefertigt.

XII.

Aus der Kgl. Universitäts-Ohrenklinik zu Berlin. Director Geh. Medicinalrath Prof. Dr. Lucae.

Zwei Fälle von Sinusthrombose mit bindegewebiger Obliteration des Sinus sigmoideus.

Von

Dr. **Warnecke**, Assistenzarzt.

Der immerhin nicht gerade häufige Ausgang der Thrombose des Sinus sigmoideus in bindegewebige Obliteration desselben, mag es rechtfertigen, wenn ich es unternehme, der Zahl der bis jetzt publicirten Fälle zwei neue hinzuzufügen. Ich gebe zunächst die Krankengeschichten:

1. Wilhelm D., 19jähriger Schuhmacher, aufgenommen 19. März 1898.

Anamnese: Seit 2 Jahren angeblich Ausfluss aus dem linken Ohr, im Anschluss an eine vor demselben aufgetretene Anschwellung, aus der im Krankenhaus durch Einschnitt Eiter entleert wurde. Ausfluss stets gering. Seit 4 Wochen Kopfschmerz in der Stirn. Niemals Schmerz im Ohr. Seit 8 Tagen Appetit schlecht, die letzten 4 Nächte kein Schlaf. Kein Schwindel, keine Uebelkeit, kein Erbrechen. Sonst stets gesund. In der Familie kein Ohrenleiden. Vater an Schwindsucht gestorben.

Befund bei der Aufnahme: Rechts in Mitte der hinteren Trommelfellhälfte starke Trübung mit beginnender Verkalkung, eingesunkener oberer Pol. Vorn oben, unter dem Umbo und im Reflex je eine mässig grosse Narbe.

Links grosser gelappter Polyp, den knöchernen Gehörgang ganz ausfüllend. Extraction des Polypen mit kalter Schlinge. Die eintretende Blutung macht weiteren Einblick unmöglich.

Ueber dem Warzenfortsatz keine Schwellung, keine Druckempfindlichkeit.

Diagnose: Rechts Trübung, Verkalkung, Narben. Links chronische Eiterung mit Polyp.

Stimmgabelbefund: Weber median, Rinne rechts +, links —.

A. rechts wenig, links sehr stark herabgesetzt.

Fis_4 rechts normal, links wenig herabgesetzt.

Flüstersprache: Rechts: 13,0 (3, 6, 8, 80, 2, Kuckuck, Hohenlohe). Links: 0,2 (2, 3, 6, Otto).

Temperatur bei der Aufnahme 39,2°.

Ophthalmoskopischer Befund beiderseits normal.

Behandlung: Bettruhe. Warme Umschläge mit essigsaurer Thonerde-Lösung.

20. März 1898. Heute Morgentemperatur 38,3°, morgens 10 Uhr Schüttelfrost mit nachfolgendem Temperaturanstieg auf 39,5°, mittags Temperatur 38,3°, abends 40,8°.

21. März 1898. Kein Fieber.

22. März 1898. Morgentemperatur 39,2°, Abendtemperatur 38,3°.

23. März 1898. Kein Fieber mehr. Pat. hat reichlich Stuhlgang nach Einnehmen von Curella'schem Pulver. Extraction eines Polypenrestes aus der Pauke mit kalter Schlinge.

24. März 1898. Subjectives Befinden gut. Kein Fieber. Mässig starke, nicht fötide Secretion aus der Pauke.

26. März 1898. Noch einige kleine Granulationen aus der Pauke mit kalter Schlinge entfernt.

6. April 1898. Paukenschleimhaut granulirend. Zwischen den Granulationsknöpfchen Eiter, nach Abtupfen vom Tegmen und vom Aditus her sofort wieder vorquellend.

16. April 1898. Da die Secretion unverändert fortbesteht links Radicaloperation in Aethernarkose (Dr. Warnecke). Nach den ersten Meisselschlägen kommt eine graue Membran zum Vorschein, unter der beim Tupfen reichlich Eiter hervorquillt. Freilegung erweist diese Membran als laterale Wand eines 2,5 cm langen, 1,0 cm breiten Abscesses. Derselbe ist als im Sinus gelegen durch den Abgang verschiedener thrombosirter Gefässe nach Abschaben der reichlich vorhandenen Granulationen und Abtragen der äusseren Sinus-, bzw. Abscesswand deutlich zu erkennen. Die an den Sinus angrenzende Dura überall bis ins Gesunde freigelegt. Verdickung der dem Sinus benachbarten Duraparthieen. Abschluss des Sinus nach oben und unten durch vollkommen bindegewebig organisirte Thrombusmassen. Im Centrum reichlich Granulationen, ebenso in der Pauke. Hammer nicht vorhanden, Kopf fast ganz durch Caries zerstört. Hammer in toto fest in derbe Granulationen eingebettet. Bogengang intact. Fortnahme der hinteren Gehörgangswand. Plastik. Jodoformgazetamponade. Verband.

17. April 1898. Temperatur morgens 37,3°, abends 39,1°. Verbandwechsel. Wunde sieht gut aus.

20. April 1898. Temperatursteigerung abends auf 38,2°.

21. April 1898. Temperatursteigerung abends auf 38,3°.

22. April 1898. Temperatursteigerung abends auf 38,0°. Seitdem kein Fieber mehr.

16. Mai 1898. Ueppige Granulationsbildung. Aetzen mit Arg. nitric.

4. Juni 1898. Pat. wird gebessert zur poliklinischen Behandluug entlassen.

2. Juli 1898. Thiersch'sche Transplantationen vom Oberarm auf die Wundfläche.

24. September 1898. Pat. wird geheilt aus der Behandlung entlassen. Hörfähigkeit wie bei der Aufnahme.

2. Pauline Schubert, 11 Jahre alt, aus Storkow, aufgenommen 1. Mai 1899.

Anamnese: Angeblich vor 6 Jahren Scharlach und Diphtherie, danach Ohrenlaufen beiderseits, zeitweise aussetzend, zuweilen auch Reissen im Ohr beiderseits. Vor 5 Wochen Influenza, dabei Ohrenschmerzen rechts. Vom 4. Tage der Erkrankung an Schüttelfröste, alle Tage auftretend, zuweilen zwei- bis dreimal. Letzter Schüttelfrost vergangene Nacht um ½1 Uhr. Während der Schüttelfröste öfter Erbrechen.

Befund bei der Aufnahme: Rechts in Mitte des Gehörganges kleine Granulation von der oberen Wand. Grosser Defect. Vom Hammer nichts zu sehen, stark granulirende Paukenschleimhaut. Warzenfortsatz mässig stark druckempfindlich. Secretion stark, fötide. Links mässig grosser, zum Theil knöchern begrenzter Defect im hinteren, oberen Quadranten, aus dem sich in mässig reichlicher Menge cholesteatomatöse Massen entleeren. Nach der Entfernung derselben durch Spritzen liegt glattrandiger, soweit sichtbar epidermisirter, in den Aditus führender Defect vor. Bei der Aufnahme kein Fieber.

Diagnose: Bs. Otit. med. chron. foet., rechts mit Cholesteatom, Empyem des Proc. mast. und Sinusthrombose (?).

1. Mai 1899. Rechts Operation in Aethernarkose (Dr. Heine). Knochen in Höhe des Meatus, ca. 1 cm von demselben entfernt, porotisch. Die ersten Meisselschläge eröffnen eine ziemlich grosse, mit fötidem Eiter und Granulationen erfüllte Höhle, in deren Grunde der ebenfalls mit Granulationen

bedeckte Sinus freiliegt. Im Antrum und Aditus ad antrum Cholesteatom. Von Knöchelchen nichts mehr vorhanden. In der Pauke, in Granulationen eingebettet, Steigbügelköpfchen sichtbar. Im Bogengang 1—2 mm langer, mit dunkelroth-schwärzlichem Granulationsgewebe erfüllter Defect. Lateral vom Atticus und Tegmen antri liegt Dura frei auf Strecke von ca. 1 qcm, dieselbe ist mit Granulationen besetzt, lässt jedoch überall am Rande Uebergänge in gesunde Dura erkennen. Fortnahme der hinteren knöchernen Gehörgangswand. Freilegung des Sinus sigmoideus vom oberen Knie bis zur Spitze nebst angrenzender Dura, soweit dieselbe mit Granulationen bedeckt ist. Dicht über der Spitze liegt auf dem Sinus ein sehr morscher Sequester, der in mehreren Stücken extrahirt wird. Eröffnung des Sinus, nachdem vorhergegangene Punction mit Pravaz-Spritze kein Blut ergeben hat. Excision der lateralen Wand von der Gegend der Spitze bis in die Nähe des oberen Knies. Hier kommt beim Vorschieben der Hohlsonde Blut (nicht sehr reichlich). Die Blutung steht sofort auf Tamponade. Nach unten gelingt es nicht, den Sinus weiter zu verfolgen, derselbe ist in Gegend der Spitze völlig obliterirt. Plastik. Jodoformgazetamponade. Verband.

3. Mai 1899. Erster Verbandwechsel. Wunde sieht gut aus. Lateral vom Tegmen aditus ad antrum liegt ein Eitertropfen. Dort dringt stumpfes Häkchen auf kleine Strecke in die Dura ein. Bisher kein Fieber, keine Pulsverlangsamung, dagegen unverkennbare Apathie.

5. Mai 1899. Apathie geschwunden. Kein Eiter mehr an der beschriebenen Stelle.

10. Mai 1899. Wunde granulirt gut. Pat. erholt sich zusehends.

12. Juni 1899. Links, wo bisher dreimal täglich mit Formalinlösung ausgespritzt wurde, wird heute eine Granulation von hinten oben aus der Ambossgegend entfernt,

27. Juni 1899. Extraction einer neuen Granulation von derselben Stelle.

14. Juli 1899. Links Secretion aus der Ambossgegend. Pauke im übrigen zum grössten Theil epidermisirt.

Rechts retroauriculäre Wunde bis auf ganz kleine Oeffnung verheilt, Pauke noch nicht epidermisirt. Pat. wird auf Wunsch der Eltern entlassen, um ausserhalb weiterbehandelt zu werden.

Der erste Fall ist interessant durch den thrombotischen Abschluss des Sinus sigmoideus nach dem Bulbus v. jugul., wie nach dem Torcular zu. Die trotzdem aufgetretenen pyaemischen Symptome können nur durch Eintritt septischen Materials in eine der kleineren vor dem Abscess im Sinus abgehenden nicht thrombosirten oder durch Mobilwerden septischer Thrombentheile in thrombosirten Venenästchen erklärt werden. Directer Eintritt in die Blutbahn vom Abscess durch den Sinus transversus bzw. die Vena jugularis interna erscheint bei der bereits eingetretenen bindegewebigen Organisation des Thrombus ausgeschlossen. Das Auftreten weiterer pyaemischer Erscheinungen ist vermuthlich durch eingetretene gutartige Thrombose oder durch gutartigen Abschluss eines septischen Thrombus herzwärts, verhütet worden.

Eine stärkere Temperaturerhöhung ist nur am ersten Tage nach der Operation aufgetreten, sonst hat Patient ausser leichten Steigerungen am 4., 5. und 6. Tage nach der Operation während der Behandlungsdauer kein Fieber mehr gehabt.

Hinsichtlich der Fieberbewegung noch mehr zum Abschluss gelangt war der zweite Fall, bei dem Temperatursteigerung

überhaupt nicht beobachtet wurde. Hier war nach der Jugularis zu eine völlige Verklebung der Sinuswandungen eingetreten. Dazwischen liegende bindegewebig organisirte Thrombusmasse, wie im ersten Fall, war nicht zu erkennen. Hier hat also entweder primär die vorhandene Phlebitis zur Wandverklebung geführt, nachdem in Folge oberhalb localisirter Thrombose die untere Sinusparthie collabirt war oder die Verklebung ist secundär nach Zerfall eines auch hier vorhanden gewesenen Thrombus eingetreten. Nach dem Torcular zu war in diesem Falle ein Abschluss nicht vorhanden.

Glücklicher Weise sind wir in keinem der beiden Fälle in die Lage gekommen, constatiren zu können, wie weit sich der Abschluss des Sinus erstreckte.

In den in der Literatur beschriebenen Fällen, bei welchen es sich um durch Autopsie gewonnene Beobachtungen handelt, war die Thrombose eine ziemlich ausgedehnte.

Sie betraf in dem Fall von Griesinger (1) den Sinus transversus „von seiner Umbiegungsstelle an bis zum Foramen lacerum". Der Thrombus wird als „zähes, der Wand fest adhaerentes, grauröthliches Fibringerinnsel" beschrieben.

Auch das Emissarium war in diesem Fall „mit einem festen, vollkommen adhaerenten Gerinnsel" gefüllt.

In Schwartze's (2) Fall war „der rechte Sinus transversus völlig obliterirt durch einen sehr alten organisirten Thrombus", der „mit Wahrscheinlichkeit als ein Residuum der mehrere Jahre vor dem Tode überstandenen Sinusphlebitis mit Pyaemie zu deuten" war.

Zaufal (3) fand in seinem Falle: „Die mediale Hälfte des Sinus sigmoideus ist vom Foramen jugulare an bis 2,5 cm nach aussen vollständig obliterirt durch eine zähe, trockene, gelblichweisse, faserige, die Wände des Sinus vollständig verbindende organisirte Masse". Dagegen war „der übrige Theil des Sinus sigmoideus und der ganze linke Sinus transversus ..... mit einem jüngeren, röthlich gelben, der Sinuswandung ziemlich fest anhaftenden, in seinen centralen Parthieen reicheren an einer Stelle selbst zu einem röthlich gelben eiterähnlichen ..... Brei zerfallenen Thrombus bis zum Torcular Herophili erfüllt".

Der bei Körner (4) citirte Fall von Bond war mir nicht zugänglich.

Die durch diese, wie durch unsere Fälle anatomisch erwiesene Möglichkeit einer bindegewebigen Obliteration des

thrombosirten Sinus wird durch eine Anzahl von Fällen illustrirt, in denen Patienten mit ausgesprochenen Symptomen der otogenen Pyaemie, zum Theil sogar mit Gelenk-, Muskel- und Lungen-Metastasen zur Heilung kamen. Der Heilungsprocess wird sich in einem Theil der Fälle wenigstens ähnlich vollzogen haben, wie in den obducirten bzw. operirten Fällen. Ich nenne die Fälle von Sédillot (5), Prescott Hewett (6), Heydenreich (7), Wreden (8), Stacke (9), Urbantschitsch (10), Jansen (11), Poulsen (12).

Immerhin sind, wie Körner (13) betont und wie auch aus der immerhin geringen Zahl der Publicationen hervorgeht, derartige Fälle so selten, dass sie die schlechte Prognose der otitischen Sinusphlebitis nicht beeinflussen können.

Literatur.

1. Griesinger, Fortgesetzte Beobachtungen über Hirnkrankheiten. Archiv der Heilk. 3. Jahrg. S. 447 ff. 1862. — 2. Schwartze, Casuistik zur chirurgischen Eröffnung des Warzenfortsatzes. Archiv f. Ohrenh. Bd. XIII, 1. S. 98 ff. 1873 — 3. Zaufal, Otitis media chronica etc. Ebenda. Bd. XVII, 3. S. 157 ff. — 4. Körner, Die otitischen Erkrankungen u. s. w. 1896. S. 69. — 5. Sédillot, cit. nach Urbantschitsch. Lehrbuch der Ohrenheilk. 1884. S. 265. — 6. Prescott Hewett, cit. nach v. Tröltsch. Lehrb. d. Ohrenheilk. 1868. S. 373. — 7. Heydenreich, Embolie der Pulmonalarterie nach Caries oss. temp. sinist. Inaug.-Dissert. Jena 1867. S. 12 ff. — 8. Wreden, Analyse eines bemerkenswerthen Falles von Phlebitis sinuum durae matris ex otitide. Archiv f. Augen- u. Ohrenheilk. Bd. III, 2. S. 97 ff. — 9. Stacke, Statistischer Bericht der Universitäts-Ohrenklinik zu Halle pro 1882/83. Arch. f. Ohrenheilkde. Bd. XX, 4. S. 282 ff. — 10. Urbantschitsch, Lehrbuch der Ohrenheilk. 1884. S. 265. — 11. Jansen, Ueber Hirnsinusthrombose nach Mittelohreiterungen. Archiv f. Ohrenheilk. Bd. XXXVI, 1. S. 6. — 12. Poulsen, Ueber cerebrale Erkrankungen bei der Otitis media. Arch. f. klin. Chir. urgie. Bd. LII. S. 483 ff. — 13. Körner, l. c.

XIII.

Aus der Kgl. Universitäts-Ohrenklinik zu Berlin. Director Geh. Medicinalrath Prof. Dr. Lucae.

Ein Fall von Otit. med. chron. foet. mit Cholesteatom, complicirt durch Tuberculome des Kleinhirns und Meningitis tuberculosa.

Von

Dr. Warnecke, Assistenzarzt.

Im Mai d. J. beobachteten wir klinisch nachstehenden Fall:

Otto Künkel, 7 Jahre alt, Holzarbeiters Sohn aus Liepe a. O. wird am 18. Mai 1899 in die Anstalt aufgenommen.

Die Anamnese ergab: Seit Anfang April Ohrenlaufen rechts, Dauer bis Mitte April. Der Ausfluss aus dem Ohr war nie stark, es „war aber immer etwas Eiter an der Watte", die Pat. im Ohr trug. Jetzt seit 3 Wochen krank. Zuerst Klage über Zahnschmerzen, ein kranker Zahn durch den Arzt entfernt. Seit 8. d. M. ist das Gesicht des Pat. schief. Seit 15. d. M. ist Pat. bettlägerig, am Tage vorher hat er noch im Zimmer gespielt. In den letzten 8 Tagen klagt Pat. über Kopfschmerzen, zeigt dabei auf die Scheitelgegend. Gestern und heute früh Erbrechen, sonst keine Uebelkeit. Die Hörfähigkeit soll „stets ganz gut" gewesen sein. Nachts meist ruhiger Schlaf, Appetit und Stuhlgang gut. Eltern und Geschwister gesund. In der Familie keine Lungenkrankheiten.

Befund bei der Aufnahme: Rechtes Trommelfell fehlt, in der Tiefe der Pauke grauweisse, fötide Massen. Von der oberen Wand hängt Granulation von mässiger Grösse herab, die sich mit der Sonde bei Seite schieben lässt. Rechts Warzenfortsatz anscheinend druckempfindlich, keine Auftreibung des Knochens, keine Röthung und Schwellung der Haut. Locale Schmerzempfindlichkeit bei Percussion des Schädels ist nirgends nachweisbar, ebenso keine Schalldifferenz. Links Einziehung mässigen Grades. Kleine Narbe unterhalb des Umbo im Reflex.

Flüstersprache rechts: a. O. (2, Otto), links: 6, 0 (2, 3, Otto). Stimmgabelprüfung ist nicht ausführbar.

Beim Gehen leichtes Schwanken nach links. Händedruck beiderseits gleich, vielleicht rechts etwas herabgesetzt. Keine Sensibilitätsstörungen. Geringe Nackensteifigkeit. Ueber den Lungen nichts Abnormes. Kein Husten. Keine auffällige Vermehrung der Athemfrequenz. Kein Nystagmus. Beiderseits deutlich verwaschene Papillen, Venen beiderseits stärker gefüllt. Rechts beginnende pilzkopfförmige Vorwölbung der Papille. (Der Befund wird controlirt und bestätigt durch Dr. Schultz, kgl. Augenklinik, dessen Diagnose: Neurit. opt. bilat., r. beginnende Stauungspapille lautet.) Sensorium völlig klar. Zunge ziemlich stark belegt. Temperatur bei der Anfnahme morgens 38,2°, abends 39,0°, in der Achselhöhle gemessen. Puls 78 in der Minute.

Rechts Radicaloperation in Aethernarkose (Dr. Warnecke). Am Warzenfortsatz äusserlich nichts Abnormes. Corticalis ziemlich dick, in

0,5 cm Tiefe zerfallenes Cholesteatom, welches Antrum und Pauke ausfüllt. In der Pauke Knöchelchen noch vorhanden: Hammer am Kopf, Amboss am absteigenden Schenkel cariös. In der Umgebung des Cholesteatoms ist der Knochen eigenthümlich erweicht, morsch, von grauer Farbe. Fortnahme aller erweichten Theile und dadurch Freilegung der Dura der mittleren Schädelgrube auf gut Zweimarkstückgrösse lateral vom Antrum und Aditus ad antrum. Dicht neben dem Kuppelraum im Aditus erweichte Knochenparthie, in die ein Weichgebilde (Durafortsatz) eingelagert ist. Inmitten der freigelegten Dura hirsekorngrosse, gelblichweise Stelle. Punction mit Pravaz-Spritze in die keine Pulsation zeigende Dura ergiebt negatives Resultat. Trotzdem im Knochen nichts auf eine Fortleitung des Processes zum Sinus und zur hinteren Schädelgrube hinweist, wird Sinus und angrenzende Dura der hinteren Schädelgrube freigelegt. Beides von völlig normalem Aussehen, im Gegensatz zu der wohl etwas verdickten Dura der mittleren Schädelgrube. Während und nach der Operation Puls 120, 2 Stunden später Puls 100.

19. Mai 1899. Heute früh Puls 94, nachmittags 5 Uhr Puls 84, abends 9 Uhr ebenso.

Nackensteifigkeit vielleicht etwas geringer (?). Kind klagt viel über Scheitelkopfschmerz, trinkt und isst wenig, ist beim Anrufen verdriesslich, lässt unter sich. Sensorium auch heute völlig klar.

20. Mai 1899. Verbandwechsel in Narkose. Wunde von gutem Aussehen. Dura pulsirt nur schwach. Punction mit stärkerer Canüle an der Stelle der ersten Punction, 2 cm oberhalb derselben und medial vom horizontalen Bogengang, ungefähr senkrecht zur Längsachse der Pyramide. Alle 3 Punctionen geben negatives Resultat. Nackensteifigkeit heute anscheinend etwas geringer wie gestern. Puls morgens wie abends 80. Temperatur morgens 38,9°, abends 39,0°.

21. Mai 1899. Pat. reagirt nicht mehr so gut auf Anrufen wie in den vorhergegangenen Tagen. Temperatur geringer, morgens 38,3°, abends 38,5°. Nackensteifigkeit stärker. Leichte clonische Zuckungen beider Oberextremitäten. Puls 84.

22. Mai 1899. Nackensteifigkeit wie gestern. Pulsfrequenz unverändert. Verbandwechsel zeigt an der Wunde keine Veränderungen. Neigung des Kopfes nach links, rechtsseitiger Nystagmus beim Blick geradeaus. Pat. ist nicht zu bewegen, dem an den Augen vorbeigeführten Finger nachzublicken.

23. Mai 1899. Stat. id.

25. Mai 1899. Exitus 11 Uhr früh ohne Convulsionen im Coma, welches seit gestern Abend besteht.

26. Mai 1899. Section (Dr. Warnecke). Am Schädeldach und Dura der Convexität nichts Abnormes. Nach Zurückklappen der Dura von beiden Seiten nach der Mitte sieht man in den Piafurchen der Convexität beider Hemisphären, besonders der rechten, zahllose miliare, meist in Längsreihen angeordnete, oft aber auch in Häufchen nebeneinander liegende, hier meist von Eiter umgebene Knötchen von hellgrauer Farbe. Etwa in Mitte des linken Gyrus centralis anterior erbsengrosses, gelbliches Knötchen mit härterer Peripherie und gelbem erweichten Centrum. Bei Herausnahme des Cerebrums bleibt an der Dura der hinteren Schädelgrube entsprechend der Mitte des hinteren Randes des Sulcus sin. transversi ein über kirschgrosser, runder, harter Tumor haften. Derselbe ist auf dem Durchschnitt von derselben Beschaffenheit, wie der bereits beschriebene von der Grosshirnhemisphäre. In beiden Ventrikeln je ein Esslöffel derselben hellbräunlichen Flüssigkeit, die sich auch bei Herausnahme des Cerebrum entleerte. Im Cerebrum nichts Abnormes, abgesehen von deutlich nachweisbaren Punctionscanälchen: Stichcanal selbst dunkelroth, Umgebung desselben härter, wie die übrige Hirnsubstanz, von derselben durch gelblich graue Verfärbung abgesetzt. Im Cerebellum ausser dem erwähnten an der Dura der hinteren Schädelgrube haftengebliebenen Tuberkel, der seinen Sitz am Rande der rechten Kleinhirnhemisphäre hatte, noch drei andere kleinkirschgrosse Tuberkel. Einer mitten in der Substanz der rechten Kleinhirnhemisphäre (durch von der Fovea anterior aus geführten Radiärschnitt freigelegt), einer im rechten Crus cerebelli ad pontem und einer oberflächlich im medialen Drittel des Lobulus superior.

Alle sind von gleicher Beschaffenheit wie die oben erwähnten, der im Crus cerebelli ad pontem am härtesten und am wenigsten verkäst. In der Richtung auf diese Tuberkel zu führt der zuletzt angelegte Punctionscanal. Sinus der Basis intact. Knochendefect über der Mitte des Sinus sigmoideus und angrenzender Dura hat eine Länge von ca. 1,5 cm, eine Breite von 1,0 cm. Defect über der vorderen oberen Pyramidenfläche hat eine Länge von 3,5, eine Breite von 2,0 cm. Durchstichstellen der Dura ohne Reaction. Im Felsenbein N. facialis-acusticus am Porus acusticus internus ohne Veränderungen. Facialis in seinem Verlaufe unterhalb des Genu auf Strecke von fast 0,5 cm in Granulationen eingebettet. Im horizontalen Bogengang vorn unten, entsprechend etwa der Stelle, die ein vom Unterkieferkopf auf den Horizontalcanal gefälltes Loth treffen würde, schwärzlich verfärbte Stelle, die sich bei Berührung als papierdünn herausstellt, sofort einbricht und Granulationsgewebe im Bogengang erkennen lässt. Sonst im inneren Ohr keine Veränderungen.

Ueber beiden Lungen disseminirte, zahllose, zu den Seiten der Blut- und Lymphgefässe angeordnete miliare und submiliare Knötchen, meist grau durchweg, nur wenige mit gelblicher Peripherie, mehr in den Ober- wie in den Unterlappen.

Herz zeigt fettig degenerirtes Myocard, linke Niere an einer der mittleren Papillen Verkäsung, auf die Papillenspitze beschränkt.

Diagnose: Otit. med. purul. chronic. foet., Cholesteatoma antri et cavi tympani. Otitis interna circumscripta canalis semicircularis horizontalis. Ostitis capsulae osseae labyrinthi et ossis petrosi. Perforatio canalis nervi facialis in cavo tympani. Meningitis tuberculosa convexitatis. Tuberculomata cerebelli et cerebri. Hydrops ventriculi utriusque. Tuberculosis miliaris pulmonis utriusque. Degeneratio lipomatosa myocardii. Tuberculosis renis sinistri.

Die mikroskopische Untersuchung der Tuberkel ergab centrale Verkäsung mit feinkörnigem Detritus, periphere Rundzelleninfiltration, in einzelnen Präparaten spärliche Einlagerung von Riesenzellen in die Infiltrate. Innerhalb deren, besonders in der Umgebung der Riesenzellen, ziemlich zahlreich Tuberkelbacillen nachweisbar.

Ich möchte nun kurz den Gedankengang, der mich bei der Beobachtung des in Abwesenheit meines Chefs von mir operirten Falles leitete, skizziren.

Vor der Operation liessen mich Pulsverlangsamung und Stauungspapille in Verbindung mit einem aus dem charakteristischen Foetor mit grosser Wahrscheinlichkeit zu vermuthenden Cholesteatom zunächst an Extradural- oder Hirn-Abscess denken. Nackensteifigkeit und Schwindel machten mir die Localisation in der hinteren Schädelgrube am wahrscheinlichsten. Das Erbrechen liess sich aus einer solchen Localisation ebenfalls erklären, ebenso die Facialislähmung, obwohl letztere natürlich ebensogut wie durch Druck auf den inneren Gehörgang bzw. durch Fernwirkung auf die Brückenregion auch durch Schädigung des Nerven in seinem Verlauf durchs Felsenbein bedingt sein konnte. Der Befund bei der Operation wies nicht auf die hintere Schädelgrube hin. Wenn ich trotzdem eine Punction ins Cere-

bellum vornahm, so brachten mich dazu die soeben aufgeführten Symptome in Verbindung mit dem negativen Ausfall der Punction des Schläfenlappens. Ich wiederholte die Punction, weil eine stärkere Punctionscanüle bei der ersten Operation vor dem Gebrauch zerbrach und ich mit einer gewöhnlichen Pravaz-Spritze hatte punctiren müssen, die mir besonders für einen Einstich nach der Gegend des inneren Gehörganges hin zu kurz und zu dünn war. Interessant war es mir, bei der Section zu sehen, dass der Stichcanal in die letztgenannte Gegend führte, sodass ich einen hier sitzenden Abscess von einiger Grösse wohl getroffen haben würde. Bemerkenswerth ist, dass bei der Section des Schläfenbeins im knöchernen Horizontalcanal eine dunkle, durchscheinende, papierdünne Stelle gefunden wurde, die bei der Operation wegen ihres Sitzes vorn unten nicht zu sehen gewesen war. Auch bei der Section konnte ich mich überzeugen, dass man beim Einblick von der Wundhöhle her diese Stelle nicht zu sehen vermochte. Bogengangsdefecte von gleicher oder ähnlicher Lage werden sich bei der Operation stets unseren Blicken entziehen.

Was die Diagnose betrifft, so gab die Anamnese, die übrigens für die Differentialdiagnose zwischen Hirnabscess und Hirntuberculose bekanntlich werthlos ist, keine Anhaltspunkte für Tuberculose. Auscultation und Percussion ergaben über den Lungen nichts Verdächtiges. Husten und das nach Strümpell für Miliartuberculose der Lungen so charakteristische Missverhältniss zwischen Geringfügigkeit bzw. Fehlen des Lungenbefundes und angestrengter, dyspnoischer Athmung fehlten. Die specialistische Augenuntersuchung hatte Chorioidealtuberkel nicht festgestellt. Nur die Lumbalpunction hätte meiner Ansicht nach, wenn es gelungen wäre, in der Punctionsflüssigkeit Tuberkelbacillen nachzuweisen, die Diagnose sichern können. Dieselbe konnte nicht ausgeführt werden. Die Verbindung von Cholesteatom des Mittelohrs mit Hirntuberculose verdient jedenfalls bemerkt zu werden. Zum Schluss ist es mir eine liebe Pflicht, meinem hochverehrten Chef, Herrn Geheimrat Lucae für die gütige Ueberlassung des Materials meinen herzlichsten Dank zu sagen.

XIV.

Aus der Ohrenabtheilung der Kgl. Universitätspoliklinik zu München (Docent Dr. Haug).

Bacteriologische und klinische Untersuchungen über die genuine, acute, exsudative Mittelohrentzündung.

Von

Dr. **M. Nadoleczny**, Assistent.

Das Thema der vorliegenden Untersuchungen ist kein neues. Ueber die Bacteriologie und Klinik der Otitis media acuta exsudativa, wie sie als Begleiterscheinung der einfachen katarrhalisch-entzündlichen Erkrankungen der oberen Luftwege auftritt, haben schon zahlreiche Autoren gearbeitet, und es wäre daher überflüssig, nochmals Erhebungen über diese Frage anzustellen, wenn die bisher üblichen Untersuchungsmethoden, und deren Resultate einheitlich und alle in gleicher Weise einwandfrei wären. Um zunächst die Methoden der bacteriologischen Untersuchung otitischer Exsudate einer kurzen Betrachtung zu unterziehen, so wären in erster Linie diejenigen Factoren zu erwähnen, welche geeignet sind, die bacterielle Diagnose zu trüben. Hieher gehört einerseits die unbeabsichtigte Abtödtung sehr empfindlicher Mikroorganismen durch Anwendung desinficirender Flüssigkeiten, durch Cultivirung auf nicht geeigneten Nährmedien oder bei zu niedrigen Temperaturen. Andererseits ist zu berücksichtigen, dass das Untersuchungsmaterial im Organismus vor der Entnahme oder während derselbe durch den Operateur verunreinigt werden kann. — Wenn man diesen Möglichkeiten Rechnung tragen will, so wird man vielleicht am sichersten in folgender Weise verfahren:

1. Die bacteriologische Untersuchung schliesst sich sofort an die Paracentese an, die bei intactem Trommelfell am Lebenden gemacht worden ist.

2. Das Untersuchungsmaterial nimmt man von der vorher ausgekochten Paracentesennadel oder mittels einer bereitgehaltenen

ausgeglühten Platinöse, natürlich ohne am Gehörgang oder am Ohrtrichter, den man übrigens am besten auch sterilisirt, anzustreifen.

3. Eine Sterilisirung des Gehörgangs ist hierbei nicht durchzuführen, da durch eventuell zurückbleibende Desinficientia empfindliche Keime z. B. Pneumococcen abgetödtet werden können.

4. Mit dem gewonnenen Material legt man dann sofort Culturen an, die bei 37° C. gezüchtet und dann weiter behandelt werden. Am besten eignen sich hierzu feste Nährmedien wie z. B. Löfflers Blutserum oder Fleischwasser-Pepton-Agar, weniger günstig ist Bouillon wegen der Gefahr der Verunreinigung. Von grossem Vortheil scheint es zu sein, auch Ausstrich-Kulturen im anaëroben Röhrchen (nach Buchner) anzulegen.

5. Nach Anlage der Kulturen werden ebenfalls sogleich mindestens zwei Ausstrichpräparate zum Zweck der Controle angefertigt, von denen eines nach Gram, das andere in einer Weise gefärbt wird, die es ermöglicht, Kapseln deutlich zu sehen (wozu sich z. B. auch Löfflers Methylenblaulösung in stärkerer Verdünnung eignet).

Durch diesen Untersuchungsmodus wird zunächst der Einwand hinfällig gemacht, dass nachträglich (postmortal oder post perforationem) etwa eingewanderte Keime das Exsudat in der Paukenhöhle verunreinigt hätten. Eine Abtödtung der Mikroorganismen durch Antiseptica wird vermieden, während allerdings die theoretische Möglichkeit der Verunreinigung von der Trommelfelloberfläche aus zugegeben werden muss. Diese letztere Gefahr wird aber durch dreierlei Umstände wesentlich verringert. Einerseits nämlich hat man an den Ausstrichpräparaten insofern eine Controle, als sie uns wenigstens einen Schluss auf die im Exsudat vorhandenen Formen erlauben, und es daher ermöglichen, etwaige Verunreinigungen mit andersgeformten Organismen sofort zu erkennen. So lässt es also die Coincidenz der Formen im Ausstrichpräparat und derjenigen der culturell erhaltenen Arten in hohem Grade wahrscheinlich erscheinen, dass eine Verunreinigung vermieden wurde. Ferner aber ermöglicht die Methode des Aussäens auf feste Nährmedien eine gleichmässige Entwickelung der einzelnen Keime. Etwaige durch Zufall in das Untersuchungsmaterial gelangte Organismen werden vereinzelte Colonien bilden ohne durch ihre lebhafte Vermehrung die anderen zu überwuchern und sind dann leicht als Verunreinigung zu erkennen.

Drittens aber scheint die Thatsache, dass in zahlreichen Fällen Reinculturen pathogener Arten auf diese Weise erhalten werden, das Verfahren praktisch zu rechtfertigen, um so mehr als andererseits thatsächliche Verunreinigungen bei einigermassen sicherer Technik nicht oder nur ganz vereinzelt vorkommen. Erhält man aber Mischculturen z. B. von Staphylococcen-Streptococcen, so darf man auf deren gleichzeitige Anwesenheit im Exsudat mit Sicherheit schliessen, wenn sie im Impfstrich in ungefähr gleicher Coloniezahl erscheinen, was auch in der That der Fall ist.

Einen besonderen Vortheil bietet die Anlage von Culturen im anaëroben Röhrchen deshalb, weil sich in diesen der Pneumococcus etwas länger lebensfähig und virulent erhalten lässt und vielleicht sogar noch zu cultiviren ist, wenn er aërob überhaupt nicht mehr wächst, ein Fall, der bei abgeschwächten Stämmen dieser Art sicher vorkommt.

Was nun die Ergebnisse der bisherigen Arbeiten über dieses Thema betrifft, so herrscht bekanntlich nicht in allen Punkten Uebereinstimmung. Die einen Autoren sind der Ansicht, dass der Streptococcus pyogenes, ausschliesslich schwere Formen von Mittelohrentzündung hervorruft, während der Pneumococcus die leichten Otitiden erzeuge, doch ist diese Behauptung nicht allgemein anerkannt. Ebensowenig ist die Frage entschieden, ob die Staphylococcen bei diesen Erkrankungen eine secundäre Rolle spielen oder nicht, und ob der Streptococcus vorzugsweise als Erreger der secundären, nicht genuinen Otitis media anzusehen sei u. s. w.

Ohne auf diese Fragen und die diesbezüglichen Litteraturangaben, die in der kürzlich erschienenen Arbeit von Leutert (dieses Archiv XLVI u. XLVII) erschöpfend besprochen sind, einzugehen, möchte ich noch die wenigstens unter den wesentlichsten der obigen Voraussetzungen hinsichtlich der Untersuchungsmethode erhaltenen Resultate aus den Arbeiten über genuine Mittelohrentzündung von Châtellier, Gradenigo mit Pes. und Maggiora, Netter, Levy und Schrader, Kanthack, Scheibe und Zaufal in Kürze zusammenstellen. Untersuchungen, die sich nicht sofort an die Paracentese der intacten Membran anschlossen, oder solche die erst post mortem gemacht wurden, sind dabei nicht berücksichtigt.

Es fand sich der:

Diplococcus pneumoniae Fränkel (rein)	in 20 Fällen
Derselbe mit Streptococcus pyogenes	= 1 Falle

	Derselbe mit Staphylococcus pyogenes albus	in 3	Fällen
	" " Bac. pyocyaneus	" 2	"
	" " Saprophyten	" 3	"
ferner der	Streptococcus pyogenes (rein)	" 5	"
	Derselbe mit Staphylococcus pyogenes albus	" 1	Falle
ferner der	Staphylococcus pyogenes aureus (rein) . .	" 2	Fällen
ferner der	Staphylococcus pyogenes albus (rein) . . .	" 9	"
	Derselbe mit Staphylococcus pyogenes aureus	" 3	"
	" " Saprophyten	" 5	"
ferner der	Pneumoniebacillus Friedländer	" 2	"
ferner der	Bacillus pyocyaneus (nicht übereinstimmend mit mikroskopischem Befund).	" 1	Falle

Diese Resultate kann man nicht als absolute betrachten, da nicht bei allen Arbeiten eine sämmtlichen obigen Ansprüchen genügende Technik beobachtet wurde. Die positiven Angaben aber erlauben zunächst den Schluss. dass der Pneumococcus unter den in Reincultur gefundenen Organismen bei weitem der häufigste, dass der Streptococcus aber ebenfalls nicht selten ist und schliesslich, dass beide mit einer Staphylococcenart oder mit Saprophyten zusammen vorkommen können, vorausgesetzt dass letztere nicht auf Verunreinigung zurückzuführen sind. Die Fälle, in denen nur Staphyloccocenarten gefunden wurden, sind in obiger Zusammenstellung auch häufig und müssen einstweilen als Facta betrachtet werden. Jedoch ist die Möglichkeit nicht ausser Acht zu lassen, dass es, von der Culturmethode abgesehen, aus irgend einem Grunde hier nicht gelungen sei, den Pneumococcus zu finden, sei es dass dieser nicht mehr lebensfähig war, sei es dass er von widerstandsfähigeren Kokkenarten im Exsudat selbst oder in vitro überwuchert wurde, Fragen, die im Weiteren noch besprochen werden sollen.

Bei den vorliegenden Untersuchungen wurde im Sinne der obigen Grundsätze hinsichtlich der Technik verfahren. Hinzuzufügen ist nur noch, dass die verschiedenen Arten von Mikroorganismen zum Zweck einer sicheren Diagnose immer auf Agar- und Gelatineplatten ausgesät, dass Stichculturen in Gelatine angelegt und Bouillonröhrchen geimpft wurden. So war es möglich immer verschiedene charakteristische Wachsthumsformen zu vergleichen und die Bestimmung der Art auch dann zu vollenden, wenn aus äusseren Gründen der Thierversuch unterbleiben musste. Die mannigfachen Culturmethoden sind nicht bei der Beschreibung jedes einzelnen Falles wiederholt, Thierversuche aber und besondere Befunde werden im folgenden jeweils erwähnt sein. Der bacteriologische Theil der Arbeit wurde im Laboratorium des hiesigen hygienischen Instituts ge-

macht, dessen Vorstand Herr Professor Dr. Buchner, mich dabei in liebenswürdigster Weise unterstützt hat. Ihm sowie Herrn Docenten Dr. Hahn bin ich für die Controle meiner Resultate zu besonderem Dank verpflichtet. Das klinische Material stammt zum Theil aus der Ohrenabtheilung der Poliklinik, zum Theil aber verdanke ich es dem Vorstande der Kinderpoliklinik, Herrn Professor Dr. Seitz, dem ich, ebenso wie Herrn Dr. Haug für sein freundliches Entgegenkommen auch an dieser Stelle meinen herzlichen Dank aussprechen möchte. Es handelt sich um 34 Fälle von acuter genuiner Otitis media, deren Krankengeschichten hier in Kürze folgen mögen. Die letzteren wurden so genau geführt, als es in einer Anstalt möglich ist, in der die Behandlung der Kranken allein schon durch sehr enge, räumliche und zeitliche Grenzen erschwert wird.

Beobachtungen.

1. M. T., achtjähriges Mädchen hat seit 14 Tagen Schmerzen und Ohrensausen rechts, zuletzt unruhiger Schlaf und Fieber. R. Trommelfell in toto hochroth und mässig vorgewölbt. Paracentese 6. December 1898. Es folgt fünftägige Eiterung, die in den ersten drei Tagen ziemlich profus war. Allgemeinbefinden bessert sich rasch und wird am zweiten Tage nach der Paracentese als gut bezeichnet. Dauer der Secretion: 6 Tage. Beobachtungszeit: 16 Tage. Therapie: trockene Tamponade. Mikroskopisch finden sich im blutig-eitrigen Secret meist zu zweien liegende Coccen, die sich nach Gram nicht entfärben. Auf den mit der Paracentesennadel geimpften Nährböden wächst 1. Streptococcus pyogenes, 2. Staphylococcus pyogenes albus. Die mit dem Streptococcus geimpfte Maus stirbt nach 48 Stunden. Aus ihrem Herzblut wird dieser in Reincultur gezüchtet. (20. December.);

2. H. H., 1½jähriges Mädchen hat seit der Geburt häufig Katarrhe der oberen Luftwege, die nicht als specifisch angesehen werden können, gegenwärtig auch leichte Capillärbronchitis. Facialisparalyse rechts seit einem Jahr in Folge von Meningitis. Adenoide Vegetationen. Untersuchung der Ohren ergiebt: R. Trommelfell stark geröthet, in der unteren Hälfte vorgewölbt. Paracentese zweimal ausgeführt am 3. und 4. Januar 1899. Es folgt dreitägige seröse Secretion. Das Allgemeinbefinden bessert sich zunächst nicht wegen auftretender Bronchopneumonie. Dauer der Secretion: 3 Tage. Beobachtungszeit: 19 Tage. Therapie: trockene Tamponade. Mikroskopisch finden sich im schleimigen mit Blut vermengten Secret spärliche Coccen und Diplococcen, z. Theil lanzettförmig mit deutlicher Kapsel, z. Theil Involutionsformen. Auf den mit der Paracentesennadel geimpften Nährböden wachsen einige dem Diplococcus lanceolatus (Fränkel) entsprechende Colonien, die sich aber nicht weiter cultiviren lassen, weshalb der Thierversuch fehlt.

3. M. G., 33jähriger Mann hatte vor 6 Jahren rechts eine 3 Wochen dauernde Ohreiterung. Jetzt seit einer Nacht stechende und reissende Schmerzen rechts, daher Schlaflosigkeit und angeblich Schüttelfrost. R. Trommelfell geröthet, in der oberen Hälfte stark vorgewölbt mit Haemorrhagien. Paracentese 9. Januar 1899. Es folgt eine dreitägige Eiterung und auf diese eine seröse Secretion. Allgemeinbefinden bessert sich unmittelbar nach der Paracentese. Dauer der Secretion: 7 Tage. Beobachtungszeit: 13 Tage. Therapie: trockene Temponade. Mikroskopisch finden sich

im blutig-serösen Exsudat Coccen und Diplococcen, z. Theil lanzettförmig mit deutlicher Kapsel, z. Theil kurze Ketten bildend, die sich nach Gram nicht entfärben, ferner Kurzstäbchen, die sich nach Gram entfärben. Auf den mit der Paracentesennadel geimpften Nährböden wächst: 1. Diplococcus lanceolatus (Fränkel), 2. Staphylococcus pyogenes aurens, 3. ein nicht pathogenes Stäbchen, das Gelatine nicht verflüssigt. Die beiden mit dem Diplococcus geimpften Mäuse starben nach 12 bzw. 24 Stunden (11. und 13. Januar). Aus dem Herzblut wird bei der zweiten Maus der Diplococcus rein gezüchtet. Ferner wird er im Blut und in den Exsudaten der Thiere in typischer Form mikroskopisch gefunden.

4. M. T., 5½jähriges Mädchen mit adenoiden Vegetationen hatte vor 2 und vor 1 Jahr schon einmal Ohrenschmerzen, jedoch ohne Ausfluss. Jetzt seit 5 Tagen starke Schmerzen rechts, zwei schlaflose Nächte, angeblich mit Fieber. R. Trommelfell hochroth und in toto vorgewölbt, im h. u. Quadranten gelblich verfärbt. Paracentese 15. Januar 1899. Es folgt eine zunächst starke Eiterung, die rasch abnimmt. Allgemeinbefinden bessert sich sofort. Pat. erscheint erst am 23. Januar wieder in der Klinik, jetzt ohne Eiterung. Dauer der Secretion: 7 Tage (!). Beobachtungszeit: 11 Tage. Therapie: trockene Tamponade. Mikroskopisch finden sich im blutig-eitrigen Secret dickere Coccen und feine lanzettförmige Diplococcen, z. Theil mit deutlicher Kapsel, die sich nach Gram nicht entfärben. Auf den mit der Paracentesennadel geimpften Nährböden wächst 1. Diplococcus lanceolatus (Fränkel), 2. Staphylococcus pyogenes albus. Die mit dem Diplococcus geimpfte Maus stirbt nach 6 Stunden (1 ccm intraperitoneal 19. Januar). Aus ihrem Herzblut wird derselbe Organismus rein gezüchtet, ebenso wird er darin mikroskopisch in typischer Form gefunden.

5. M. M., 33jähriger Mann hat Ohrensausen und Kopfschmerz rechts seit einer Nacht. R. Trommelfell total geröthet und vorgewölbt, im h. o. Quadranten eine bernsteingelbe Blase. Paracentese 27. Januar 1899. Es folgt eine sofort abnehmende serös eitrige Secretion von nur zweitägiger Dauer. Allgemeinbefinden bessert sich augenblicklich. Beobachtungszeit: 4 Tage, da Patient ausbleibt. Therapie: trockene Tamponade. Mikroskopisch finden sich im serösen Exsudat Diplococcen, kurze Coccenketten und einzelne Coccenhäufchen. Die Formen sind uncharakteristisch und haben keine Kapseln, sie entfärben sich nicht nach Gram. Auf den mit der Paracentesennadel geimpften Nährböden wächst nur der Staphylococcus pyogenes aureus.

6. B. M., 19jähriger Mann mit starker Angina follicularis duplex (Drüsenschwellungen) hat seit letzter Nacht heftige Schmerzen links, daher Schlaflosigkeit. L. Trommelfell stark vorgewölbt, besonders im h. o. Quadranten. Vorne eine Blutblase vom Meatus auf die Membran übergehend. Paracentese 14. Februar 1899. Es folgt eine längere Eiterung. Das Allgemeinbefinden bessert sich langsam wegen der heftigen Angina und ist erst nach 6 Tagen ein gutes zu nennen. Der Schmerz im Ohr und der Druckschmerz am Processus mastoideus dauern ebenso lange fort. Die Paracentesenöffnung wird am 16. Februar erweitert. Dauer der Secretion: 17 Tage. Beobachtungszeit: 30 Tage. Therapie: trockene Tamponade. Priessnitzsche Umschläge und Gargarismen wegen Angina. (Infus. fol. Senegae wegen Obstipatio, 19. Februar). Mikroskopisch finden sich im serösen Eiter Coccen mit Diplococcen und kurzen Ketten vereinigt, die sich nach Gram nicht entfärben. Auf den mit der Paracentesennadel geimpften Nährböden wächst der Streptococcus pyogenes in Reincultur. Die hiermit inficirte Maus stirbt nach 48 Stunden (0,5 ccm Bouillon subcutan. 20. Febr.) Aus ihrem Herzblut wird der Streptococcus gezüchtet.

7. D, M., 22jähriges Mädchen mit katarrhalischer Angina hat seit zwei Tagen starke Schmerzen links. L. Trommelfell in der hinteren Hälfte stark vorgewölbt, glänzend, lividroth verfärbt, mit zwei kleinen Ekchymosen. Paracentese 15. Februar 1899. Es folgt eine rasch abnehmende Eiterung, die am 19. Februar nochmals exacerbirt. Druckschmerz auf dem Processus mastoideus hält 4 Tage an, also bis zur Exacerbation der Eiterung. Allgemein-

befinden ebenfalls von da an gut. Dauer der Secretion: 14 Tage. Beobachtungszeit: 38 Tage. Therapie: trockene Tamponade. Pinselungen der Mastoidgegend mit Jodtinctur. Mikroskopisch finden sich im schleimig-eitrigen Secret Coccen und Diplococcen zu kurzen Ketten und zu Häufchen vereinigt, die sich nach Gram nicht entfärben. Auf den mit der Paracentesennadel geimpften Nährböden wächst 1. Streptococcus pyogenes, 2. Staphylococcus pyogenes aureus. Die mit dem Streptococcus inficirte Maus stirbt nach 12 Stunden (0,3 ccm intraperitoneal, 17. März). Aus ihrem Herzblut wird derselbe Organismus rein gezüchtet.

8. H. F., 26jähriger Mann hatte schon einmal vor ca. 7 Jahren heftiges Ohrensausen. Jetzt im Anschluss an acuten Nasen-Rachenkatarrh starke Schmerzen rechts seit 3 Tagen. R. Trommelfell blaugrau verfärbt und vorgewölbt, besonders in der hinteren Hälfte. Paracentese 15. Februar 1899. Es folgt zunächst sehr profuse Eiterung. Allgemeinbefinden bessert sich am Tag der Paracentese, abends ist Patient schmerzfrei. Dauer der Secretion: 5 Tage. Beobachtungszeit: 7 Tage. da Patient ausbleibt. (N. B. am 21. Februar war die Perforationsöffnung noch nicht ganz geschlossen.) Therapie: trockene Tamponade. Mikroskopisch finden sich im serösen Eiter Coccen und Diplococcen zu Häufchen und kurzen Ketten vereinigt, die sich nach Gram nicht entfärben. Auf den mit der Paracentesennadel geimpften Nährböden wächst 1. Streptococcus pyogenes, 2, Staphylococcus pyogenes albus und 3. Staphylococcus pyogenes aureus. Die mit dem ersteren inficirte Maus stirbt nach 12 Stunden (0,3 ccm intraperitoneal, 17. März). Aus ihrem Herzblut wird der Streptococcus rein gezüchtet.

9. M. Th., Dreijähriges Mädchen hat seit einer Woche Schmerzen rechts. R. Trommelfell dunkelblauroth verfärbt, hintere Hälfte vorgewölbt. Paracentese 19. Februar 1899. Es folgt zunächst sehr profuse Eiterung. Das Allgemeinbefinden bessert sich sofort. Dauer der Secretion: 16 Tage. Beobachtungszeit: 19 Tage. (NB. Perforation geschlossen am 9. März.) Therapie: trockene Tamponade. Mikroskopisch finden sich im seröseitrigen Secret Coccen und Diplococcen, die sich znm Theil zu kleinen Häufchen vereinigen und nach Gram nicht entfärbt werden. Auf den mit der Paracentesennadel geimpften Nährböden wächst der Staphylococcus pyogenes albus, daneben findet sich als Verunreinigung eine Sarcinenart.

10. A. E., 46jährige Frau, hochgradige Potatrix, hat angeblich seit drei Wochen Schmerzen links, die seit 8 Tagen sehr stark sind, ferner Halsschmerzen (leichte (!) Angina catarrhalis) und angeblich mastoiditische Schmerzen. L. Trommelfell hochroth in der hinteren Hälfte vorgewölbt und gelb verfärbt. Paracentese 27. Februar 1899. Die zunächst reichliche serös eitrige Secretion nimmt in der zweiten Woche rasch ab, bleibt aber immer noch bestehen. Nach einmonatlicher Behandlnng bleibt Pat. aus und kommt nach einem halben Jahr wieder mit mässiger Secretion und ca. 4 mm breiter Perforation im hinteren unteren Quadranten, angeblich mastoiditischen Schmerzen, für die sich kein objectiver Anhaltspunkt findet ausser einer weit vorgeschrittenen Caries der oberen und unteren Molaren links. Die Secretion ist mässig aber constant. Therapie: Zunächst trockene Tamponade, dann Insufflationen mit Borsäure, später Jodoformglycerin wegen klinisch mit Wahrscheinlichkeit diagnosticirter Lungenspitzentuberkulose, ferner Jod-Jodkalipinselungen etc. ohne wesentliches Resultat. Mikroskopisch fanden sich im blutig-eitrigen Secret Coccen selten zu kurzen Ketten geordnet und Diplococcen, ferner Involutionsformen von Diplococcen. Die Coccen entfärben sich nicht nach Gram. Ausserdem fanden sich zahlreiche schlanke an den Enden etwas angeschwollene Stäbchen, die sich nach Gram ganz oder theilweise entfärben. Auf den mit der Paracentesennadel geimpften Nährböden wächst 1. Staphylococcus pyogenes albus, 2. ein dem mikroskopischen Befunde entsprechendes nicht pathogenes Stäbchen.

11. M. K., achtjähriges Mädchen hatte früher öfters Ohrenschmerzen. Jetzt bestehen solche rechts angeblich seit 3 Wochen, im Anschluss an

Katarrh, stark aber seit einer Woche, ferner Eczema oris et nasi, adenoide Vegetationen. R. Trommelfell hellroth verfärbt, im hinteren Segment vorgewölbt. Paracentese 7. März 1899, wiederholt am 8. März. Es folgt eine sehr geringe seröse Secretion, Dauer derselben 4 Tage. Es handelt sich also trotz der scheinbar acut entzündlichen Erscheinungen um einen exacerbirten chronischen Katarrh. Beobachtungszeit: 8 Tage. Therapie: trockene Tamponade. Mikroskopisch finden sich im blutig-serösen Exsudat Coccen und Diplococcen, die sich nach Gram nicht entfärben. Auf den mit der Paracentesennadel geimpften Nährböden wächst nur der Staphylococcus pyogenes albus.

12. F. W., 32jähriger Mann hat seit 4 Tagen Schmerzen links und allgemeines Unwohlsein. L. Trommelfell dunkelblauroth, in der oberen Hälfte stark vorgewölbt, Gehörgang stark diffus entzündet. Paracentese 7. März 1899. Es entleert sich zunächst stark blutiges Exsudat, das die Diagnose Otitis media haemorrhagica bestätigt. Die Secretion nimmt bald ab, exacerbirt nochmals am 13. März. Dauer der Secretion: 10 Tage. Beobachtungszeit: 18 Tage (Pat. bleibt aus). Therapie: trockene Tamponade. Mikroskopisch finden sich im blutig-serösen Exsudat Coccen, zum Theil zu Häufchen gelagert, dann Diplococcen, zum Theil lanzettförmig, jedoch ohne deutliche Kapseln. Diese Formen entfärben sich nicht nach Gram. Drittens Stäbchen, die sich nach Gram entfärben. Auf den mit der Paracentesennadel geimpften Nährböden wächst 1. Diplococcus lanceolatus (Fränkel), 2. Staphylococcus pyogenes aureus, 3. ein nicht pathogenes Stäbchen, das Gelatine nicht verflüssigt. Die mit dem Diplococcus geimpfte Maus stirbt nach 12 Stunden (1 ccm Bouillon intraperitoneal, 10. März). Aus ihrem Herzblut wird derselbe Diplococcus gezüchtet, ebenso wird er im Blut und in den Exsudat mikroskopisch in typischer Form nachgewiesen.

13. B. A., 6½jähriges Mädchen hatte früher öfters Ohrenschmerzen, einmal auch Ausfluss aus einem Ohr, klagt jetzt über starke Schmerzen links seit 3 Tagen, zuletzt Schlaflosigkeit und angeblich Fieber. L. Trommelfell hochroth, in der hinteren Partie stark vorgewölbt. Paracentese am 8. März 1899. Pat. bleibt ab 9. März aus, an diesem Tage war das Allgemeinbefinden gut, die Secretion aus dem Ohr mässig stark. Mikroskopisch finden sich im blutig-serösen Exsudat Diplococcen, die sich nach Gram nicht entfärben, z. Theil scheinbar zu Tetraden geordnet aber etwas lanzettförmig, z. Theil typische Lanzettformen mit Kapseln. Auf den mit der Paracentesennadel geimpften Nährböden wächst der Diplococcus lanceolatus (Fränkel), der sich jedoch am 2. Tage nicht mehr weiter züchten lässt, weshalb der Thierversuch fehlt.

14. J. J., 34jähriger Mann hat seit 14 Tagen Ohrensausen, seit einem Tag stechende Schmerzen rechts. R. Trommelfell gelblichroth verfärbt, im h. o. Quadranten blasige Vorwölbung. Paracentese 9. März 1899. Es folgt eine mässige Secretion von viertägiger Dauer. Beobachtunszeit: 6 Tage, da Pat. sich ganz wohl fühlt, gut hört und daher ausbleibt. Perforation geschlossen am 13. März. Therapie: trockene Tamponade. Mikroskopisch finden sich im eitrig-serösen Exsudat typische lanzettförmige Diplococcen mit Kapsel, die sich nach Gram nicht entfärben. Diesen entspricht auf den mit der Paracentesennadel geimpften Nährböden der Diplococcus lanceolatus (Fränkel) (rein). Die hiermit geimpfte Maus stirbt nach 12 Stunden (1 ccm intraperitoneal, 12. März). Aus ihrem Herzblut wird der Diplococcus rein gezüchtet. In den Exsudaten und im Blut findet er sich mikroskopisch in grosser Anzahl.

15. D. A., 25jähriger Mann mit Angina catarrhalis hat seit 6 Tagen Schmerzen rechts, die beiden letzten Nächte waren schlaflos. R. Trommelfell hellroth verfärbt, besonders im h. u. Quadranten stark vorgewölbt. Paracentese 14. März 1899. Es folgt eine profuse Eiterung, die jedoch bald sistirt, am 18. März und am 25. März wurde nochmals die Paracentese nöthig. Das Allgemeinbefinden bessert sich erst nach einer Woche. Die Mittelohrerkrankung ist complicirt mit einer diffusen Otitis externa und mastoiditischen Schmerzen. Dauer der Secretion: 19 Tage. Beobach-

tungszeit: 51 Tage. Therapie: trockene Tamponade, Jodpinselungen des processus mastoideus, später zweimal wöchentlich Luftdouche. Mikroskopisch finden sich im eitrig-serösen Exsudat Coccen und Diplococcen, z. Theil zu kurzen Ketten vereinigt, die sich nach Gram nicht entfärben. Auf den mit der Paracentesennadel geimpften Nährböden wächst 1. Streptococcus pyogenes, 2. Staphylococcus pyogenes albus. Die mit ersterem inficirte Maus stirbt nach 24 Stunden. (1 ccm subcutan, 16. März.) Aus ihrem Herzblut wird der Streptococcus rein cultivirt.

16. H. J., 40jähriger Mann mit starker acuter Rinitis und allgemeiner katarrhalischer Infection, der vor 3 Jahren rechts eine Ohreiterung hatte (Narbe) kommt wegen heftigen Schmerzen linkerseits in Behandlung, die einen Tag lang bestehen. Schon vor 3 Wochen einmal kurzdauernd Schmerzen links. Jetzt sind diese besonders heftig. Nacht war schlaflos. Linkes Trommelfell hochroth, vorgewölbt. Paracentese: 11. Mai 1899. Es folgt eine starke seröse Eiterung, die bald sistirt. Allgemeinbefinden nach der Paracentese gut. Dauer der Secretion: 14 Tage, jedoch 6 Tage nach deren Aufhören ein Recidiv von siebentägiger Dauer, das nochmalige Paracentese veranlasste. Beobachtungszeit: 31 Tage. Therapie: trockene Tamponade. Mikroskopisch finden sich im eitrig-serösen Exsudat Diplococcen und bis sechsgliederige Coccenketten, die sich nach Gram nicht entfärben. (Daneben auch Involutionsformen.) Auf den mit der Paracentesennadel, z. Theil auch von zwei sterilen Glascapillaren, die in die Paracentesenöffnung gelegt wurden, geimpften Nährböden wächst der Streptococcus pyogenes in Reincultur. Die hiermit inficirte Maus stirbt nach 36 Stunden. (1 ccm subcufan, 13. Mai.) Ihr Herzblut liefert eine Reincultur des Streptococcus.

17. S. L., 29jähriger Mann hatte früher schon öfters Ohrensausen, hat jetzt Schmerzen beiderseits seit gestern. Rechts diffuse Röthung und Abflachung der Membran. Linkes Trommelfell tief dunkelroth und im h. u. Quadranten vorgewölbt. Paracentese links 12. Mai 1899. Es folgt kurz dauernde Eiterung. Rechts gehen die Erscheinungen auf Instillationen von Carbolglycerin rasch zurück. Dauer der Secretion: 2 Tuge. Beobachtungszeit: nur 4 Tage, da Pat. ausbleibt. Therapie: Links trockene Tamponade. Rechts Instillationen von Carbolglycerin 10% dreimal täglich lauwarm am 12. und 13. Mai. Mikroskopisch finden sich im eitrig-serösen Exsudat Coccen, zum Theil kurze Ketten bildend und Diplococcen mit deutlicher Lanzettform und meist sichtbaren Kapseln. Nach Gram tritt keine Entfärbung ein. Auf den mit der Paracentesennadel, z. Theil aus einer Capillare (siehe oben No. 16) geimpften Nährböden wächst 1. Diplococcus lanceolatus (Fränkel), 2. Staphylococcus pyogenes albus. Die mit dem Diplococcus inficirten beiden Mäuse sterben nach 12 Stunden. (0,5 ccm intraperitoneal, 1,0 ccm subcutan, 16. Mai.) Die Reincultur aus dem Herzblut der Thiere gelingt, ebenso der mikroskopische Nachweis.

18. K. J., Dreijähriger Knabe hat acuten Rino-Pharyngealkatarrh, ferner Otitis media perforativa acuta dextra und Schmerzen linkerseits seit 8 Tagen. L. Trommelfell hellroth verfärbt, in der hinteren Hälfte stark vorgewölbt. Paracentese 16. Mai 1899. Es erfolgt starke Eiterung, die Schmerzen hören auf und das Allgemeinbefinden bessert sich sofort. Dauer der Secretion: 5 Tage. Beobachtungszeit: 7 Tage, da Pat. ausbleibt. Therapie: trockene Tamponade beiderseits. Mikroskopisch finden sich im blutigeitrigen Secret Coccen zu zweien und zu kurzen Ketten aneinandergereiht, die sich nach Gram nicht entfärben. Auf den mit der Paracentesennadel geimpften Nährböden wächst 1. Streptococcus pyogenes, 2. Sarcina alba als Verunreinigung. Die mit dem Streptococcus inficirte Maus stirbt erst nach 5 Tagen. (0,5 ccm intraperitoneal, 18. Mai.) Reincultur gelingt hieraus nicht, doch werden Streptococcen neben einem Saprophyten cultivirt.

19. G. N., 52jähriger Mann hat starke Schmerzen seit der letzten Nacht linkerseits. L. Trommelfell stark injicirt, im h. u. Quadranten blasig vorgewölbt. Paracentese 27. Mai 1899. Es folgt eine seröse Secretion, Schmerzen hören sofort auf. Dauer der Secretion: 2 Tage. Beobachtungs-

zeit nicht notirt, da Pat. wegen einer circumscripten Otitis externa der hinteren Gehörgangswand links ab 29. Mai noch in Behandlung bleibt. Therapie: trockene Tamponade. Mikroskopisch findet sich folgendes: Secret serös mit etwas Schleim und spärlichen Eiterkörperchen mit fragmentirten Kernen. Ferner ganz vereinzelte Coccen und Diplococcen, die sich nur sehr schwach färben und eine eigentümlich gequollene (Involutions-) Form haben. Nach Gram entfärben sie sich nicht ganz, erscheinen aber auch nicht deutlich dunkelviolett. Die Färbung nach Ziehl ist ergebnisslos. Das Secret wurde von der Paracentesennadel auf schiefen Agar ausgestrichen, ferner wurde eine Capillare in die Paracentesenöffnung eingelegt, die sich sehr rasch vollsog. Sie lieferte ca. 5 Tropfen Secret, das zu reichlichen Aussaaten auf Agar- und Gelatineplatten und Löfflers Serum verwendet wurde. Alle Nährböden blieben vollkommen steril.

Dieser letzte Fall gab Veranlassung bei den folgenden Untersuchungen meist auch Culturen im anaeroben Röhrchen anzulegen, um das Wachsthum eventuell stark abgeschwächter Organismen vielleicht zu ermöglichen. Verwendet wurde hierzu Löfflers Rinderblutserum, das für Pneumococcen ein besonders günstiger Nährboden ist.[1]) Auf diese Art gelingt es auch, dieselben bis zu 6 Tagen zu erhalten, was sonst bei stark abgeschwächten Formen dieser Art nicht immer möglich ist.

20. B. P., 42jähriger Mann hatte angeblich mit 12 Jahren Ohrenschmerzen ohne Otorrhoe. Gegenwärtig leidet er im Anschluss an acuten Nasen-Rachenkatarrh seit 14 Tagen an Ohrensausen und zuletzt ziemlich starken Schmerzen rechts. R. Trommelfell stark vorgewölbt, im h. u. Quadranten eine gelbliche Stelle. Paracentese 27. Mai 1899. Es erfolgt sehr geringe seröse Secretion, 5 Tage nach deren Aufhören wird eine zweite Paracentese (5. Juni) nöthig. Das Recidiv dauert jedoch nur 2 Tage. Dauer der Secretion (zuerst): 2 Tage. Beobachtungszeit: 24 Tage. Therapie: trockene Tamponade, später dreimal wöchentlich Luftdouche. Mikroskopisch finden sich im serös-eitrigen mit Blut vermengten Exsudat ganz vereinzelte Coccen und lanzettförmige Diplococcen mit Kapsel, die sich nach Gram nicht entfärben. Daneben Involutionsformen. In der ersten mit der Paracentesennadel geimpften Agarröhre minimales Wachsthum, auf dem anaërob aufbewahrten, ebenso geimpften Serum deutliches Wachsthum des Diplococcus lanceolatus (Fränkel) in Reincultur. Die mit der anaëroben Cultur erst nach 5 Tagen inficirte Maus stirbt nach 3 Tagen (0,5 ccm subcutan, 2. Juni). Aus ihrem Blut gelingt die Reincultur, mikroskopisch finden sich darin zahlreiche typische Kapseldiplococcen.

21. S. E., Vierjähriges Mädchen hat seit einer Woche Katarrh und angeblich Fieber, ferner Schmerzen links. L. Trommelfell stark geröthet und vorgewölbt, in der hinteren Hälfte bemerkt man durchschimmerndes Exsudat. Paracentese 27. Mai 1899. Es folgt äusserst profuse Eiterung, Dauer der Secretion: 18 Tage. Beobachtungszeit: 24 Tage. Therapie: trockene Tamponade. Mikroskopisch finden sich im mit Blut vermengten Eiter Coccen, zum Theil in kleinen Häufchen liegend, z. Theil zu kurzen Ketten gereiht, ferner Diplococcen. Gramsche Färbung: positiv. Auf den mit der Paracentesennadel geimpften Nährböden wächst der Streptococcus pyogenes rein. Die mit 0,25 ccm Bouillonkultur subcutan inficirte Maus erkrankt mit deutlichen Symptomen, erholt sich aber nach 3 Tagen. (30. Mai.)

22. W. E., 35jährige Frau hatte vor 5 Jahren angeblich Mittelohrentzündung rechts. Jetzt im Anschluss an Angina Katarrhalis Schmerzen links

1) Diese Erfahrung steht nicht im Einklang mit Angaben von Bordoni-Uffreduzzi, Centralblatt für Bacteriologie 1890. I.

seit der letzten Nacht, rechts geringer seit 14 Tagen. Rechts subacute Entzündung, die rasch abheilt. L. Trommelfell stark geröthet, im h. o. Quadranten blasig vorgewölbt. Paracentese 31. Mai 1899. Es erfolgt rasch abnehmende Eiterung. Dauer der Secretion: 4 Tage. Beobachtungszeit: 11 Tage. Therapie: trockene Tamponade. Mikroskopisch finden sich im vorwiegend serösen Exsudat lanzettförmige Diplococcen mit theilweise deutlicher Kapsel in geringer Anzahl. Gramsche Färbung positiv. Zahlreiche Involutionsformen, ferner nicht sehr zahlreiche Kurzstäbchen, die sich nach Gram entfärben. Auf den mit der Paracentesennadel geimpften Nährböden wachsen beide obigen Formen, der Diplococcus lanceolatus jedoch nur anaërob. Er ist nicht mehr weiter zu cultiviren, weshalb auch der Thierversuch fehlt. Das Coliähnliche Bacterium soll im folgenden genauer beschrieben werden.

Die Form ist die eines kurzen plumpen Stäbchens, doch kommen in den Culturen auch häufig etwas schlankere Individuen vor.

Die Bacterien zeigen deutliche Eigenbewegung, wachsen auf Fleischwasser-Pepton-Agar als weisslicher saftiger Rasen und trüben Bouillon diffus, sind also facultativ anaërob. Die Colonien auf der Gelatineplatte scheinen etwas dicker und weniger durchsichtig, als es beim B. coli commune die Norm ist, der Rand ist weniger fein gelappt und es fehlt meist die Fältelung im Innern der Colonie.[1]) Die Gelatinestichcultur (natürlich nicht verflüssigt) gleicht der des B. coli in allen Punkten. Gerinnung der Milch tritt constant nach 2—3 Tagen ein bei 37° C. In Traubenzuckerbouillon erregt der Organismus stürmische Gährung. Das Wachstum auf der Kartoffel gleicht dem des B. coli, die Cultur erscheint saftig glänzend, wächst rasch. Indol reaction: mit 6 Tage alter Bouilloncultur deutlich positiv. Um jeden Irrtum, so weit es möglich ist, auszuschliessen, wurde der Versuch gemacht, das gefundene Bacterium mit Coliserum zu agglutiniren. Das hochwerthige Serum stammte von einem Meerschweinchen, welches schliesslich 3—4 vollgestrichene Oesen eines Colistammes, intraperitoneal injicirt, ohne Krankheitssymptome vertrug, während andere Thiere bei Injection des 10. Theiles dieser Quantität in 24 Stunden eingingen. Die Agglutination gelang mit Colistämmen leicht in Verdünnungen von 1 : 20 und 1 : 50 und war innerhalb einer halben Stunde makroskopisch sichtbar. Sie gelang ebenso mit einem Colistamme, der bei den Vorstudien zu dieser Arbeit aus dem durch Paracentese erhaltenen Exsudat bei acuter Mittelohrentzündung isolirt worden war.[2]) Mit dem in Rede stehenden Bacterium

1) Dieser Umstand ist nach neueren Angaben (Heim) ein Beweis dafür, dass das Bacterium der Coligruppe nicht angehört. Vgl. Deelemann, Centralblatt für Bacteriologie. XXVI. Nr. 16 ff.

2) Der Fall betrifft ein Kind von etwa 6 Jahren mit acuter Otitis media

aber gelang der Versuch nicht. Trotz einer gewissen Aehnlichkeit mit B. coli dürfte das fragliche Bacterium dieser Art doch nicht zuzurechnen sein. Die Thierversuche mit diesem Organismus ergaben Folgendes: Mäuse und Meerschweinchen gehen nach subcutaner und intraperitonealer Injection innerhalb 24 Stunden an Septicopyaemie zu Grunde. Die Section ergiebt eitrige Peritonitis, Localreaction fehlt. Die Bacterien sind in beiden Fällen überall im Herzblut, in der Milz und im Pleuraexsudat in grosser Menge nachweisbar. Für diese Thiere ist das Bacterium also pathogen.

23. P. G., 32jähriger Mann hatte im Jahre 1890 rechts „Ohrenentzündung". Vor zwei Tagen traten Abends stechende Schmerzen links auf. Schlaflosigkeit. L. Trommelfell stark vorgewölbt, Röthung intensiv im v. u. Quadranten. Paracentese 4. Juni 1899. Es folgt eine rasch nachlassende seröse Secretion, die wochenlang jeder Therapie hartnäckig widersteht. Pat. bleibt schliesslich am 11. Juli aus. Es ist also anzunehmen, dass die Eiterung chronisch wurde. Mikroskopisch fanden sich Coccen und Diplococcen theilweise Ketten bildend, die sich nach Gram nicht entfärben. Ferner sieht man zahlreiche nach Gram sich entfärbende Kurzstäbchen. Zum Zweck der culturellen Diagnose wurde direct von der Paracentesennadel ein Ausstrich auf schiefen Agar gemacht, dann aber noch eine Capillare (vgl. No. 16) eingelegt. Es wächst 1. Streptococcus pyogenes. 2. ein Kurzstäbchen entsprechend dem mikroskopischen Befund.

Das hier gefundene Bacterium glich zunächst auffallend dem bei No. 22 beschriebenen. Da es aber in einigen wesentlichen Punkten sich von jenem unterscheidet, so möge hier eine kurze Beschreibung folgen: Eine deutliche Eigenbewegung ist bei den plumpen Kurzstäbchen nicht mit Sicherheit wahrzunehmen. Das Wachsthum auf Agar und im Gelatinestich gleicht ganz dem des B. coli. Die Colonien auf der Gelatineplatte haben noch mehr Aehnlichkeit mit Colicolonien als die des Bacterium von Fall No. 22. Sie sind fein gelappt, haben bläulichen, irisirenden Schimmer, doch fehlt auch ihnen die feine Fältelung im Innern. Bouilloncultur trübt sich zunächst nur an der Oberfläche. Milch gerinnt nicht und Traubenzuckerbouillon gährt nicht unter dem Einfluss dieses Organismus. Auf der Kartoffel bildet er einen trockenen, weissgelblichen Belag mit scharfem Rand. Indolreaction mit 6 Tage alter Bouilloncultur deutlich positiv. Die Reaction mit Typhusserum ergab keine Agglutination. Mäuse und Meerschweinchen erlagen einer intraperitonealen Injection von Agarculturen aufgeschwemmt in steriler Bouillon nach ca. 24 Stunden bei mässigen Dosen. Die Bacterien finden sich in

und Magen-Darmkatarrh. Er ist hier nicht mit angeführt, da die Krankengeschichte fehlt und ein Theil der bacteriologischen Untersuchung unvollständig ist.

den Exsudaten und in der Milz. Das Resultat ist nach 3monatlicher Züchtung auf Agar noch constant. Subcutane Injection verursachte beim Meerschweinchen nur leichte Krankheitserscheinungen. Das Bacterium dürfte vielleicht der Gruppe des Bacterium typhi nahestehen.

24. R. J., Fünfjähriger Knabe mit Angina follicularis bilateralis hat seit 2 Tagen links Schmerzen, hatte schlaflose Nächte und angeblich Fieber. L. Trommelfell tief dunkelroth. Vorn eine grosse Blutblase auf die Vorderwand des Meatus externus übergehend. Paracentese 5. Juni 1899 schliesst sich rasch wieder und muss Tags darauf wiederholt werden. Es folgt eine starke Secretion schleimig-rahmigen Eiters. Dauer der Secretion: 19 Tage. 25 Tage später tritt ein Recidiv mit Perforation im h. o. Quadranten auf, das aber nur 6 Tage dauert. Beobachtungszeit: 66 Tage. Therapie: trockene Tamponade. Später 1 bis 2 mal wöchentlich Luftdouche. Mikroskopisch finden sich Coccen und Diplococcen, ferner reichlich grössere Bacillen. Gramsche Färbung positiv. Auf den mit der Paracentesennadel geimpften Nährböden (auch anaërobe Culturen) wächst 1. Staphylococcus pyogenes aureus, 2. Bacillus mesentericus.

25. B. M., 20jähriger Mann hat im Anschluss an acute Rinopharyngitis Schmerzen rechts seit 3 Tagen. R. Trommelfell geröthet und stark vorgewölbt im h. u. Quadranten. Paracentese 13. Juni 1899. Es folgt eine kurze Secretion von 3tägiger Dauer. Beobachtungszeit: 4 Tage, da Patient ausbleibt. Therapie: trockene Tamponade. Mikroskopisch finden sich im eitrig-serösen Exsudat ganz vereinzelte Coccen und lanzettförmige Diplococcen mit undeutlicher Kapsel. Auf den Nährmedien die mit der Paracentesennadel geimpft oder mit Secret aus einer Capillare beschickt sind, wächst 1. Diplococcus lanceolatus (Fränkel), 2. Staphylococcus pyogenes albus. Mit der anëroben Cultur des Diplococcus wird eine Maus inficirt, die nach 24 Stunden eingeht (1 ccm intraperitoneal, 15. Juni). Aus ihrem Herzblut wird derselbe Coccus rein gezüchtet, ebenso gelingt der mikroskopische Nachweis typischer Formen.

26. K. F., 19jähriger Mann hatte vor 5 Jahren einmal Ohrensausen, keine Otorrhoe. Jetzt traten im Anschluss an acute Rinopharyngitis vor 3 Tagen rechts Schmerzen auf. R. Trommelfell intensiv geröthet, stark vorgewölbt. Paracentese 13. Juni 1899 Dauer der Secretion: 21 Tage. Der Verlauf wird durch eine Granulationsbildung am Limbus bedeutend verzögert. Beobachtungszeit: 37 Tage. Therapie: trockene Tamponade, Aetzungen der Granulation. Mikroskopisch finden sich im mit Blut vermengten Eiter vorwiegend lanzettförmige Diplococcen mit Kapsel, ferner auch uncharakteristische Coccenformen. Beide entfärben sich nicht nach Gram. Culturen wurden direct mittels der Paracentesennadel, aber auch von mit in einer Capillare aufgesaugtem Exsudat angelegt, Es wächst 1. Diplococcus lanceolatus (Fränkel), 2. Staphylococcus pyogenes aureus. Mit der anaëroben Cultur des ersteren wurde nach 5 Tagen eine Maus inficirt, die nach 24 Stunden einging (1 ccm intraperitoneal, 18. Juni). Aus ihrem Herzblut wird der Diplococcus gezüchtet. Ebenso gelingt der mikroskopische Nachweis.

27. S. K., 25jähriger Mann leidet seit 8 Tagen an Schwerhörigkeit und Ohrensausen links, seit 2 Tagen an Schmerzen. L. Trommelfell in toto geröthet, im h. o. Quadranten vorgewölbt, deutliches Exsudat der hinteren Tröltsch'schen Tasche. Paracentese 13. Juni 1899. Schmerzen hören sofort auf. Dauer der Secretion: 12 Tage. Beobachtungszeit: 32 Tage. Therapie: trockene Tamponade, später Luftdouche. Mikroskopisch finden sich im serös-blutigen Exsudat Coccen zu Diplococcen und vereinzelten kurzen Ketten vereinigt, die sich nach Gram nicht entfärben. Culturen wurden aus einer mit Secret gefüllten Capillare und auch direct mit der Paracentesennadel angelegt. Es wächst 1. Streptococcus pyogenes, 2. Staphylococcus pyogenes albus.

28. B. K, Sechsjähriger Knabe hat schon zweimal vor 2 Jahren Ohrenschmerzen rechts gehabt. Links besteht seit 4 Jahren eine chronische Mittelohreiterung. Jetzt traten seit 14 Tagen gelegentlich Schmerzen rechts auf, die seit gestern intensiver sind. R. Trommelfell roth verfärbt mit leicht gelblichem Ton, starke Vorwölbung. Paracentese 18. Juni 1899. Dauer der Secretion: 7 Tage. Beobachtungszeit: mehrere Monate, da die chronische Mittelohreiterung links nur langsam heilt. Therapie: trockene Tamponade, links combinirt mit Borsäureinsufflationen. Später Luftdouche. Mikroskopisch finden sich im blutig-eitrigen Secret Coccen, Diplococcen und Coccenketten, die sich nach Gram nicht entfärben. Auf den mit der Paracentesennadel geimpften Nährböden wächst der Streptococcus pyogenes in Reincultur.

29. G. F., 29jährige Frau hat seit 2 Tagen Schmerzen links von angeblich grosser Intensität, ausserdem Druckschmerz auf dem Processus mastoideus. L. Trommelfell geröthet, stark vorgewölbt. Blutblase im h. o. Quadranten. Paracentese 18. Juni 1899. Die Schmerzen bestehen noch 4 Tage lang fort und lassen nur langsam nach. Dauer der Secretion: 31 Tage. Beobachtungszeit: 36 Tage, da Pat. ausbleibt. Therapie: trockene Tamponade, Eiswassercompressen auf die Mastoidgegend (20. Juni), vorher ohne Erfolg Pinselungen mit Jodtinctur. Mikroskopisch finden sich im serös-eitrigen Exsudat Coccen, Diplococcen und einige kurze Ketten, die sich nach Gram nicht entfärben. Culturen werden mit der Paracentesennadel und aus dem Exsudat angelegt, das mittels einer Capillare gewonnen wurde. Es wächst der Streptococcus pyogenes in Reincultur.[1])

30. W. G., 58jähriger Mann hat seit 5 Tagen Schmerzen rechts im Anschluss an acuten Rinopharyngealkatarrh. R. Trommelfell geröthet, Vorwölbung im h. o. Quadranten. Paracentese 4. Juli 1899. Schmerzen überdauern die Paracentese um 24 Stunden. Patient bleibt ab 10. Juli aus. Die Secretion war zuletzt mässig. Therapie: trockene Tamponade. Mikroskopisch finden sich im mit Blut vermengten serösen Exsudat einige wenige Lanzettdiplococcen mit Kapsel, die sich nach Gram nicht entfärben. Auf den mit der Paracentesennadel geimpften Nährböden wächst der Diplococcus lanceolatus (Fränkel) in Reincultur. Die hiermit inficirte Maus erliegt nach 24 Stunden der intraperitonealen Injection von 1 ccm Bouilloncultur (7. Juli). Aus ihrem Herzblut gelingt es den Diplococcus zu züchten. ebenso ist er mikroskopisch in typischer Form nachweisbar.

31. T. A., 40jährige Frau hatte einmal vor ca. 20 Jahren eine Otorrhoe links. Jetzt bestehen ebenda Schmerzen seit 5 Tagen, zuletzt sehr heftige, daher Schlaflosigkeit. L. Trommelfell hochroth im h. o. Quadranten stark vorgewölbt. Paracentese 4. Juli 1899. Es erfolgt geringe Secretion, die erst nach einigen Tagen profus wird. Dauer der Secretion: 12 Tage. Die Paracentesenöffnung erweitert sich ziemlich rasch, es besteht eine runde Perforation von ca. 3 mm Durchmesser, in der Mitte zwischen h. u. und h. o. Quadranten, die später langsam kleiner wird. 25 Tage nach Ablauf der Eiterung tritt ein Recidiv von sechstägiger Dauer auf. Pat. bleibt noch lange in Behandlung, da die Perforation sehr langsam zu verheilen beginnt. Therapie: trockene Tamponade, wegen Druckschmerz am Processus mastoideus in den ersten Tagen Pinselungen mit Jodtinctur. Später Aetzungen der Perforationsränder mit Trichloressigsäure. Mikroskopisch finden sich im schleimig-eitrigen Secret Coccenhäufchen und Diplococcen, die sich nach Gram nicht entfärben, ferner Involutionsformen von Diplococcen. Ausserdem sieht man zahlreiche Bacillen, die sich nach Gram ebenfalls nicht entfärben. Culturen wurden direct mit der Paracentesennadel, aber auch aus dem Secret angelegt, das mit einer Capillare angesaugt worden war. Es wächst auf den Nährböden (z. Theil anaërob) 1. Diplococcus lanceolatus (Fränkel), 2. Staphylococcus pyogenes aureus, 3. Bacillus

1) Mit den Streptococcenculturen der Fälle Nr. 27, 28 und 29 wurden Thierversuche nicht gemacht, da diese Culturen sofort zu anderen Versuchszwecken im Laboratorium verwendet wurden.

mesenterius. Der Thierversuch mit ersterem ist nicht möglich, da die Culturen auch anaërob nicht weiter zu züchten sind.

32. M. G., 38 Jahre, hatte schon einmal vor einem halben Jahre Ohrenschmerzen. Jetzt links paracentesirt, auch rechts Schmerzen. Rechtes Trommelfell im hinteren unteren Quadranten vorgewölbt, geröthet. Paracentese 11. Juli 1899. Es folgt zunächst profuse dünne, serös-eitrige Secretion, die einen Monat in wechselnder Stärke anhält, dann aber sehr gering wird, ohne ganz aufzuhören. Die Eiterung wird chronisch. Therapie: Zunächst trockene Tamponade, später Insufflationen von Borsäure.

Patient kommt unregelmässig in Behandlung und ist suspect auf Lungentuberculose, die klinisch an der rechten Spitze diagnosticirt wurde. Tuberkelbacillen finden sich im Ohrsecret nicht, Auswurf fehlt. Mikroskopisch sieht man im eitrig-serösen Exsudat Diplococcen, zum Theil deutlich lancettförmig mit Kapsel, die sich nach Gram nicht entfärben. Sie liegen zum Theil in Häufchen zusammen, ähneln Staphylococcen. Culturen wurden mit der Paracentesennadel aus dem Secret, welches mittels Capillare angesaugt war, angelegt. Anaërob wächst der Diplococcus lanceolatus (Fränkel). Die Colonien auf den aerob aufbewahrten Nährböden sind kaum sichtbar. Der Thierversuch fehlt, da ein Weiterzüchten des Organismus unmöglich war.

33. M. M., 31jährige Frau, hat im Anschluss an acuten Nasenkatarrh seit 4 Tagen Schmerzen und angeblich auch Fieber. Rechtes Trommelfell zeigt Hämorrhagien und pralle Vorwölbung in der hinteren Hälfte. Paracentese 12. Juli 1899. Die Schmerzen dauern angeblich fort, auch wird über mastoiditische Schmerzen geklagt. Objective Anhaltspunkte für diese Beschwerden finden sich nicht. Patientin ist hochgradig hysterisch. Dauer der Secretion 16 Tage. Beobachtungszeit 57 Tage! Therapie: Trockene Tamponade, Jodpinselungen der Mastoidgegend, später zweimal wöchentlich Luftdouche. Mikroskopisch finden sich im schleimig-eitrigen Exsudat Coccen und Diplococcen, zum Theil lancettförmig mit Kapsel. Gram'sche Färbung positiv. Direct mit der Paracentesennadel und auch mit durch Anlegen der Capillare gewonnenem Exsudat werden Nährböden beschickt. Es wächst 1. Diplococcus lanceolatus (Fränkel), 2 Staphylococcus pyogenes aureus. Der mit ersterem angestellte Thierversuch gelingt insofern, als die Maus nach 2 Tagen eingeht, doch entsteht an der Injectionsstelle ein Staphylococcusabscess. Mikroskopisch finden sich im Blut neben Verunreinigungen auch lancettförmige Diplococcen.

34. R. S., 42jähriger Mann, hat rechts seit 2 Tagen starke Schmerzen. Rechtes Trommelfell stark vorgewölbt und gelblichroth verfärbt. Paracentese 16. Juli 1899. Tags darauf ist Patient schmerzfrei. Dauer der Secretion 5 Tage, doch bleibt Patient, sobald die Eiterung steht, aus. Therapie: Trockene Tamponade. Mikroskopisch finden sich im eitrigschleimigen Exsudat Coccen und lancettförmige Diplococcen mit Kapsel, die sich nach Gram nicht entfärben. Das mittels Capillare angesaugte Exsudat wurde allein zur Untersuchung verwandt, da die Paracentesennadel die Gehörgangswand berührt hatte. Es wächst anaërob und aërob der Diplococcus lanceolatus (Fränkel) in Reincultur. Die hiermit inficirte Maus stirbt nach 20 Stunden (1 ccm intraperitoneal 17. Juli). Aus ihrem Herzblut lässt sich der Diplococcus rein züchten, auch gelingt natürlich der mikroskopische Nachweis typischer Formen im Blut und im Pleuraexsudat.

Fassen wir kurz die bacteriologischen Resultate der obigen Untersuchungen zusammen, so fand sich von pathogenen Mikroorganismen:

1. der Diplococcus lanceolatus (Fränkel) rein . in 7 Fällen
2. derselbe mit Staphylococcus pyogenes aureus . = 5 =
3. = = = = albus . = 3 =
4. = = einem coliähnlich. (?) Kurzstäbchen = 1 Falle

5. der Streptococcus pyogenes rein . . . . . = 6 Fällen
6. derselbe mit Staphylococcus pyogenes aureus . = 2 =
7. = = = = albus . = 2 =
8. = = beiden vorigen Staphylokokken . = 1 Falle
9. = = einem typhusähnl. (?) Kurzstäbchen = 1 =
10. der Staphylococcus pyogenes aureus . . . . = 2 Fällen
11. = = = albus . . . . = 3 =

Ferner fanden sich von nicht pathogenen Bacterien:

1. zweimal der Bacillus mesentericus als Nebenbefund,
2. dreimal ein Stäbchen unbekannter Art als Nebenbefund,
3. zweimal eine Sarcinenart als Verunreinigung.

In den meisten Fällen (16 unter 34) wurde demnach der Pneumococcus diagnosticirt. Seine Cultivirung ist nicht immer leicht, und wie wir oben gesehen haben, benutzt man hierzu mit Vortheil die Culturmethode im anaëroben Röhrchen. Wenn es manchmal trotzdem nicht gelingt, denselben weiter zu züchten, so dürfte sich diese Erscheinung vielleicht durch den mikroskopischen Befund in einigen Fällen (besonders auch im Falle No. 19) theilweise theoretisch erklären lassen. Es finden sich nämlich hierbei nicht selten gequollene, bis zum zwei- und dreifachen des gewöhnlichen Volumens vergrösserte Kokken und Diplokokken. Letztere lassen bisweilen noch eine Andeutung der Lanzettform erkennen. Im Allgemeinen fehlt ihnen aber jedes formale Charakteristikum, abgesehen von ihrer Grösse. Sie färben sich nur schwach mit den gewöhnlichen Anilinfarben und geben, nach der Gram'schen Methode behandelt, etwas unsichere Resultate. Sie entsprechen also den Involutionsformen, wie sie häufig beschrieben werden, für Pneumokokken aber wie es scheint, wenig studirt sind. Neuerdings sind solche Involutionsformen, von Staphykokkoken durch Van de Velde[1]) bei bactericiden Versuchen experimentell erzeugt worden. Leutert (l. c.) beschreibt sie in einem Falle, bei dem culturell nur ein Stäbchen gewachsen war. Findet man also solche Formen, so lässt sich natürlich nicht angeben, welcher Mikrokokkenart sie angehören. Fehlt dann jedes Wachsthum auf den Nährböden, so erlauben diese Befunde jedenfalls den Schluss, dass trotzdem das Exsudat ursprünglich nicht steril, also kein Transsudat war. Ueber ihre Entstehungsweise können wir nur Vermuthungen haben. Man

1) Étude sur le mécanisme de la virulence du staphylocoque pyogène. La cellule T. X. 2e fascicule.

könnte aber nach unseren bisherigen Kenntnissen über Infection und Abwehrmassregeln von Seiten des thierischen Organismus annehmen, dass ein entzündliches Paukenhöhlenexsudat ebenso bactericid wirkt, wie andere Exsudate. Nach van de Velde ist die bactericide Eigenschaft derselben bei Versuchthieren schon einige Stunden nach der Infection beträchtlich zu nennen. Wenn nun die pathogenen Keime durch das Exsudat in der Paukenhöhle kurz nach ihrem Eindringen so abgeschwächt werden, dass sie nicht mehr vermehrungs- oder lebensfähig sind, dann wird auch die bacteriologische Untersuchung dieser Flüssigkeit zu keinem oder zu keinem vollständigen Resultat führen. Die klinischen Erscheinungen der Entzündung sind natürlich deshalb doch vorhanden, und für die Therapie lassen sich hieraus keine Schlüsse ziehen, da einerseits die Gefahr einer weiteren Infection immer fortbesteht, andererseits die sichere Prognose einer solchen Spontanheilung unmöglich ist. Wenn man aber bei der bacteriologischen Untersuchung culturell noch Colonien erhält, die dem Pneumococcus entsprechen, sich jedoch nicht mehr weiterzüchten lassen, wenn gleichzeitig im mikroskopischen Präparat jenem Organismus entsprechende Formen neben zahlreichen Involutionsformen sich finden, dann kann man mit hoher Wahrscheinlichkeit auf das Vorhandensein dieses Diplococcus schliessen. Der Thierversuch bleibt natürlich immer das ausschlaggebende Hülfsmittel der Diagnose, sein Fehlen aber kann andererseits unter solchen Umständen deren Richtigkeit nicht absolut in Frage stellen.

Unter den obigen 16 Fällen, in denen der Diplococcus lanceolatus (Fränkel) diagnosticirt wurde, finden sich fünf, welchen der ergänzende Thierversuch fehlt, und einer mit unsicherem Ergebniss bei der Section. Die Schwierigkeiten, welche sich der jeweiligen Züchtung dieses Organismus auf künstlichen Nährböden entgegenstellen, dürften diese Resultate also zur Genüge erklären und in Zukunft auch zu besonders vorsichtiger Versuchsanordnung Anlass geben. Abgesehen von der schon erwähnten Anlage anaërober Culturen speciell auf Löfflers Rinderserum und abgesehen von speciell für den Pneumococcus bereiteten Nährlösungen, dürften sich vielleicht auch flüssige Nährböden z. B. Bouillon insofern zur Züchtung eignen, als dieselben sofort zum Thierversuch verwendet werden können. Ihre Benutzung hat jedoch eine reine uncomplicirte Pneumococceninfection zur Voraussetzung. Thatsächlich ist das Wachs-

thum des Diplococcus in Bouillon ein auffallend rasches, und es wäre also möglich, dass zum Theil vielleicht in Folge der Verdünnung des Exsudats bei Uebertragung in Bouillon eine Vermehrung noch statt hat, wenn sie auf festen Nährböden nicht mehr eintritt, ähnlich, wie dies bei Typhusbacterien der Fall ist, die man aus Roseolaflecken isolirt.[1]) Andererseits aber dürfte die Entnahme des Exsudats mittels Capillare unmittelbar nach der Paracentese nicht immer geeignet sein, positive Resultate zu liefern, da hierbei eventuell an und für sich schon abgeschwächten Organismen noch längere Zeit in einer bactericid wirkenden Flüssigkeit aufgehoben und so gänzlich vernichtet werden können. (Vergl. Fall No. 19.)

Die Virulenz der in den verschiedenen Fällen isolirten Pneumokokken wurde an Mäusen geprüft durch zum Theil sucutane, zum Theil intraperitoneale Injectionen. Die hierzu verwandten Quantitäten schwanken zwischen 0,5 und 1,0 ccm (Bouilloncultur), die Thiere erlagen der Infection in sechs Stunden bis ausnahmsweise drei Tagen, durchschnittlich in 20 Stunden. Hieraus sich ergebende Folgerungen auf die Virulenz des Infectionsmaterials scheinen mir aber nicht genügend fundirt zu sein, da die Reaction beim Versuchsthier im Allgemeinen nicht ohne Weiteres einen Schluss auf die Virulenz der Bacterien erlaubt. Mit den Resultaten anderer Autoren (Bordoni-Uffreduzzi und Gradenigo u. a.) verglichen, scheinen die obigen Werthe jedoch etwas höher zu sein, als sie durchschnittlich gefunden werden.

Der Streptococcus pyogenes wurde zwölfmal aus dem Exsudat gezüchtet und in der Hälfte der Fälle rein erhalten. Er scheint demnach dem Pneumococcus an Häufigkeit wenig nachzustehen. Die verschiedenen Stämme verhielten sich culturell ganz verschieden, manche wuchsen sehr üppig und bildeten lange Ketten (z. B. im Fall No. 28), andere bildeten nur relativ kurze Ketten trotz üppigen Wachsthums, wieder andere vermehrten sich langsamer. Die Virulenz für Versuchthiere war ebensowenig constant und auch nicht proportional der Schwere der klinischen Symptome im einzelnen Fall; mit derjenigen des Pneumococcus verglichen erschien sie nicht nur nicht höher, sondern eher etwas geringer als jene.

---

1) Neufeld, Zeitschrift für Hygiene und Infectionskrankheiten. XXX. S. 498. — Curschmann, Münchner med. Wochenschr. 1899. Nr. 48.

Die beiden Staphylokokkenarten bildeten häufige Nebenbefunde. Sie fanden sich im Ausstrich auf Agar meist in reichlicher Menge, seltener traten sie vereinzelt neben den vorgenannten Arten auf. Ohne diese wurden sie andererseits in fünf Fällen gefunden. Die Frage, ob sie hier als die eigentlichen Erreger der Otitis zu betrachten seien, ist nicht leicht zu entscheiden. Ihr häufiges Vorkommen als Nebenbefunde, lässt es wahrscheinlich erscheinen, dass sie in jenen Fällen den ursprünglichen Infectionserreger überlebt oder überwuchert haben. Diese Annahme erhält eine Stütze durch die Erscheinung, dass z. B. Pneumokokken im Verlauf einer acuten Mittelohreiterung allmählich an Zahl abnehmen und den Staphylokokken das Feld räumen, wie dies von verschiedenen Autoren beobachtet wurde. Hinsichtlich des Staphylococcus pyogenes aureus wäre noch zu bemerken, dass die Intensität seiner Färbung in manchen Culturen auffallend schwach war und erst nach tagelangen Stehen, sogar erst nach einer Woche bemerkbar wurde.

Bezüglich der anderen Nebenbefunde ist das Wichtigste oben schon erwähnt. Die beiden näher beschriebenen Bacterien sind insofern interessant, als sie für Thiere pathogen waren. Die Zutheilung derselben zu einer der bekannten Gruppen erscheint nicht angebracht, da abgesehen von dem Fehlen der Agglutination durch die entsprechenden Sera, insbesondere die Colonieformen auf der Gelatineplatte sich von denen des B. coli bezw. typhi deutlich unterscheiden. Diese genaueren Angaben fehlen übrigens bei den bisher von anderer Seite im Ohreiter gefundenen sogenannten Coliarten. Der einzige Fall, in dem alle Eigenschaften des Colibacterium sich mit denen eines aus dem Ohreiter isolirten Kurzstäbchens deckten, kam, wie schon erwähnt, bei den Vorstudien zu dieser Arbeit vor. Hier wurde auch die Agglutination mit Coliserum nachträglich ausgeführt, doch fehlt der übrige Theil der bacteriologischen Untersuchung und die Krankengeschichte. Ausser diesen beiden Arten sind als Nebenbefunde noch in drei Fällen kurze Stäbchen und in zwei Fällen der Bacillus mesentericus vulgaris zu erwähnen. Sie fanden sich mikroskopisch so zahlreich, dass man sie nicht als Verunreinigung, von der Trommelfelloberfläche stammend, betrachten kann.

Wirkliche Verunreinigungen scheinen jedoch die beiden Sarcinearten zu sein (No. 9 und No. 18). Sie traten nur in

geringer Anzahl im Agarausstrich auf (2—3 Colonien) und waren im mikroskopischen Präparat nicht sichtbar.

Was die klinische Seite der obigen Beobachtungen betrifft, so waren die Resultate in therapeutischer Hinsicht im Allgemeinen recht gute. Von den 34 Fällen sind 29 bis zum Stillstand der Eiterung und meist noch viel länger beobachtet. Da in der überwiegenden Mehrzahl der Fälle sofort nach Aufhören der Eiterung auch die spaltförmige Paracentesenöffnung verklebte, so kann man wohl die Dauer des Krankheitsprocesses derjenigen der Secretion gleich setzen. Dieser Zeitraum beträgt für jene 29 Fälle im Durchschnitt zehn Tage. Wenn die Perforation sich erst beträchtliche Zeit nach Sistirung der Eiterung schloss, so wurde dies in der Krankengeschichte vermerkt, doch war es nur ganz selten der Fall. Die Beobachtungszeit wurde möglichst lange ausgedehnt, theils um hinsichtlich der Heilung sichere Schlüsse ziehen zu können, theils zum Zweck therapeutischer Massnahmen (Luftdouche). Von den übrigen fünf Patienten sind zwei unmittelbar nach Ausführung der Paracentese aus der Behandlung fortgeblieben, bei drei Individuen ging die Eiterung in ein chronisches Stadium über. Der Grund hierfür liegt jedenfalls nicht am Verlauf der acuten Periode, denn diese bot weder bacteriologisch noch klinisch etwas Aussergewöhnliches. Eine Erklärung für diese Erscheinung steht also noch aus, doch dürfte man immerhin locale Complicationen und die allgemeine Constitution der Patienten hierzu in Betracht ziehen. Im einen Fall war klinisch eine Tuberkulose der Lungenspitzen erwiesen, in einem zweiten handelte es sich um eine Person, die excessivem Potatorium anheimgefallen war, der dritte Patient war angeblich gesund, doch ist sein Habitus nicht dementsprechend gewesen. Alle drei litten an chronischer Rhinopharyngitis mit Hypertrophien der Schleimhäute. Recidive der Mittelohreiterung kamen in vier Fällen vor, hatten aber stets einen sehr leichten Charakter und waren von kurzer Dauer (zwei, sechs und sieben Tage).

Zu erwähnen wäre noch, dass die saprophyten Bacterien den Verlauf der Erkrankung offenbar nicht erschweren. Sie treten in schweren und leichten Fällen auf und sind höchst wahrscheinlich nach Beginn der Erkrankung durch die Tuba in die Paukenhöhle gelangt, wo sie dann bedeutungslose Nebenbefunde darstellen.

Die Paracentese des Trommelfells wurde im Allgemeinen so angelegt, dass sie vom höchsten Punkte der Vorwölbung

nach dem hinteren und unteren Quadranten also meist schräg von hinten oder vorn oben nach unten verlief und hier gegen die Mitte bezw. im hinteren unteren Quadranten endete. In den Fällen, welche sich durch eine blasige Vorwölbung der oberen Parthien, bezw. der Tröltsch'schen Taschen auszeichnen (es waren deren 8), musste der Einschnitt natürlich möglichst hoch beginnen und gelangte dabei nicht immer tief genug nach unten. Der Eingriff wurde stets ohne Narkose oder Localanästhesie gemacht. Die erwähnten Entzündungen der oberen Parthien der Pauke dürften übrigens noch besonders hervorgehoben werden. Sie sind nicht selten und mögen manchmal als „locale Ursache" den Heilungsprocess verzögern bezw. zu „Atticuseiterungen" führen. Hier hat die rechtzeitige Paracentese natürlich besonderen Werth. Die Therapie bestand bei den uncomplicirten Fällen stets in der „trockenen Tamponade", die mit Chinolinnaptholgaze (nach Haug) ausgeführt wurde, nachdem vorher mit dem Wattestäbchen sorgfältig aller Eiter beseitigt war. Der Tampon wurde vom Arzt anfangs täglich, später alle zwei bis drei Tage gewechselt. War die Eiterung sehr profus, so erlaubte man dem Patienten, den Tampon nach einigen Stunden herauszunehmen und dann den Gehörgang mit reiner Watte zu verschliessen. Adenoide Vegetationen wurden, soweit es die Patienten erlaubten, nach Ablauf der Entzündung operativ beseitigt.

Einer besonderen Besprechung bedürfen zum Schlusse noch die Streptokokken-Otitiden. Sie gelten im Allgemeinen als die schwereren Formen und diese Annahme dürfte durch die hier beschriebenen Beobachtungen eine neue Stütze finden. Diejenigen Fälle nämlich, welche das Bild einer schweren Otitis darboten, waren sämmtliche von Streptokokken hervorgerufen. Speciell mastoiditische Schmerzen und bedeutend herabgesetztes Allgemeinbefinden stellten für diese Formen charakteristische Symptome dar, dreimal war auch eine Complication mit Angina catarrhalis bezw. follicularis vorhanden. Hieraus darf man aber nicht den umgekehrten Schluss ziehen, dass alle Streptokokkenotitiden schwere Infectionen seien. Unter den oben angeführten finden sich im Gegentheil viele leichte oder wenigstens relativ leichte Fälle, aber andererseits ist unter den durch Pneumokokken verursachten Entzündungen keine einzige, deren klinische Symptome so schwere schienen, wie dies bei einigen Streptokokkenotitiden der Fall war (z. B. No. 6, 7 und 15). Vergleicht man die durchschnittliche Dauer der Streptokokkenentzündung mit

derjenigen der Pneumokokkeneiterung (ausschliesslich der chronischen Fälle) so ergiebt sich für erstere ein Zeitraum von 13, für letztere ein solcher von sieben Tagen.

Eine auffallende Erscheinung ist das zeitliche Auftreten dieser Erkrankungen. Die Fälle 6, 7 und 8 erschienen zusammen in zwei Tagen, ebenso folgten die Pneumokokkenfälle No. 12, 13 und 14 kurz auf einander, ferner fallen auf den 27. Mai 1899 drei Paracentesen No. 19, 20 und 21, deren bacteriologische Resultate allerdings verschieden sind, ebenso treffen auf den 13. Juni die Fälle No. 25, 26 und 27. Diese Coincidenz, die theilweise auch den bacteriologischen Befund betrifft, ist unter den obigen Beobachtungen nicht so deutlich ausgesprochen, wie man sie in der Klinik häufig trifft. Dies erklärt sich dadurch, dass es nicht immer möglich war alle Fälle bacteriologisch zu untersuchen, sei es wegen Mangels an Zeit, sei es, weil die Entnahme von Secret nicht immer so gelang, dass man vor Verunreinigungen sicher war.

Wenn wir nun zum Schlusse die wichtigeren Resultate dieser Untersuchungen kurz überblicken, so ergiebt sich:

1. Die acute genuine Otitis media beruht am häufigsten auf Infection mit dem Diplococcus lanceolatus (Fränkel) oder mit dem Streptococcus pyogenes.
2. Findet sich einer dieser Mikroorganismen bei der Untersuchung des Exsudats nicht, so ist hiermit sein Fehlen noch nicht bewiesen.
3. Als Nebenbefunde trifft man häufig Staphylokokken, seltener auch Saprophyten, denen eine besondere Bedeutung nicht zukommt.
4. Die frühzeitige Paracentese in diesen Fällen giebt im Allgemeinen bei entsprechender Nachbehandlung quoad sanationem eine sehr günstige Prognose. Die Dauer der Eiterung wird auf ein Minimum beschränkt.
5. Die Chronicität der Eiterungen ist zunächst unabhängig vom bacteriellen Befund und wahrscheinlich zurückzuführen auf locale und constitutionelle Ursachen und chronische Erkrankungen des Nasen-Rachenraums.
6. Schwere Fälle von Otitis media acuta werden vom Streptococcus pyogenes hervorgerufen, doch kann derselbe auch leichte Entzündungen verursachen, die bei Pneumokokkeninfection die Regel sind.
7. Es ist nicht unwahrscheinlich, dass das entzündliche Exsudat der Paukenhöhle bis zu einem gewissen Grade antibacteriell wirkt, eine Annahme, durch die sich auch Spontanheilungen von Entzündungen der Pauke ohne Perforation des Trommelfells erklären lassen.

XV.

Aus der Abtheilung für Ohrenkranke der Kgl. Charité in Berlin.
(Dirigirender Arzt: Geh. Med.-Rath Prof. Dr. Trautmann.)

Beiträge zur Pathologie und pathologischen Anatomie des Mittelohres und des Labyrinthes.

Alleinige Tuberculose des Mittelohres und Labyrinthes. — Extraction der ganzen Gehörknöchelchenkette im Zusammenhange (Caries der Stapesplatte). — Beginnende Verknöcherung der Membrana obturatoria stapedis.

Von

Dr. H. Haike.

(Hierzu Tafel IV.)

Der klinische Theil der Untersuchungen, welche den folgenden Ausführungen zu Grunde gelegt sind, sind an einer Patientin gemacht, die auf der Ohrenklinik der Königlichen Charité wegen chronischer Mittelohreiterung operirt worden ist.

Ihre Ergebnisse liegen im Wesentlichen in zwei verschiedenen Richtungen: einem Beitrage zur Mittelohrtuberculose und zur Stapesextraction, ausserdem in einer interessanten pathologisch-anatomischen Beobachtung an der Membr. obturat. stapedis. Ihre gemeinsame Behandlung im Folgenden ist begründet durch den gemeinsamen Ausgangspunkt, das Ergebniss der pathologisch-anatomischen Untersuchung der ganzen Gehörknöchelchenkette, welche bei der Operation im Zusammenhange entfernt worden war.

Die auffallende Verschiedenheit im Verlaufe der Mittelohrerkrankungen bei Tuberculose von der gewöhnlichen Mittelohreiterung war bekanntlich von vielen Beobachtern schon festgestellt, bevor die eigene Natur der tuberculösen Otitis media erkannt wurde, und man bewusst ihr klinisches Bild charakterisirte.

Doch ist dieses trotz der bestimmten Eigenart seiner Erscheinungen auch heute nicht so fest umgrenzt, dass es nicht häufige Ausnahmen erleidet, worauf schon Schwabach[1]) auf Grund reicher Erfahrungen hingewiesen hat.

1) Ueber Tuberculose des Mittelohres. Berliner Klinik. Heft 114. December 1897. S. 19, 27 u. s. w.

Die folgenden Mittheilungen bestätigen diese Anschauung durch ein neues Bild, unter welchem die tuberculöse Erkrankung des Mittelohres auftreten kann und geben dem Falle besondere Bedeutung dadurch, dass es sich um meines Wissens zum ersten Male beobachtete alleinige Tuberculose des Mittelohres und Labyrinths an einem im Uebrigen gesunden Individuum handelt.

Gleichwerthig mit diesen Beobachtungen erscheinen mir diejenigen, zu denen die unbeabsichtigte Entfernung des Steigbügels bei Gelegenheit der Radicaloperation Anlass bot.

Die genaue mikroskopische Untersuchung so gewonnener Stapespräparate ist bisher nur in wenigen Fällen ausgeführt und mitgetheilt worden. Doch fordert die Entwickelung der operativen Therapie der Stapesankylose eine allseitige Kenntniss der pathologischen Verhältnisse dieses Gebietes, zu deren Vermittelung die genaueste pathologisch-anatomische Untersuchung desselben gehört, deren Wichtigkeit auch Panse in seinem Buche „Die Schwerhörigkeit durch Starrheit der Paukenfenster“ [1]) betont hat.

In Uebereinstimmung mit der Forderung dieses Autors habe ich das Präparat in Serienschnitte zerlegt und glaube mit ihm, dass wir durch solche methodische Untersuchungen im Zusammenhange mit klinischen Beobachtungen die Kenntniss der noch in vielen Punkten unaufgeklärten anatomischen und pathologischen Verhältnisse dieses Gebietes und in vieler Hinsicht auch der physiologischen Function des Schallleitungsapparates und Labyrinths fördern können.

Wir werden auf diesem Wege Aufschluss erhalten können über den Sitz und die Ausdehnung, sowie über die Häufigkeit etwaiger krankhafter Veränderungen an der Stapesplatte; ob die Ränder häufiger oder das Centrum einer Zerstörung anheimfallen, wie weit an Erkrankungen der Knochenplatte Knorpel und Periost sich betheiligen; wir werden die noch strittige Frage zur Klärung bringen können, wie oft die knöcherne Platte in solchen Fällen mit oder ohne Knorpelbelag und vestibulärem Periost extrahirt wird, und ob einer dieser Theile, zurückgelassen, das Labyrinth vor dem Eintritt von Bakterien und anderen Schädigungen schützt und auf die Function von Einfluss ist.

Es wird festzustellen sein, ob die von Habermann [1]) und Panse [2]) beobachteten Haltebänder, die an mehreren ihrer

1) Jena 1897. 2) l. c. S. 243 und 244.

Präparate von der Stapesbasis nach der Macula acustica utriculi zogen, und deren Zerrung für manche Fälle von Schwindel nach Extraction des Steigbügels verantwortlich gemacht wurde, regelmässige Bestandtheile oder pathologische Bildungen seien.

Alle diese Fragen sind nicht bloss wegen ihrer Kenntniss an sich wichtig, sondern erlangen erhöhte Bedeutung durch ihren innigen Zusammenhang mit der Entwicklung der operativen Eingriffe am ovalen Fenster, für die sie die nothwendige Grundlage bilden. Für den einzelnen Fall geben solche Untersuchungen unter Umständen mit der Sicherheit der Section Aufschluss über pathologische Processe des inneren Ohres, die sich sonst während des Lebens unserer directen Beobachtung völlig entziehen.

Die Krankengeschichte zunächst ist folgende:

Patientin stammt aus gesunder Familie. Sie hat als Kind Diphtherie überstanden, nach der links Ohrenlaufen eintrat, das bis jetzt fortbestanden hat. Sie hat früher häufig an „Ohrenreissen" gelitten. Vor 3 Jahren hatte sie zweimal Erysipel; im letzten Jahre ist sie mehrfach leidend gewesen: sie hat öfter „scrophulöse Geschwüre" gehabt, Magenschmerzen mit Uebelkeit, Sodbrennen und Aufstossen, und wegen dieser Beschwerden liess sie sich in die Charité aufnehmen. — Sie ist bis zum heutigen Tage, 17. März 1898, auf der von Leyden'schen Klinik wegen ihres Magenleidens in Behandlung gewesen und kommt nach Besserung desselben zur Ohrenstation.

Status: Patientin ist ein kräftiges Mädchen, Herz und Lungen sind normal, Puls kräftig, regelmässig.

In der Magengegend besteht leichte Druckempfindlichkeit, Leber- und Milzdämpfung sind nicht vergrössert. Albumen und Saccharum im Urin nicht vorhanden. Gewicht 110 Pfd.

Rechtes Ohr stets gesund bis auf zuweilen auftretendes Reissen. Links Ohrenlaufen von früher Kindheit an nach Diphtherie.

Jetzige Klagen: Schwindel besonders morgens und Sausen links, Taubheit und Ohreiterung links, wandernde Kopfschmerzen.

Im Rachen: keine Rachentonsille, leichte Hypertrophie der Gaumentonsille rechts. Patientin leidet öfter an Schnupfen und verstopfter Nase. Das Sept. nar. links am Boden etwas ausgehöhlt, darüber vorgewölbt, rechts ausgehöhlt, Schleimhaut feucht, aufgelockert.

Knochenleitung beiderseits erhalten.

Pcd. nicht abgekürzt, Romberg —. W. l. +, Ri. r. +, l. —, Flspr. l. vor d. Ohr, r. 4 m.

Rechtes Trommelfell etwas getrübt, sonst normale Verhältnisse, links in der Tiefe Cerumen, unten etwas dünnflüssiger Eiter. Beim Abspritzen mit Jodtrichlorid kommt Flüssigkeit nicht in den Mund; einige schleimige Fäden, keine Schuppen entleert. — Danach Totaldefect und Granulationen von hinten unten her sichtbar, Hammer erhalten. Augenhintergrund beiderseits blass, aber normal.

23. März 1898. Radicaloperation links: Narkose ruhig, Dauer 1 Stunde 10 Min. 50 gr Chloroform.

Hautschnitt wurde ziemlich weit hinten angelegt; Periost sass fest an, auch der äussere Gehörgang. Im Planum diffuse Blutungen; die Spina, stark ausgeprägt an normaler Stelle. Planum fiel nicht ab. Knochen blutreich, aber hart, Antrum an normaler Stelle, leicht erreicht, war mit schmierigen Granulationen erfüllt, Tegmen antri rauh und morsch, beim Abkratzen desselben Dura in Linsengrösse freigelegt. Entfernung zwischen oberem und unterem Blatt der oberen Gehörgangswand mittelgross. Beim Abmeisseln am

Facialis nach unten hin keine Zuckungen. Recessus voll Granulationen; Hammer, Amboss und Steigbügel, in feste Granulationen eingebettet, werden auf einmal im Zusammenhange entfernt. Hammer-Griff fehlt zum Theil. Zwischen den Steigbügelschenkeln Granulationsgewebe. Bogengang cariös; beim Abkratzen wird er eröffnet. Beim Erweitern der Wundhöhle nach hinten wird der Sinus etwa in Hanfkorngrösse freigelegt. Er liegt ziemlich tief unter der Corticalis und war gegen den Gehörgang hin mehr als vermuthet wurde, vorgelagert. Entfernung von der hinteren Wand kaum 1 cm, so dass auch die Wundhöhle nicht besonders gross gemacht werden konnte. Uebliche Lappenbildung, Jodoformgazetamponade.

24. März. Puls regelmässig, 72. Patientin klagt über grosse Schmerzhaftigkeit, besonders der linken Kopfhälfte, starkes Schwindelgefühl; beim Aufrichten im Bett muss sie gestützt werden, kann dann aber selbständig sitzen. Nachmittag 5 Uhr: Auch jetzt noch etwas Schwindelgefühl, kein Erbrechen mehr.

25. März. Puls regelmässig, 70. Temperatur 36,7. Gestern Abend Erbrechen; seitdem nicht wieder. Noch immer Schwindelgefühl auch beim Liegen; kein Erbrechen wieder. Puls 76. regelmässig und kräftig.

29. März. Erster Verbandwechsel: Patientin klagt noch über Schwindel, kann aber auf der Fahrbahre fast ganz allein sitzen.

Die Wundhöhle sieht völlig correct aus, der untere Lappen sehr gut angeheilt.

31. März. Patientin sitzt allein ohne jede Unterstützung aufrecht im Bett, hat kein Schwindelgefühl.

13. April. Die Schwindelerscheinungen haben ganz nachgelassen, Gang und Kehrtwendungen sicher.

7. Mai. Die Wundhöhle hat sich im Ganzen fest epidermisirt. Eine ganz kleine Stelle hinten oben, die noch epidermisfrei ist, ist mit einem Lapisschorf bedeckt. Links Flüstersprache 15 cm. Patientin wird heute als geheilt entlassen.

28. Mai. Ambulant: Wundhöhle völlig geheilt und fest epidermisirt.

5. Juli. Patientin lässt sich wieder in die Klinik aufnehmen, damit die Radicaloperationswunde zugenäht wird. In der Zeit seit dem 8. Mai ist sie öfter zum Verbinden gekommen. Sie giebt an, häufig an Schwindel während der Zwischenzeit gelitten zu haben, sowie an Herzklopfen und zuweilen an Magenkrämpfen.

6. Juli. Verschluss der retroauriculären Oeffnung durch Umschneiden, Abpräpariren der inneren Haut nach innen, der äusseren nach aussen und Vernähen erst der inneren, dann der äusseren Blätter miteinander. Dauer 12 Std. Narkose ruhig. 20 gr Chloroform.

Nach der Operation geringe Schmerzen in der Gegend des Operationsfeldes. Beim Aufrichten Schwindel. Puls 70, regelmässig von mässiger Spannung und Füllung. Temperatur 36,8.

11. Juli. Erster Verbandwechsel. Die Umgebung der strichförmigen Narbe sieht etwas geröthet aus. Die Narbe selbst ist etwas feucht, hat sich aber gut geschlossen. Körpergewicht 111 Pfd.

19. Juli 1898. Die Wundhöhle hinter dem Ohr bis auf eine ganz kleine Stelle in der Mitte verheilt. Dagegen ist die innere Naht noch etwas feucht. Patientin wird heute entlasssen.

26. August 1898. Klagt immer noch über Schwindel, besonders des Morgens beim Aufstehen, aber auch manchmal, wenn sie geht oder steht, so stark, dass sie sich festhalten muss.

Flspr.; Links 20 cm. Knochenleitung beiderseits erhalten. Links aufgesetzte Stimmgabel wird sicher links lateralisirt.

Die Patientin, welche sich nach ihrer Entlassung aus dem Krankenhause und in sehr grossen Zwischenräumen in der Ambulanz zeigt, wird citirt, damit ihr augenblicklicher Allgemeinzustand festgestellt werden kann. Sie wird am 27. November 1899 untersucht und giebt zunächst auf Befragen an, dass sie keinerlei Beschwerden habe bis auf Schwindelerscheinungen; diese treten gewöhnlich Morgens beim Aufstehen auf und oft Abends, ferner

wenn sie in die Höhe sieht, weshalb sie nie eine Leiter zu besteigen wagt; auch Anstrengungen, besonders längeres Bücken ruft Schwindel hervor. Doch hat sie seit Entlassung aus der Klinik ihrem Beruf als Näherin dauernd nachgehen können. Gewicht 108 Pfund. Gravidität im 5. Monat.

Die Untersuchung an Lunge, Nase, Rachen, Darm ergiebt nichts Abnormes; Rachentonsille ist nicht vorhanden, die Gaumentonsillen zeigen keine pathologischen Veränderungen.

Die durch die Radicaloperation links gesetzte Höhle ist epidermisirt bis auf eine kleine linsengrosse granulirende Stelle hinten oben an der Labyrinthwand dicht am absteigenden Facialcanal.

Das geringe Secret wird abgetupft; die Untersuchung desselben ergiebt einwandfrei Tuberkelbacillen. — Beim Abtupfen giebt die Pat. an, dass ihr „ganz heiss" werde und die Gegenstände im Zimmer sich rund um sie drehen. — Nystagmus nicht vorhanden, auch nach Druck auf den Tragus nicht. Kehrtwendungen nach rechts und links werden sicher ausgeführt. Die Prüfung durch Flüstersprache und die continuirliche Stimmgabelreihe ergiebt völlige Taubheit links. Beim Weber lateralisirt die Pat. unsicher bald links bald rechts, gewöhnlich am Anfange der Prüfung, später mit Sicherheit nach links. Perceptionsdauer nicht verlängert.

30. October. Die granulirende Stelle an der Labyrinthwand hat sich seit der letzten Untersuchung vergrössert und hat einen Umfang von etwa 1 qcm; die Oberfläche ist zerklüftet und mit Eiter bedeckt; am oberen und unteren vorderen Abschnitt sieht man je eine kraterförmige Vertiefung, die mit Eiter erfüllt ist. Beim Abtupfen desselben treten die gleichen Schwindelerscheinungen wie früher auf. Sonst Status idem. Keine Schmerzen.

Die inzwischen mehrfach vorgenommene Untersuchung auf Tuberkelbacillen hat nur noch in zwei Präparaten solche ergeben.

Der pathologisch-anatomische Befund an den bei der Operation entfernten Gehörknöchelchen ist folgender:

Makroskopisch: Amboss und Steigbügel (S. Fig. I) hängen im Gelenk zusammen und sind gegeneinander frei beweglich. Der Hammer war bei der Extraction mit dem Amboss im Zusammenhange, doch löste er sich bei Entfernung der Granulationsmasse, welche die ganze Kette einhüllte, los, weil das Hammer- und Ambossgelenk völlig zerstört war und die Knöchelchen nur durch die Granulationen in ihrer Lage gehalten worden waren. Der grösste Theil des Griffes ist zerstört.

Die Flächen des Amboss sind auffallend glatt, wie abgeschliffen, es fehlen alle feineren Contouren; unter der Lupe sieht man am Körper einige kleine kreidig aussehende Fleckchen und an seiner medialen Fläche eine seichte rauhe Vertiefung, die etwa 2 Drittel der Oberfläche einnimmt.

Der Steigbügel hat normale Form; die Schenkel sind sehr dünn und durchscheinend, auf der Fussplatte liegt zwischen den Schenkeln ein rothes eben noch mit blossem Auge sichtbares Kügelchen, sonst haften noch einige röthlich aussehende

1) Die Gehörprüfung wird bei mehreren späteren Untersuchungen noch wiederholt und ergänzt. Ich gebe sie der besseren Uebersicht wegen hier im Gesammtresultat.

Fasern an ihm. Die Länge der Fussplatte beträgt 3 mm, die Höhe von der Basis bis zum Ambossstapesgelenk 3,2 mm.

Zur mikroskopischen Untersuchung habe ich das Präparat, das in Alkohol aufbewahrt war, gehärtet, in 5%iger Salpetersäure langsam entkalkt und nach der üblichen weiteren Behandlung in Celloidin eingebettet, und zwar die Knöchelchen im Gelenke so gegen einander ohne gewaltsame Procedur gelegt, dass die Senkrechte vom Steigbügelköpfchen auf die Fussplatte nach oben verlängert durch den langen Schenkel und Körper des Amboss geht. Diese Lage bot den Vortheil, dass Amboss und Steigbügel im Gelenk zusammenhängend getroffen wurden.

Bei der weiteren Beschreibung werde ich für die Bezeichnungen von Richtung und Begrenzung die Lage in vivo zu Grunde legen. Also beim Amboss von lateraler und medialer Fläche, beim Steigbügel von vorderem und hinterem Schenkel, von oberem und unterem Rande der Fussplatte u. s. w. sprechen.

Die Schnitte, im Ganzen 36, sind als Serie von der lateralen Seite des Amboss beginnend — also zugleich von der unteren des Steigbügels — so gelegt, dass sie den Körper und langen Schenkel des Amboss, das Amboss-Stapes-Gelenk, das Köpfchen, die Schenkel und Platte des Steigbügels zugleich treffen, soweit nicht in einer Anzahl von Schnitten die verschiedene Dicke der Knöchelchen dies ausschliesst.

Die Schnittdicke beträgt 10 bis 15 μ; gefärbt sind sie meist mit Haematoxylin und Eosin.

Die Färbung ist durchweg gut gelungen, sodass mangelhaft angenommene Färbung auf gewebliche Veränderungen bezogen werden muss.

In den ersten 4 Schnitten sind ausser der Oberfläche des Amboss der vordere Theil des Knorpelrandwulstes am unteren Rande der Stapesplatte getroffen, zugleich das makroskopisch als Kügelchen sichtbare Gebilde, das sich als zellenreiche zusammengerollte Membran — wahrscheinlich ein Rest der Membrana obturatoria — erweist.

Von Schnitt 4 ab ist auch der Knochenring mit dem Haversischen Canale sichtbar bis Schnitt 7. Der Knochen und Knorpel sieht hier und in den 3 nächsten Schnitten normal aus. In Schnitt 8 und 9 ist der vordere Abschnitt der Platte in der Länge von 1.2 mm, der vordere Schenkel und die Wurzel des hinteren getroffen; zugleich am vorderen Pol das Ligamentum annulare proprium, dessen Länge 200 μ, dessen Dicke am Steig-

bügelansatz 70 μ, am distalen Ende 40 μ beträgt; es ist in Schnitt 8—28 sichtbar und an der vestibulären Seite von dem Periost begleitet. (S. Fig. I, 4 und Fig. II, 3).

Die Knochenplatte liegt in Schnitt 8 als dünne ungleichmässige Schicht an den dünnsten Stellen 4 μ, an den dicksten 20 μ stark der Knorpellamelle auf, die nach der vestibulären Seite hin von dem Endostium bedeckt ist. Dieses hat eine gleichmässige Dicke von 8 μ und erscheint überall normal, wo es vorhanden ist, es zeigt an den Stellen Lücken, wo auch der Knorpel fehlt oder an der vestibulären Fläche krankhaft verändert ist. Von Schnitt 11 ab ist das Periost dicht vor dem vorderen Pol von der Knorpelplatte und dem grössten Theil des hier ansitzendem Ligamentum annulare abgehoben und zieht brückenförmig über den Winkel, den das letztere mit der Platte bildet hinweg, um sich an dem distalen Ende des Ligaments wieder anzulegen. (Siehe Figur II, 2). Im 17. und den folgenden Schnitten ist das Endost im vorderen Viertel und in dem abgehobenen Theil auf das Fünffache seiner sonstigen Stärke verdickt.

Die dünne Knochenschicht verliert sich nach der Mitte zu vollständig und fehlt in Schnitt 9 0,4 mm weit bis auf einige länglich runde unregelmässig begrenzte Knochentrümmer in der Mitte; im grössten dieser Stücke ist das den Knochenring durchlaufende Randgefäss im Längsschnitt getroffen.

Diese Knochenstückchen, die an den Rändern nur mangelhaft die Färbung angenommen haben, liegen isolirt innerhalb des hier getroffenen Knorpelrandwulstes, der an dieser Stelle 130 μ dick ist, während er nach dem vorderen Schenkel zu nur 10—30 μ misst; nach der Mitte zu überragt er an Länge die Knochenreste.

Die Wurzel des vorderen Schenkels ist an der Seite des Spatium intercrurale zum Theil zerstört; der normale Theil schliesst einen Haversi'schen Canal ein. In Schnitt 11 ragt 0,57 mm vom vorderen Theil entfernt ein 0,19 mm hoher Vorsprung von der Basis auf, dessen Breite unten 0,15 mm, an der Spitze 90 μ beträgt, an seiner nach dem intercruralen Raum sehenden Spitze, ebenso an seinem vorderen und hinteren Rande haften Reste einer zarten Membran, der Membrana obturatoria stapedis. (Siehe Figur II, 6, 8). Im Schnitt 13 hat der oben erwähnte Knochenvorsprung an der Basis kleine Ausbuchtungen, deren nächste Umgebung diffus blau gefärbt ist und keine

Kerne erkennen lässt. In Schnitt 14 und 15 reicht die schwache Färbung tief in die Substanz dieser Exostose — so möchte ich den Knochenvorsprung der Kürze wegen zunächst bezeichnen — hinein, doch sind in diesem Gebiet vereinzelt Knochenkörperchen zu erkennen. Die Exostose reicht, sich in der Platte von vorn nach hinten fortsetzend, bis in Schnitt 16, wo sie 0,9 mm vom vorderen Pol der Platte entfernt einen nadelförmigen Vorsprung bildet. Im Schnitt 17 sind an ihrer Stelle Membranreste, die ohne erkennbare Grenze in die Platte übergehen. In demselben Schnitt und in den 3 folgenden, also 17 bis 20 liegen Membranreste mit deutlich gefärbten Kernen in dem Winkel zwischen den Schenkeln unterhalb des Köpfchens. In den folgenden Schnitten stehen solche Reste auf der Fussplatte näher dem hinteren Schenkel.

Der hintere Theil der Fussplatte ist von Schnitt 10 an sichtbar, und zwar nach der Vestibularseite convex, von dem vorderen Plattenabschnitt bezw. seiner Knorpellage durch eine 0,5 mm breite Lücke getrennt, während der Knochendefect der Platte hier 0,6 mm beträgt.

Auch dieser hintere Abschnitt zeigt keine zusammenhängende Knochenschicht, sondern besteht aus dicht nebeneinander liegenden, rundlichen und länglichen zum Theil nur 4μ dünnen Knochenstückchen mit unregelmässigen höckerigen Rändern, die die Färbung nur schwach angenommen haben und Knochenkörperchen nur vereinzelt und undeutlich erkennen lassen. Fast ganz ungefärbt ist das die Lücke direct begrenzende Knochenstück geblieben, das schnabelförmig in diese hineinragt mit unregelmässig ausgebuchteten Rändern (Caries necrotica); es ist ca. 140μ lang und von Schnitt 12—14 vorhanden.

In der Lücke liegt lose ohne Verbindung mit den begrenzenden Plattentheilen das schon erwähnte abgerissene Stück der Membrana obturatoria. Die Lücke verkleinert sich in den nächsten Schnitten allmählich, bis sie in Schnitt 15 durch die continuirliche Knorpellage ausgefüllt ist, die an dieser Stelle 50μ dick ist und nach dem vorderen Schenkel zu bis 180μ Dicke erreicht. Der Knorpel drängt hier gleichsam die oben erwähnten Knochentrümmer nach der tympanalen Seite hin, so dass sie aufrecht gestellt erscheinen. In Schnitt 16 ist auch die Knochenplatte vollständig, die nun zwar an der Oberfläche ebener wird, jedoch in ihren einzelnen Theilen noch sehr ungleichmässige Dicke, 200μ bis 5μ, hat. In den nächsten

Schnitten wird die Knorpel- und Knochenlage gleichmässiger, diese 30 μ, jene 60 μ stark bis Schnitt 29. Im Schnitt 19 ist ein klaffender Spalt zwischen Knorpel- und Knochenplatte im vorderen Abschnitt vorhanden. In Schnitt 30 wird der obere Knorpelrandwulst getroffen, der bis Schnitt 36 sichtbar bleibt; die Knochenlage ist hier in Form und Stärke ungleichmässig. Sie besteht im mittleren Drittel aus unregelmässig begrenzten theils lose nebeneinander liegenden, theils durch Lücken getrennten Knochenstücken von ungleicher Dicke 40 bis 16 μ, die seitlichen Drittel sind von den Schenkelwurzeln und dem Knochenring eingenommen und enthalten längs- und quergetroffene Haversi'sche Canäle. Die Begrenzungslinie nach der vestibulären Knorpellage zu ist unregelmässig ausgebuchtet. Im mittleren Drittel ist auch der Knorpelwulst nur 95 μ dick, während die seitlichen Drittel 380 μ Dicke haben. In Schnitt 31 und 32 sind die Verhältnisse dieselben. Von 33 ab ist Knochen und Knorpel normal.

Beide Schenkel des Stapes sind im Ganzen sehr dünn; ihr Breiten- und Dickendurchmesser ist beträchtlich geringer als in der Norm.

Ihre Breitendurchmesser sind in der Serie für den

vorderen Schenkel (normal 0,6 mm)		hinteren Schenkel (normal 0,8 mm)
im oberen Drittel	0,3—0,06	0,3—0,06 mm
im mittler. Drittel		0,5—0,06 mm
im unter. Drittel		0,6—0,06 mm

wobei die kleinen Zahlen den Sulci angehören.

Der Dickendurchmesser (normal 150 μ) beträgt für den

	vorderen Schenkel	hinteren Schenkel
im oberen Drittel	90 μ	130 μ
im mittler. Drittel	100 μ	110 μ
im unter. Drittel	130 μ	130 μ.

Nur in wenigen Schnitten ist der Knochen normal, meist ist er porös, zeigt grosse markerfüllte Räume mit ausgebuchteten Rändern; in vielen Schnitten fehlen auch grössere Stücke des Knochens vollständig oder zeigen deutliche Zerstörung durch Caries. Die Gegend der Sulci — die mittleren Schnitte — ist intacter als die äussere.

Das Köpfchen des Steigbügels hängt nur in Schnitt 7 bis 16, also durch ein Knochenstückchen von 0,1 mm Dicke mit den Schenkeln zusammen (S. Fig. I, 9), während das Collum

(normal 0,25 mm dick) von vorn nach hinten noch dünner ist, an einzelnen Stellen nur 3 μ misst. Es besteht aus dünnen Knochenspangen, die unregelmässig begrenzte Hohlräume einschiessen und selbst porös sind.

Das Ambossstapesgelenk selbst ist in allen seinen Theilen normal: Meniscus sowohl wie Kapsel, Knorpel und Knochen, selbst das Endothel ist erhalten; eine ganz minimale Verletzung an dem vorderen Pol der Kapsel trägt nicht das Aussehen einer pathologischen Zerstörung, sondern ist wohl trotz aller Vorsicht bei der Präparation, besonders durch die nothwendige Prüfung des Gelenks auf seine Beweglichkeit, hervorgerufen. (S. Fig. I, 12).

An das Gelenk stösst der im hohen Grade veränderte lange Ambossschenkel, dessen Processus lenticularis wie ein Abbild des collum am Stapes erscheint: er ist ebenso stark porös, und seine dünnen Knochenbälkchen schliessen grosse Hohlräume ein; in manchen Schnitten hängt der Schenkel nur durch ein dünnes Plättchen mit dem Gelenk zusammen (Fig I, 13). Dieser Zusammenhang erstreckt sich nur durch Schnitt 10—13, also über eine Dicke von 40 μ, während die Knochenbälkchen von vorn nach hinten nur 5 μ stark sind. Der lange Schenkel enthält grosse markerfüllte Räume, die von dünnen Knochenbalken eingeschlossen sind.

Der Körper ist sehr porös, er hat grosse Markräume, die mit feinfaserigem adenoidem Gewebe ausgefüllt sind und zum Theil einen grossen Zellreichthum zeigen. An der Gelenkfläche für den Hammer fehlt bis auf geringe Reste der Knorpelbelag, zum Theil auch der darunterliegende Knochen, sodass die Markräume hier an der Oberfläche blossliegen (S. Fig. I, 14). An mehreren Stellen besonders in einer zwischen der Abgangsstelle beider Schenkel gedachten Verbindungslinie ist die Färbung weniger intensiv.

Der kurze Schenkel hat seinen normalen Knorpelbelag und zeigt keine pathologischen Veränderungen. (S. Fig. I, 15).

Der Hammer ist ebenso wie die anderen Knöchelchen durch Caries zum Theil zerstört, insbesondere ist vom Griff nur ein kleiner Theil erhalten. Mikroskopisch ist in der Peripherie des Kopfes die Substanz compact, die Mitte zeigt sehr viele breite Markräume; der Rest des Hammergriffes zeigt überall Arrosion.

Zu bemerken bleibt mir noch, dass eine Färbung von Schnitten auf Tuberkelbacillen nicht stattgefunden hat,

weil erst die mikroskopische Untersuchung des Präparats die tuberculöse Natur der Erkrankung vermuthen liess, die eine spätere Secretuntersuchung bestätigte, nachdem die Schnitte bereits alle verarbeitet waren.

Epikrise: Makroskopisch ist eine ausgedehnte Caries des Hammergriffs, des Ambosskörpers und des langen Schenkels erkennbar, während der Stapes in der Atrophie wohl einen destruirenden Process mit Wahrscheinlichkeit vermuthen, aber ebensowenig wie die Fussplatte cariöse Zerstörungen erkennen lässt, weil ihr Granulationen und Reste der Membrana obturatoria aufliegen und die Lücke der Platte ausfüllen. Die ganze Gehörknöchelchenkette wurde bei der Operation im Zusammenhange extrahirt, weil Granulationsmassen alle Knöchelchen einhüllten und zusammenhielten; wahrscheinlich setzte das extrahirende Instrument am Amboss an, denn sonst wäre der Hammer, wenn er den Angriffspunkt gebildet hätte, gewiss allein dem Zuge gefolgt; denn er sass so lose, dass er später in der Fixirungsflüssigkeit sich leicht vom Amboss trennte. Der Stapes wurde wohl dadurch mitextrahirt, dass er, an den Rändern cariös, in seiner Verbindung mit dem ovalen Fenster gelockert war. Dass dieser auch nach Entfernung der einhüllenden Granulationen noch fest mit dem Amboss im Gelenk zusammenhängend geblieben war, liess mich zunächst vermuthen, dass das Amboss-Stapesgelenk, durch eine abnorme Verstärkung seiner Verbindung besonders fest geworden wäre, eine beginnende knöcherne oder fibröse Ankylose. Vorsichtige Bewegungen der Knöchelchen gegeneinander ergaben aber freie Beweglichkeit der Gelenke, sodass nur noch die Möglichkeit einer fibrösen Wucherung als Reaction des benachbarten Entzündungsprocesses bestand. Sonst ist gerade dieses Gelenk am häufigsten und frühesten bei destruirenden Processen der Gehörknöchelchen in Mitleidenschaft gezogen, weil der lange Ambossschenkel der am häufigsten cariös zerstörte Theil der Kette ist und vom Stapes zuerst das Capitulum dem Destructionsprocesse anheimfällt.

Die mikroskopische Untersuchung ergiebt eine umfangreiche cariöse Zerstörung des Hammers, des Ambosskörpers, seines langen Schenkels und insbesondere eine nahezu völlige Aufzehrung des Processus lenticularis, der nur noch als ein dünnes Knochenstückchen von 40μ Breite und 2μ Dicke mit dem Gelenk zusammenhängt; ebenso ist auch auf der anderen Seite das Stapesköpfchen bis auf sein Gelenksende fast voll-

ständig durch Caries aufgezehrt; hier ist das Collum, das normal 0,25 mm Dicke hat, auf ein Plättchen von 0,1 mm Breite mit 3 μ Dickendurchmesser eingeschmolzen.

Bei diesem sehr nahe an das Amboss-Stapesgelenk herantretenden Zerstörungsprocess, der nach dem übrigen Befund offenbar lange Zeit hindurch bestanden hat, ist es auffallend, dass das Gelenk vollkommen intact geblieben ist. Die fibröse Kapsel und der Knorpel, der Meniscus und selbst das zarte Endothel ist erhalten; auch die Annahme, dass ein reactiver Wucherungsprocess in einem der Theile des Gelenks besondere Widerstandsfähigkeit erzeugt habe, wurde durch den Befund in keiner Weise bestätigt. Vielleicht haben sich frühzeitig Granulationsmassen der erkrankten Schleimhaut dicht um das Gelenk gelegt und es so vor dem Zerstörungsprocess durch den umspülenden Eiter geschützt. Dass bei der Extraction der lange Ambossschenkel trotz des so ausserordentlich dünnen Zusammenhanges mit dem Gelenk nicht abgerissen wurde und ebenso wenig das gleich beschaffene Collum stapedis, ist dadurch zu erklären, dass, wie oben schon bemerkt, die ganze Kette von festen Granulationen so eingeschlossen war, dass sie als ein Ganzes dem Zuge folgte.

Die Stapesschenkel erschienen makroskopisch dünn und durchscheinend, mikroskopisch zeigten sie bis auf wenige normale Stellen porösen Knochen mit grossen Markräumen und lacunärer Arrosion: überall die Zeichen cariöser Zerstörung, welche den vorderen Schenkel im Durchmesser vorn — hinten auf 0,3 mm, also die Hälfte des normalen reducirt hat, in der Gegend des Sulcus, die ja auch normaler Weise geringeren Durchmesser haben, bis auf 0,06; am hinteren Schenkel nimmt der Grad der Zerstörung vom Köpfchen nach der Fussplatte hin ab, sodass der in der Norm 0,8 betragende Durchmesser im oberen Drittel 0,3, im mittleren 0,5, im unteren 0,6 beträgt, im Sulcus 0,06; geringer ist der Schwund im Dickendurchmesser, der in der Norm 150 μ beträgt und nur im oberen Drittel des vorderen Schenkels bis auf 90 μ reducirt ist, sonst geringe Veränderungen erfahren hat.

Ebenso interessant wie der intacte Zustand des Amboss-Stapesgelenks ist die Caries der Fussplatte; denn diese wird weitaus am seltensten in der ganzen Gehörknöchelkette von cariösen Processen befallen, und nur wenige derartige Fälle sind bisher überhaupt zur Beobachtung gekommen. Ich habe aus

der Litteratur nur 7 zusammenstellen können, die ich in nachstehender Tabelle anführe:

TABELLE I.

Patient	Unter welchen Umständen wurde der Stapes gewonnen?	Pathologisch-anatomischer Befund	Weitere Bemerkungen	Autor
1. Mann, 45 Jahre.	Der Steigbügel wurde beim Ausspritzen des an chronischer Otitis media erkrankten linken Ohres entfernt. Der Kranke litt vorher an Schwindel u. Unsicherheit des Ganges, so dass er nicht gehen konnte, ohne geführt zu werden.	„Mit der Lupe betrachtet, erscheint die Vestibulärseite der Fussplatte etwas rauh."	Der Pat. starb 8 Woch. danach an „galoppirender Schwindsucht".	Boeck, cit. b. Schwartze, Pathol. Anatomie. 1878. S. 88.
2. Kind, Alter?	Durch die Section gewonnenes Präparat.	„Theilweise Zerstörung der Fussplatte."	Das Kind war an Miliartuberculose gestorben.	Schwartze, Pathol. Anatomie. 1878.
3. Mann, Alter?	Durch die Section gewonnenes Präparat.	„An der Stapesplatte neben Knochenverdickung cariöse Stellen."	Taubstummer, dessen Felsenbein bei der Sect. hochgrad. syphilitische Veränderungen ergiebt.	Moos und Steinbrügge, Zeitschr. f. O. Bd. XV. S. 107.
4.[1]) Knabe Kloss, 2 Jahre.	Der Stapes wurde nach Freilegung der Ohrmuschel mit dem Hammer entfernt.	„Stapesschenkel atrophirt; von dem einen Schenkel fehlt ein Stückchen des Fusstrittendes; Fussplatte fehlt zum grössten Theil. Ein kleiner Theil mit rauhen Rändern sitzt an dem steileren Stapesschenkel (Stapes-Caries)."	Chronische Eiterung mit Caries des Warzenfortsatzes links.	Schwartze. Handbuch der Ohrenheilkunde. 1893. Bd. II. S. 778.
5. Emanuel Kunze, 17 Jahre.	Stapes wurde bei d. Hammerextraction rechts, die wegen chronisch. Eiterung vorgenommen wurde, mitentfernt.	Steigbügel cariös an Kopf und Platte.	—	Grunert, Archiv für Ohrenheilk. Bd. XLI. S. 300.
6.	Stapes wurde bei der Section gewonnen.	Stapesplatte hinten oben arrodirt.	Tuberculose des Mittelohres.	Hänel, Z. f. Ohrenheilk. Bd. XXVIII. S. 42.
7.	Bei der Section gewonnener Stapes.	Perforation am oberen Rande der Fussplatte.	Tuberculose des Mittelohres.	Steinbrügge, cit. von Hänel, Zeitschr. f. O. Bd. XXVIII. S. 43.

1) Dieser Fall ist wohl, wie aus den einzelnen Daten hervorgeht, identisch mit dem von Panse aus der Ohrenklinik zu Halle, ausführlicher im Archiv für Ohrenheilkunde, Bd. XXXIV. S. 272 mitgetheilten. Seinen Angaben entnehme ich noch: „Steigbügel, dessen halbe Fussplatte fehlt, locker in Käse eingebettet, wird entfernt."

Die in diesen 7 Fällen gewonnenen Steigbügel scheinen mikroskopisch nicht untersucht zu sein, wenigstens fehlen Angaben darüber und damit eine Auskunft über Sitz und Umfang der cariösen Zerstörung, besonders im Hinblick auf Knorpelbelag und Periost und deren sonstige Beschaffenheit. Dagegen ersehen wir, dass die Präparate in 5 von 7 Fällen von tuberculösen Individuen stammen, von denen 4 (No. 1, 4, 6, 7) an Mittelohrtuberculose gelitten hatten. Zwar ist im Falle 1 und 4 die Diagnose nicht ausdrücklich angegeben, aber wir können aus den vorhandenen Notizen sie mit aller Sicherheit schliessen. Die Beobachtung über Fall 1 (Boeck) stammt aus dem Jahre 1867, einer Zeit, in der das klinische Bild der Mittelohrtuberculose als solcher noch nicht gekannt war. Doch ist der mitgetheilte Krankheitsverlauf so charakteristisch, dass an der Natur des Leidens kein Zweifel ist: Der rapide Verlauf der Otitis media führt wenige Monate nach Beginn des Leidens zur Erkrankung des Labyrinths — „der Kranke litt an Schwindel und Unsicherheit des Ganges" — und in etwa 3/4 Jahr zur Ausstossung des Steigbügels; bald darauf tritt der Tod an „gallopirender Schwindsucht" ein.

Ueber Fall 4 macht Panse folgende Angaben: „Käsiger Eiter erfüllt Aditus und Antrum, es besteht leichtes Fieber, diffuse Bronchitis, scrophulöse Ekzeme; der Steigbügel ist locker in Käse eingebettet; ein Befund, der wenigstens mit hoher Wahrscheinlichkeit die Diagnose der tuberculösen Mittelohreiterung stellen lässt. Es scheint darnach besonders die Tuberculose diesen sonst fast ausnahmslosen Widerstand der durch vorzügliche Ernährung von beiden Seiten geschützten Platte zu brechen; ebenso wie eine gleich widerstandsfähige Stelle der Kette, nämlich der Theil des Hammergriffs, welcher den kurzen Fortsatz trägt, nach Kretschmann[1]) nur ein Mal und zwar in einem Falle von Tuberculose „cariös angenagt" gefunden worden ist.

In unserem Falle beginnt die Zerstörung am unteren Rande der Stapesplatte, der nur in dem äussersten Theile des vorderen Knochenrandes mit dem Knorpelwulst etwa 40 μ breit erhalten ist. Der Knochen ist bis auf einzelne nicht zusammenhängende Reste von 20—4 μ Dicke aufgezehrt und fehlt in Schnitt 9 im vor-

1) Klinische und pathologische Beiträge zur Caries von Hammer und Amboss. S. 18. Sonderabdruck aus der Festschrift zur Feier des 50jährigen Bestehens der Medicinischen Gesellschaft zu Magdeburg.

deren Abschnitt der Platte 0,4 mm weit vollständig, während die Continuität hier von der bis auf 0,01 mm Dicke geschwundenen Knorpellage erhalten wird. In Schnitt 10 trennt sogar eine Knochenlücke von 0,6 mm vorderen und hinteren Abschnitt der Platte, während der Knorpeldefect nur 0,5 mm beträgt. Dieser reicht bis Schnitt 15, wo die Knorpelplatte wieder vollständig ist; die Knochenlücke reicht bis Schnitt 16: wir haben also einen vom Rande bis zur Mitte reichenden Defect der Platte, aber darüber hinaus noch ist der Knochen stellenweis bis 5 μ dünn, also von dem Krankheitsprocess noch in Mitleidenschaft gezogen und erst jenseits der Mitte, von Schnitt 21 ab, wird der Knochen- und Knorpelbelag normal. In dem erkrankten Bezirk haben die Knochenreste die Färbung nur mangelhaft angenommen, die Knochenkörperchen sind nur vereinzelt und undeutlich gefärbt, besonders an den Rändern der Ausbuchtung; fast ganz ungefärbt und gelbgrau aussehend ist das schnabelförmige Knochenstück, das die Knochenlücke nach hinten begrenzt, mit dem hinteren Abschnitt der Knochenplatte noch zusammenhängt aber durch eine unregelmässige Linie vom gutgefärbten Theil getrennt wird. (Siehe Figur I, 1). Es handelt sich nach allem um Caries mit Bildung eines Sequesters. Derselbe Process findet sich am oberen Rande in geringerem Umfange. Hier ist der untere Rand des Knorpelwulstes und des Knochenringes besonders in der Mitte zerstört in einer Breite von 30 μ und in einer Länge von 60 μ, während die seitlichen Theile des Randes normal geblieben sind.

Der in Schnitt 19 sichtbare klaffende Spalt zwischen Knorpel und Knochen kann nach Panse[1]) auch bei normalem Steigbügel vorkommen, nach seiner Ansicht als Effect mangelhafter Conservirung. Die Fussplatte als Ganzes befand sich in einem Zustand der Atrophie, denn ihre grösste Breite beträgt ca. 0,4 mm, während sie in der Norm bis 1,5 mm misst. Dieser Schwund, den man doch nur zum kleinsten Theil auf Schrumpfung in den angewandten Reagentien (Härtungs- und Entkalkungsflüssigkeiten) beziehen darf, ist wohl durch den Process zu erklären, welcher die Platte ergriffen hat.

Das vestibuläre Periost liegt dem Knorpel, soweit er normal ist, auf und fehlt, wo er fehlt oder erkrankt ist; es ist normal und hat eine gleichmässige Dicke von 8 μ bis auf eine

1) l. c. S. 245.

kleine Strecke; in Schnitt 17—21 ist eine Verdickung desselben im vorderen Viertel der Platte auf das Fünffache der normalen Breite eingetreten, offenbar eine Folge des hierher übergreifenden Entzündungsprocesses; während die an dieser Stelle theilweise Abhebung entweder auf dieselbe Ursache zurückzuführen oder als Folge der Extractionseinwirkung anzusehen ist. Bemerken möchte ich dabei, dass in dem von Panse[1]) mikroskopisch untersuchten Steigbügel, den er wegen Ankylose entfernt hat (Fall Magister) eine Verdickung des vestibulären Periosts ungefähr an derselben Stelle wie bei unserem Präparat vorhanden ist, wie seine Zeichnung zeigt. Ebenso sehe ich in diesem Panse'schen Präparat das Ligamentum annulare am vorderen Pol mitentfernt wie an unserem Steigbügel. Wahrscheinlich reisst dieses hier leichter ab, als hinten, wo es nur sehr schmal ist und der Rand der Platte sehr dicht bis auf 15 μ an den Fensterrand herantritt. Die Länge des Ligamentum, das vollständig abgerissen zu sein scheint, ist 0,2 mm, doppelt so breit, als sonst angegeben wird (Eysell). Weitere Gelegenheit zu Vergleichungen gaben mir noch 2 von Herrn Geheimrath Trautmann mir überlassene mikroskopische Präparate, die bei Gelegenheit der Radicaloperation von zwei Kindern unabsichtlich entfernt worden waren (Trautmann[2]). Beide Steigbügel sind mit Knorpel und Periost entfernt; an dem einen (Rudat) ist am vorderen Pol ein 75 μ langes Stück des Ligamentum annulare mitentfernt, das Periost ist im vorderen Viertel aufgelockert und verdickt; an dem zweiten (Tunn) ist ein 90 μ langer Rest des Lig. annul. am vorderen Pol erhalten; Knorpel und Periost sind an einer Stelle durchbrochen.

Neben dem rareficirenden Processe an der Fussplatte sehen wir eine Knochenneubildung; diese beginnt am vorderen Schenkel und ist in Schnitt 10 zuerst sichtbar zwischen vorderem Schenkel und Steigbügelplatte. Von Schnitt 11 ab sehen wir sie in Form einer spitzzulaufenden 0,19 mm hohen Exostose von der Platte aufragen an der Basis 150 μ, an der Spitze 90 μ breit; sie zieht als dünne Platte in der Längsrichtung des Fusstritts von vorn nach hinten bis Schnitt 16, wo sie nur noch nadelförmig in den intercruralen Raum hineinragt. Was diese Exostose besonders bemerkenswerth macht, ist ihre Beziehung

1) l. c. S. 236.

2) Chirurgische Anatomie des Schläfenbeines, insbesondere für Radicaloperation. Berlin 1898. S. 23.

zur Membrana obturatoria stapedis. Diese ist bekanntlich als dünne bindegewebige Membran zwischen den Schenkeln im Spatium intercrurale ausgespannt und in den Sulci und an der Crista stapedis befestigt, falls eine solche vorhanden ist, andernfalls an der Fussplatte selbst. Reste dieser sehr zarten und leicht zerreisslichen Membran liegen an den Rändern der Exostose und an ihrer Spitze. (S. Fig. II, 6, 8, 10.) Sie entfernt sich in den späteren Schnitten immer weiter vom vorderen Schenkel, bildet also eine schräg von vorn unten nach hinten oben verlaufende Leiste. Mit Schnitt 16 hört die Knochenneubildung auf und in Schnitt 17 sehen wir an ihrer Stelle, 0,57 mm vom vorderen Schenkel entfernt Membranreste, die ohne erkennbare Grenze in die Basis übergehen; in Schnitt 20 solche in einer Entfernung von 0,72 mm und in späteren Schnitten (27 und 29) noch näher dem hinteren Schenkel. Diese Membranreste liegen also in der Fortsetzung jener schrägen Linie, in welcher die knöcherne Leiste am vorderen Schenkel beginnend nach hinten verläuft. Dieser Verlauf entspricht dem der zuweilen an der Fussplatte vorhandenen Crista stapedis (Eysell[1]). Dieser Befund, sowie der directe Uebergang der Knochenleiste in die Membran nach der Seite hin, wie nach dem Spatium intercrurale zu lässt es wohl sicher erscheinen, dass es sich hier um die beginnende Verknöcherung der Membrana obturatoria stapedis handelt. Gegen die Annahme einer Bildungsanomalie, wie sie in ähnlicher Form an der Basis vorkommen kann, spricht die unregelmässige Form und der Umstand, dass solche angeborenen Exostosen nach Tomka[2]) stets von der Mitte der Platte ausgehen.

Unsere Beobachtung stützt die Anschauung Schwalbe's[3]) und Eysell's, dass die Crista stapedis eine partielle Ossification, der zwischen der Basis und dem Schenkel ausgespannten Membran sei, entgegen der Anschauung Bromanns[4]), der die Crista als eine bei der Resorption der intercruralen Knochenmasse persistirende Leiste ansieht. — Als den Anfang einer solchen Crista betrachte ich die Knochenneubildung in unserem Falle. Zu bemerken ist noch, dass diese, die von Eysell angegebene Höhe von 100 μ an einer Stelle weit überragt, sie ist bis 190 μ hoch.

1) Dieses Archiv. Bd. V. 1870. S. 337.
2) Dieses Archiv. Bd. XXXVII u. XXXVIII. 1894. S. 253.
3) Hoffmann-Schwalbe, Anatomie der Sinnesorgane. 1887.
4) Entwickelungsgeschichte der Gehörknöchelchen beim Menschen. Wiesbaden 1899. S. 154.

Auch diesen neugebildeten Knochen sehen wir von dem cariösen Process ergriffen, denn in Schnitt 13, 14, 15 zeigt er Ausbuchtungen seiner Ränder, deren nächste Umgebung die Färbung nur mangelhaft angenommen hat und insbesondere Kerne kaum noch erkennen lässt.

Der klinische Verlauf der Erkrankung ist dadurch von besonderem Interesse, dass er weder nach der Anamnese noch nach der Beobachtung während des Aufenthaltes im Krankenhause bis zur fast vollständigen Heilung der Operationswunde irgend ein Symptom hat erkennen lassen, das auf die tuberculöse Natur des Leidens nach allen bisherigen Erfahrungen schliessen liess. Es war eine im Anschluss an Diphtherie im 4. Lebensjahre aufgetretene Mittelohrentzündung, die 20 Jahre hindurch von der Patientin ohne besonders lästige Symptome getragen wurde.

Das Sausen und das öftere Reissen in den Ohren waren gering, und die fast bis zur Taubheit vorgeschrittene Schwerhörigkeit machte sich ihr, da sie auf dem anderen Ohr genügend hörte, kaum bemerkbar. Erst Ohrenschmerzen und Schwindel, die während der Behandlung ihres Magenleidens in der Charité auftraten, veranlasste sie, sich auf der Ohrenabtheilung untersuchen zu lassen.

Eine tuberculöse Erkrankung der Lunge, des Darmes, der Drüsen oder der Tonsillen, die sonst wohl bei der chronischen Mittelohreiterung den Verdacht ihrer tuberculösen Natur erregt, war hier nicht vorhanden; die Patientin hatte ausser geringen Magenbeschwerden nichts zu klagen und der damalige Untersuchungsbefund auf der von Leyden'schen Klinik am Thorax verzeichnet „Pulmones und Cor normal", ebenso alle anderen Organe, im übrigen die Diagnose „Magenkatarrh"; die Untersuchung des Ohres ergab die Diagnose einer alten Mittelohreiterung. Die Schwindelerscheinungen liessen an die mögliche Erkrankung des Bogenganges denken; ob Nystagmus vorhanden war, ist damals nicht notirt, aber auch für diese Betheiligung nicht absolut massgebend. Da im übrigen Flüstersprache vor dem Ohr noch gehört wurde, und der Weber'sche Versuch auf der linken Seite positiv ausfiel, konnte mit Wahrscheinlichkeit eine Betheiligung des schallpercipirenden Organs ausgeschlossen werden. Der Operationsbefund bestätigte die Diagnose: Antrum- und Paukenhöhle waren von Granulationen angefüllt, Tegmen antri und horizontaler Bogengang cariös; beim Abkratzen der cariösen Stelle wird er eröffnet.

Trotz der sehr langen Dauer der Erkrankung waren die Gehörknöchelchen erhalten bis auf den unteren Theil des Hammergriffs. Wie ich oben schon ausgeführt habe, scheinen die Granulationen den Zerstörungsprocess fern gehalten zu haben. Der mitextrahirte Stapes hatte offenbar nur lose in dem ovalen Fenster gesessen, denn der mikroskopische Befund zeigte uns oben, dass sowohl der untere Rand mit dem Knorpelwulst cariöse Defecte aufwies, wie der obere, also seine Verbindung mit dem Lig. annul. an diesen Stellen gelöst war. Wahrscheinlich war dieses selbst schon früher zerstört, ein Punkt, auf den ich noch ausführlicher zurückkomme.

Betrachten wir das Krankheitsbild nach der Operation, so fällt uns auf, dass das Sausen unmittelbar nach derselben verschwunden war; es ist also wohl als Folge des Druckes anzusehen, den Granulationen und Secret im Mittelohr auf das Labyrinth ausgeübt hatten, dagegen war Schwindel von besonderer Heftigkeit aufgetreten, stärker als vor der Operation, in den ersten beiden Tagen mit Uebelkeit und Erbrechen verbunden. Die Stärke der Schwindelerscheinungen, die die Patientin in den ersten Tagen nicht einmal aufrecht sitzen lassen und selbst beim Liegen vorhanden sind, nimmt etwa eine Woche nach der Operation ab und scheint auch für kurze Zeit ganz aufgehört zu haben, denn in der Krankengeschichte ist unter dem 13. April 1898, also 3 Wochen nach der Operation verzeichnet: „Die Schwindelerscheinungen haben ganz nachgelassen, Gang- und Kehrtwendungen sicher", — aber bei der Wiederaufnahme in die Klinik zum plastischen Verschluss der retroauriculären Oeffnung am 5. Juli 1898 — giebt Patientin an, in der Zwischenzeit fast immer an Schwindel gelitten zu haben, es kann sich also nur um eine sehr kurze, der Patientin kaum erinnerliche, schwindelfreie Periode gehandelt haben. Nach der zweiten Operation ist der Schwindel mehrere Wochen wieder besonders heftig, aber nicht immer gleich, zuweilen so stark, dass sie gestützt werden muss, wenn sie frei stehen will.

Bei der Untersuchung am 27. September 1899 schildert Patientin die dauernden Beschwerden seit jener Zeit folgendermassen: sie sei besonders Morgens und Abends schwindlig, ferner nach anstrengender Arbeit, und wenn sie sich häufig habe bücken müssen; auffallend stark werde der Schwindel, wenn sie auf einen Stuhl oder auf eine Leiter steigt, sodass sie fürchte, her-

unterzufallen. Sie ist aber in der ganzen Zeit ihrem Berufe als Näherin ungestört nachgegangen.

Die Schwindelerscheinungen vor der Operation sind durch die aufgefundene Caries des horizontalen Bogenganges erklärt und den gesammten Reizzustand des inneren Ohres, welcher erstens durch den Druck hervorgerufen werden musste, den der Paukenhöhleninhalt durch den Defekt der Steigbügelplatte hindurch auf das Vestibulum ausübte, ferner durch den wenigstens an der Schwelle des Vestibulum bereits spielenden Entzündungsprocess. Dass dieser schon zur Zeit der Operation bestanden hat, zeigt uns die entzündliche Verdickung des dem Knorpelbelag des Stapes aufliegenden Periosts, die ich oben im mikroskopischen Befunde näher beschrieben habe. Nun sehen wir fast immer nach der operativen Beseitigung solcher cariöser Stellen den Schwindel in kurzer Zeit aufhören. Die besondere Heftigkeit desselben bei unserer Patientin und in den ersten Tagen nach der Operation ist durch die Eröffnung des Bogenganges erklärt, die nach Schwartze[1]) besonders heftig bei einer traumatischen Läsion desselben auftritt. Die Extraction des Steigbügels an sich, die in vielen Fällen Schwindelerscheinungen zur Folge hat, in einigen solche von besonderer Heftigkeit und langer Dauer ist in unserem Falle für den Schwindel wahrscheinlich nicht verantwortlich zu machen, wie ich weiter unten begründen will. Aber im Allgemeinen ist die von Panse[2]) und anderen für die Schwindelerscheinungen angenommene Erklärung durch Zerrung oder Blutung des Labyrinths bei dem operativen Eingriff mit dem Aufhören des Schwindels, beim Nachlassen des ausgeübten Reizes resp. nach Resorption der Blutung durchaus in Einklang zu bringen. Daraus müssen wir für unsern Fall folgern, dass selbst wenn die Extraction des Steigbügels die Ursache des Schwindels wäre, das Andauern dieser Erscheinung unseren Fall von gleichartigen anderen unterscheiden würde und einer besonderen Erklärung bedarf.

Aus den in Tabelle I zusammengestellten Fällen von Caries der Steigbügelplatte, auch wenn diese keine mikroskopische Untersuchung aufweisen, ging soviel hervor, dass der grösste Theil derselben, 5 von 7, von tuberculösen Individuen stammte resp. von tuberculöser Mittelohreiterung. Diese Beobachtung der relativen Häufigkeit von Caries der Stapesplatte bei Tuber-

1) Dieses Archiv. Bd. XII. S. 125. 2) l. c. S. 244.

culose war es,' die mich bei dem pathol.-anatomischen Befunde des bei unserer Kranken extrahirten Steigbügels an die, wenn auch entfernte, Möglichkeit der tuberculösen Natur ihrer Mittelohreiterung oder einer sonstigen tuberculösen Erkrankung denken liess. Für die letztere Möglichkeit gab die Krankengeschichte der Patientin, welche während ihres Aufenthalts auf der von Leyden'schen Klinik und später auf der Ohrenklinik geführt worden war, keinerlei Anhalt; sie hatte darnach nur einen Magenkatarrh. Die Lunge und die anderen Organe waren untersucht und gesund gefunden worden. Es hätte nun seit Entlassung der Patientin aus der Charité vielleicht eine damals latente Tuberculose in die Erscheinung getreten sein können, und ich citirte deshalb die nur in sehr grossen Zwischenräumen noch in der Ambulanz sich zeigende Kranke. Die am 27. September 1899 vorgenommene Untersuchung ergab nach dieser Richtung hin ein negatives Resultat. Bemerkenswerth aber war der Befund am operirten Ohr. Die ganze Wundhöhle war epidermisirt bis auf eine etwa linsengrosse granulirende Stelle hinten oben an der Labyrinthwand, dicht hinter dem absteigenden Facialisabschnitt, die feucht glänzte. Dieselbe Stelle war bei der Entlassung der Patientin aus der Ohrenklinik am 7. Mai 1898 noch epidermisfrei und mit Lapis geätzt worden, am 28. Mai 1898 war die Wundhöhle geheilt und epidermisirt. Der gleiche Befund ist zur Zeit des operativen Verschlusses der retroauriculären Oeffnung im Juli 1898 erhoben worden, denn dieser plastische Verschluss wird auf der Trautmann'schen Klinik nur nach vollständiger Ausheilung der Wundhöhle vorgenommen.

Es musste natürlich auffallen, dass diese eine umschriebene Stelle, und nicht etwa eine in der Tiefe der Wundhöhle gelegene, nachdem die ganze übrige Wundhöhle ausgeheilt war, sich 1 1/2 Jahre nach der Operation noch nicht geschlossen hatte, und es musste angenommen werden, dass Caries des Knochens die Schuld daran trüge. Auf Veranlassung des Herrn Geheimrath Trautmann untersuchte ich das minimale Secret, welches die Stelle bedeckte und fand darin Tuberkelbacillen. (Smegmabacillen wurden ausgeschlossen.) Dieses Ergebniss bestätigte meine Vermuthung über die tuberculöse Natur des Leidens und ergiebt somit die bemerkenswerthe Thatsache, dass unter 8 Fällen (mit Einschluss des unsrigen) von Caries der Steigbügelplatte 6 von tuberculösen Individuen stammen, darunter sind 5 Fälle (1. 4. 6. 7. und der

unserige) von Tuberculose des Mittelohrs. (S. Tab. I). Der Process, um den es sich also hiernach handelt ist eine tuberculöse Caries der Labyrinthwand. Eine etwa 14 Tage nach der ersten vorgenommenen Untersuchung ergab ein Fortschreiten des cariösen Processes. Die erkrankte Fläche ist jetzt ungefähr 1 qcm gross und ist von schmutzigen nicht sehr kräftigen Granulationen bedeckt, in die oben und unten eine kraterförmige Oeffnung hineinführt, die von zähem festhaftendem Eiter erfüllt ist, der zur Untersuchung vorsichtig abgetupft wurde und in einem Präparat wieder Tuberkelbacillen ergab. Der erkrankte Abschnitt der Labyrinthwand ist die Gegend des ovalen Fensters und des horizontalen Bogenganges, was auch durch die heftigen Schwindelerscheinungen beim Abtupfen der Stelle bestätigt wird. Die Patientin giebt jedesmal dabei an, dass ihr „ganz heiss werde und die Gegenstände rings um sie sich im Kreise drehen."

Der ganze Verlauf zeigt uns, dass durch die Operation eine Heilung am cariösen Bogengange nicht zu Stande gekommen ist, ebenso wenig ein Verschluss des durch die Extraction des Stapes eröffneten Fensters, der in solchen Fällen durch Bildung einer Membran (Kessel[1]), Grunert[2]) einzutreten pflegt.

Wahrscheinlich sind hier schon vor der Operation bestehende Krankheitsherde, die dem Instrument nicht zugänglich waren, theils in der Fensternische oder auf der vestibulären Seite, resp. an der Innenwand des Bogenganges der Ausgangspunkt für ein späteres Fortschreiten des cariösen Processes geworden.

Die völlige Epidermisirung auch dieser Stelle, die ja später als die ganze übrige Wundhöhle erfolgt ist, aber doch zweifellos einige Zeit bestanden hat, lässt annehmen, dass der dem Instrument bei der Operation erreichbare kranke Knochen entfernt worden war; wenn auch ungünstige Ernährungsverhältnisse des knöchernen Grundes die Heilung erschwerten, so trat sie doch schliesslich ein, um mit dem Weiterschreiten des Processes am Knochen sehr bald von Neuem der Zerstörung anheimzufallen; so dürfte sich der Process am erkrankten Bogengang, wie am ovalen Fenster abgespielt haben. Dadurch können wir uns auch die kurze Pause in den Schwindelerscheinungen mit einer gleich im Beginn wieder gestörten Heilung erklären.

Ein so erfreulicher therapeutischer Zufall nun die Entfernung des cariösen Stapes war, weil ein cariöser Herd von grosser

1) Dieses Archiv. Bd. XI. S. 208.

2) Fortschritte der Medicin. Nr. 419. October 1894.

Gefährlichkeit für das Labyrinth damit beseitigt wurde, so hatte er doch an dem Weiterschreiten des Processes nichts geändert, obwohl diese Extraction keineswegs durch die Eröffnung des Fensters ungünstigere Verhältnisse etwa geschaffen hat; denn der Entzündungsprocess hatte schon vorher durch den ziemlich bedeutenden Defect in der Platte, der Knorpel und Endost mitbetroffen hatte, bequemen Zugang zum Labyrinth, und die Veränderungen des vestibulären Periosts haben uns oben gezeigt, dass der Entzündungsprocess bereits an der Schwelle des Vestibulums gespielt hatte.

Wie weit der Process das Labyrinth selbst seit der Operation ergriffen hat, liess sich mit annähernder Sicherheit durch die Gehörprüfung feststellen. Die Lateralisation der auf den Scheitel gesetzten Stimmgabel wurde bei der Untersuchung am 27. September 1899 zunächst ganz unsicher angegeben, bei späteren Untersuchungen lateralisirte die Patientin bestimmt nach links, dagegen hört sie durch Luftleitung nichts, weder Flüstersprache, noch irgend eine Stimmgabel der continuirlichen Tonreihe. Nur giebt sie an, dass sie beim Flüstern vor dem Ohr ein Geräusch wahrnehme, wenn sie auch nichts versteht, ebenso bei Verschluss beider Ohren, sodass mit Wahrscheinlichkeit anzunehmen ist, dass dies eine Wahrnehmung des besser hörenden rechten Ohres ist. Es besteht demnach Taubheit auf dem operirten Ohr. Ist diese nun durch eine ausgedehnte Erkrankung des Labyrinths und der Schnecke bedingt oder allein durch Schallleitungshindernisse? Es wäre wohl denkbar, dass ausser dem ovalen Fenster, das mit Wahrscheinlichkeit durch keine schwingende Membran, sondern durch eine Granulationsmasse geschlossen ist, auch die Membrana tympani secundaria erkrankt ist, und damit wäre die Möglichkeit einer Wellenerregung in der Endolymphe und ein Hören durch Luftleitung unmöglich gemacht. Mit dieser Annahme zusammengehalten spräche der positive Ausfall des Weber für eine noch bestehende Functionsfähigkeit des Labyrinths. Die Verlässlichkeit dieses Stimmgabelversuchs ist aber in den letzten Jahren durch immer neue Erfahrungen und theoretische Einwände gegen die ihm früher beigelegte Beweiskraft so sehr herabgesetzt worden, — ich erinnere nur an die neuesten Mittheilungen von Lucae[1]) und seinen bekannten lehrreichen Fall Weise, — dass wir ihn allein über-

1) Dieses Archiv. Bd. XLVII.

haupt nicht mehr als ausschlaggebend verwerthen dürfen; andrerseits ist die Perceptionsdauer etwas verkürzt, jedenfalls nicht verlängert, was gegen das alleinige Bestehen eines Schallleitungshindernisses bei intactem Labyrinth spricht (Schwabach); dazu kommen die andauernden Schwindelerscheinungen als sicheres Zeichen einer Labyrinthaffection. Darum müssen wir annehmen, dass das Labyrinth in seinen wesentlichen Theilen von dem tuberculösen Process befallen und functionsunfähig geworden ist.

Bei dieser Betrachtung des gesammten Krankheitsbildes in seinem anatomischen Befunde wie im klinischen Verlaufe sehen wir einerseits Symptome, welche für die tuberculöse Natur der Mittelohrerkrankung charakteristisch sind, andrerseits aber weicht es in vielen Punkten recht wesentlich von dem Verlauf der Ohrtuberculose ab, deren Formen uns als mehr oder weniger typische bekannt sind.

Zu den ersteren gehört der Nachweis der Tuberkelbacillen in einem zähen fadenziehenden Secret der Geschwürsfläche, wie wir es bei Mittelohrtuberculose nicht selten finden. Der Gehalt an Tuberkelbacillen war ein recht spärlicher; in ungefähr 20 Präparaten, die zu verschiedenen Zeiten gemacht worden sind, habe ich nur 3 Mal vereinzelte Bacillen gefunden. Das zweite charakteristische Symptom ist der völlig schmerzlose Verlauf der Erkrankung bis zur Operation, obwohl ausgedehnte Caries vorhanden war, wie auch die vor unseren Augen fortschreitende jetzige cariöse Zerstörung der Labyrinthwand nicht die geringsten Schmerzen verursacht.

Ein anderes Symptom, das zwar nicht charakteristisch für die tuberculöse Natur der Mittelohrerkrankung aber eine regelmässige Begleiterscheinung derselben ist, finden wir auch in unserem Falle, die subjectiven Geräusche. Sie sind nie in sehr lästiger Form vorhanden gewesen, aber scheinen frühzeitig als Sausen aufgetreten zu sein, denn die Patientin kann sich auf den Zeitpunkt ihres Beginnes nicht mehr besinnen. Mit der Operation sind die Geräusche vollständig verschwunden und bis jetzt nicht wieder aufgetreten trotz des Fortbestehens der Erkrankung am Labyrinth.

Gegenüber diesen Erscheinungen, von denen besonders die beiden ersten charakteristisch für die tuberculöse Natur des Leidens sind, sehen wir bemerkenswerthe Abweichungen von den bisher bekannten Typen in Folgendem.

Entstanden ist die Erkrankung in der Kindheit im Anschluss an Diphtherie, und die tuberculöse Infection ist jedenfalls erst später hinzugekommen. Es fehlt uns hier jede Möglichkeit, diesen Zeitpunkt der Infection auch nur annähernd zu bestimmen, während sonst in Fällen von tuberculöser Mittelohrerkrankung die zu Tage getretenen Symptome zweifelloser Tuberculose anderer Organe, von denen aus direct oder durch die Blutbahn das Ohr erkrankte, dafür einen Anhalt bietet, der in unserem Falle vollkommen fehlt, da keine Erkrankung eines anderen Organs bestanden hat oder jetzt nachzuweisen ist. Es bleibt darnach nur die Annahme übrig, dass die nach Diphtherie begonnene chronische Mittelohreiterung mit Wahrscheinlichkeit durch den äusseren Gehörgang oder durch die Tube tuberculös inficirt sein muss. Dass dieses vor Jahren geschehen ist, dafür spricht die cariöse Zerstörung der Fussplatte, deren Resistenz nach den obigen Ausführungen gewöhnlich nur nach langdauernder Einwirkung gebrochen zu werden vermag. Es handelt sich demnach um eine primäre Tuberculose des Mittelohrs ohne nachweisbare tuberculöse Erkrankung eines anderen Organs.

Ein anderer auffallender Befund, der im Gegensatz zu den bei länger andauernder Mittelohrtuberculose beobachteten anatomischen Veränderungen steht, ist der, dass die ganze Gehörknöchelchenkette, wenn auch an verschiedenen Stellen erkrankt, erhalten war, während sonst gerade die schnelle Einschmelzung des Trommelfells, das auch hier ganz fehlte, und der Gehörknöchelchen bei Tuberculose die Regel bildet.

Wie ich aber schon hervorhob, scheinen die Granulationsmassen, die sich so fest um die ganze Kette gelegt haben, dass sie den Hammer und Amboss trotz ihrer zerstörten Gelenkkapsel und Gelenkfläche an aneinander zu halten vermochten, vor dem Weitergreifen des Destructionsprocesses geschützt zu haben. So kräftige Granulationen selbst aber sind bei Tuberculose sonst nicht zu finden.

Dass dieses ganze Krankheitsbild in so vielen Zügen von der typischen Form abweicht, ist dadurch zu erklären, dass die locale Erkrankung des Ohres einen sonst gesunden Organismus betroffen hat. — Weder erbliche Belastung noch sonst schwächende Erkrankungen geschweige denn Tuberculose irgend eines Organs haben die Patientin jemals betroffen, während alle anderen Mittheilungen

an Mittelohrtuberculose, die in der Literatur vorliegen, ohne Ausnahme Personen mit anderweitiger, zum Theil sehr weit vorgeschrittener Tuberculose der Lunge, des Darmes oder der Drüsen betrafen.

Es ist danach durchaus natürlich, dass in unserem Falle der gesunde Organismus in vielen Beziehungen anders reagirt, als es in jenen Fällen geschehen konnte und dadurch das typische Bild, das wir zu sehen gewohnt sind, ändert.

Es entsteht noch die Frage, wie sich die Krankheit ohne die zufällige Entfernung des Stapes entwickelt hätte, und ob dieser Umstand den Verlauf wesentlich beeinflusst habe.

Die mannigfachsten Erfahrungen von Schwartze, Trautmann, Grunert u. a. haben gelehrt, dass die Eröffnung des ovalen Fensters auch bei eitriger Mittelohrentzündung Gefahren für das Labyrinth durch Fortschreiten des Krankheitsprocesses nicht nothwendig mit sich bringt. Diese früher gehegte Befürchtung, die so zahlreiche Beobachtungen widerlegt haben, erhält neuerdings wieder Berechtigung durch eine sehr interessante Mittheilung, welche Politzer[1]) auf dem Londoner Otologencongress gemacht hat.

Bei Gelegenheit einer Radicaloperation wegen chronischer Mittelohrentzündung wurde der Stapes unbeabsichtigt extrahirt. Mehrere Wochen nach der Operation erfolgte der Tod des Patienten in Folge von allgemeiner Tuberculose. Die histologische Untersuchung des Schläfenbeins ergab unter anderem, dass Granulationsmassen von der Paukenhöhle durch die Fenestra ovalis in den Vorhof eingedrungen waren und die ganze Cisterna perilymphatica ausfüllten. Aus dem mir freundlichst übersandten Referat geht nicht hervor, ob die Labyrinthwand und der Steigbügel, insbesondere die Fussplatte Defecte oder sonstige Zeichen von Erkrankung aufwiesen, ferner wie das Lig. annul. der Knorpel und das Periost beschaffen waren, sodass ich mir keinen Schluss erlauben kann, ob nicht etwa auch ohne Operation und Entferung des Stapes der Ausgang der gleiche hätte sein können.

Einen ganz ähnlichen Fall theilte aus Anlass dieser Mittheilung Lucae auf demselben Congresse mit. In unserem Falle ist der Verlauf, wie wir an dem Befunde der Labyrinthwand sehen, ein ähnlicher, wenn er auch bis jetzt keinen so verhäng-

1) Otologischer Congress in London 1899. Da die Verhandlungen des Congresses bei der Abfassung dieser Arbeit noch nicht erschienen waren, hatte Herr Prof. Politzer die Güte, mir auf meine Bitte ein Autoreferat zu übersenden.

nissvollen Ausgang genommen hat, obwohl ein grösserer Zeitraum als im Politzer'schen Falle seit der Operation verflossen ist. Doch glaube ich nicht, dass hier ohne die Steigbügelextraction sich die Verhältnisse anders gestaltet hätten; denn der grosse Defect in der Platte mit Knorpelbelag und Periost bildete nicht allein eine dauernde breite Eingangspforte für den Entzündungsprocess, sondern der anatomische Befund am Steigbügel hat auch erkennen lassen, dass das vestibuläre Periost bereits erkrankt war — theils ganz zerstört, theils entzündlich verdickt — also die Schwelle zum Labyrinth von der Erkrankung schon zur Zeit der Operation überschritten war.

Dieser Weg, auf dem der Process hier von der Paukenhöhle zum Vestibulum gelangt ist, unterscheidet sich von dem, was sonst bei tuberculösen Mittelohr-Labyrintherkrankungen beobachtet worden ist.

In den 41 Fällen von Tuberculose des Mittelohrs, über welche ich genaue Sectionsbefunde, zum Theil mikroskopische Untersuchungen in der Literatur mitgetheilt gefunden habe, hat die Erkrankung 15 mal[1]) den Verschluss des ovalen Fensters durchbrochen, aber bis auf 2 Fälle, (Tabelle II, 7 und 14), in welchem die Stapesplatte am Rande verändert war, hat der Process sich stets auf die Zerstörung des Ligamentum annulare und die Ränder des ovalen Fensters erstreckt, die Steigbügelplatte aber intact gelassen. Auch in unserem Falle dürfen wir aus dem anatomischen Befund an der Platte schliessen, dass wenigstens der Theil des Ligamentum, welcher den cariösen Rändern der Platte anlag, zerstört war, während andere Theile, wie das am vorderen Pol ansitzende Stück durchaus normal ist, sodass der Stapes in seiner Verbindung zur Zeit der Operation jedenfalls gelockert war, wie wir dies auch in der Mehrzahl der in der Tabelle II mitgetheilten Fälle sehen, wo meist der Steigbügel bei der Section beweglich im ovalen Fenster angetroffen wurde. Wenn deshalb einmal der Steigbügel bei der Section nicht aufgefunden wird, so ist er jedenfalls in den allermeisten Fällen aus seiner Verbindung gelöst und ausgestossen worden oder bei der Section verloren gegangen, kaum jemals dürfte er durch Caries völlig aufgezehrt worden sein, wie dies bei den andern Gehörknöchelchen nicht so selten geschieht. Köpfchen und

1) Ich gebe der leichteren Uebersicht wegen eine Tabelle dieser Fälle mit kurzem Befunde, weil ich auf sie noch mehrfach hinzuweisen habe.

Tabelle II (Sectionsbefunde am ovalen Fenster bei tuberculösen Mittelohreiterungen).

Nr.	Autor	Befund am Steigbügel, resp. am ovalen Fenster.	Bemerkungen
1	Tröltsch, Beiträge zur pathol. Anatomie d. Ohres. 1883. S. 102.	Steigbügel noch in Verbindung mit dem Amboss und in situ, doch auffallend beweglich an seinem Fusstritt.	—
2	Ebenda. S. 97.	Steigbügel lose in seinem Fenster, so dass man ihn tief in den Vorhof hineinschieben kann. Der Stapes selbst ist vollständig unverändert.	—
3	Habermann, Zeitschrift für Heilkunde. Bd. VI.	Fall 4: Cariöse Zerstörung am ovalen Fenster.	Des Steigbügels ist nicht Erwähnung gethan.
4	—	Fall 5: Der Steigbügel, dessen Schleimhautüberzug fehlte, lag mit dem Köpfchen nach unten gesenkt, noch im ovalen Fenster.	—
5	Habermann, Zeitschrift für Heilkunde. Bd. IX.	Fall 8: Hochgradige Zerstörung der ganzen Labyrinthwand mit dem ovalen Fenster.	Ueber d. Steigbügel ist nichts bemerkt.
6	Gradenigo, Allgem. Wiener med. Zeitung. 1888. Nr. 33.	Ligamentum annulare zerstört.	Steigbügel nicht erwähnt.
7	Steinbrügge, Pathol. Anat. des Gehörorganes. 1891. S. 111.	Perforation am oberen Rande der Steigbügelplatte.	—
8	Grunert und Meyer, Archiv für Ohrenheilkunde. Bd. XXXVIII.	Stapes mit Pincette entfernt. Caries geht von dem cariös erweiterten ovalen Fenster schräg durch die Pyramide bis zum Meatus internus.	—
9	Hegetsschweiler, Phthisische Erkrankungen d. Ohres. Wiesbaden 1895.	Fall 2: Steigbügelfussplatte theilweise aus ihrer Verbindung gelöst.	—
10	—	Fall 10: Der nackte Steigbügel vorn in Verbindung mit Ligamentum annulare. Labyrinthbekleidung d. Fussplatte verdickt und injicirt.	—
11	—	Fall 23: Auf der Innenfläche der Fussplatte zwei kleine rothe Punkte (Granulationen); der Steigbügel infolge Fehlens der Sehne abnorm beweglich.	—
12	—	Fall 37: Der Steigbügel fehlt; die Sonde dringt durch die Fen. ovalis frei ins Labyrinth ein.	—
13	Barnick, Archiv für Ohrenheilkunde. Bd. XL.	Fall 3: Ligamentum annulare am hinteren Pol zerstört. Fussplatte in den Vorhof gedrängt.	—
14	Hänel, Zeitschrift für Ohrenheilkunde. Bd. XXVIII.	Stapesplatte hinten oben arrodirt. Fenestra ovalis vorn unten durch Verkäsung zerstört.	—
15	Schwabach, „Ueb. Tuberculose d. Mittelohres.“ Berl. Klinik. Dec. 1897. Heft 114.	Ligamentum annulare in seinem unteren Umfange zerstört.	Durch d. Defect wuchert Granulationsmasse von der Nische in den Vorhof.

Schenkel finden wir häufig cariös, aber die so vortrefflich durch die Randgefässe, wie durch die zweifache Periostlage ernährte Platte leistet fast stets selbst der intensiven Zerstörungskraft des tuberculösen Processes Widerstand. Unter den 41 oben erwähnten Fällen tuberculöser Felsenbeine sind nur 2 verzeichnet, in denen die Platte „arrodirt" (Tabelle II, 14) resp. „im oberen Rande perforirt" (Tabelle II, 7) ist, also auch hier hat der Process nur geringe Spuren von Zerstörung der Platte setzen können, und eine soweit gehende Zerstörung wie in unserem Falle, wo die Caries vom unteren Rande bis zur Mitte und ausserdem noch am oberen Rande vorhanden ist, scheint bisher noch nicht beobachtet zu sein; jedenfalls bleibt bemerkenswerth, dass auch die übrigen in Tabelle I angeführten Fälle von Caries der Fussplatte, wie schon oben hervorgehoben, gewöhnlich durch tuberculöse Processe hervorgerufen sind.

Wir kommen nun zum zweiten Theil unserer Arbeit, der Extraction des Steigbügels und den dabei gemachten Beobachtungen. Den Vorgang der Extraction in unserem Falle haben wir oben schon besprochen, und in den pathologischen Veränderungen des Steigbügels nnd seiner Umgebung begründet gesehen. Wie in unserem Falle scheint mir auch in vielen anderen der wesentliche Grund für die unbeabsichtigte Entfernung des Stapes in einer Lockerung der Verbindung gesucht werden zu müssen, die durch Zerstörung am ovalen Fenster resp. im Lig. annul. oder der Fussplatte selbst hervorgerufen ist. Wenn ein solcher Befund nur in einzelnen in der Litteratur niedergelegten Fällen erhoben worden ist, so liegt das wohl daran, dass in den meisten dieser Fälle eine genaue mikroskopische Untersuchung nicht angestellt wurde, die vielleicht Arrosionen der Platte, Erkrankungen der Knorpellage oder des vestibulären Periosts, oder pathologische Veränderungen der anhaftenden Reste des Lig. annul. ergeben hätte, die makroskopisch nicht sichtbar waren, ferner daran, dass eine Erkrankung des Ligamentum annulare resp. der Ränder des ovalen Fensters sich mit Sicherheit meist nicht feststellen lässt, aber auch durch die normale Beschaffenheit des extrahirten Stapes nicht auszuschliessen ist. Diese pathologische Lockerung scheint wenigstens für diejenigen Fälle die gewöhnliche Vorbedingung zu sein, in denen der Stapes nach Freilegung der Mittelohrräume unabsichtlich entfernt wurde; denn in diesem Falle setzt das extrahirende Instrument gewöhnlich am Hammer oder Amboss an

und dürfte selbst aus Versehen den aus der Nische wenig hervorragenden, durch den absteigenden Facialis gedekten Stapes kaum erreichen, sodass nur ein indirecter Zug auf den Steigbügel einwirken kann, der nicht genügen würde, ihn bei normaler Befestigung zu extrahiren. Nur bei Kindern ist dies denkbar, weil die Nische hier noch sehr flach ist, sodass der Steigbügel nach Trautmann's[1]) Untersuchungen um etwa $^3/_4$ der Schenkellänge daraus hervorragt. Dies ist nach diesem Autor der Grund, weshalb beim Abkratzen der Granulationen an der Labyrinthwand der Stapes der Kinder leicht mitentfernt werden kann. Diese Ansicht fand ich durch die in der Literatur mit den entsprechenden Notizen mitgetheilten Fälle bestätigt. Unter 6[2]) nach Freilegung der Mittelohrräume unabsichtlich entfernten Steigbügeln (Trautmann[3]), Stacke[4]), Grunert[5]), Panse[6]) gehörten 4 (2 Fälle von Trautmann, 2 von Panse) Kindern im Alter von 3—5 Jahren an.

Anders verhält es sich bei den Fällen, in denen die Hammer-Ambossextraction vom Gehörgang aus den unfreiwilligen Effect einer Stapesentfernung hatte. Dieser kommt wohl meist so zu Stande, dass das extrahirende Instrument an den Stapes geräth und nun in ungefähr senkrechter Richtung zur Platte wirkendem Zuge eine beträchtlichere Gewalt ausübt, der auch der normal im Fenster befestigte Steigbügel folgen muss. Diese Ansicht bestätigen auch die Erfahrungen Panse's[7]), der bei Operationsübungen am herausgenommenen Schläfenbein nach Entfernung des Tegmen tympani die Bewegungen der Instrumente gut übersehen konnte und fand, dass „das Tenotom und der Ambosshaken so oft in Nachbarschaft oder Berührung mit dem Stapes kamen, dass eine Verletzung sehr leicht erscheint."

In der Ansicht über die verschiedenen anatomischen Bedingungen für die Stapesextraction bestärken mich noch folgende Beobachtungen:

In den Fällen von unabsichtlicher Entfernung des Steigbügels nach Freilegung der Mittelohrräume sind, wo

1) l. c. S. 22 und 23.

2) Ich habe noch andere Fälle in der Literatur gefunden, die vielleicht hierher gehören, aber Notizen über Alter u. s. w. gar nicht enthalten, so dass ich sie nicht verwerthen konnte.

3) l. c. S. 23.

4) Die operative Freilegung der Mittelohrräume u. s. w. Tübingen 1897.

5) Archiv f. O. Bd. XLI. S. 301. 6) l. c. S. 209. 7) l. c. S. 242.

überhaupt eine Notiz über Vorhandensein oder Fehlen des Schwindels gemacht ist, in keinem einzigen Falle Schwindelerscheinungen aufgetreten, was annehmen lässt, dass es sich stets um lockersitzende Steigbügel gehandelt hatte, deren Entfernung ohne Zerrung des Labyrinths geschehen konnte, — der heftige Schwindel, welchen unsere Patientin Teske in den ersten Tagen nach der Operation hatte, ist völlig erklärt durch die Eröffnung des cariösen Bogenganges — während bei den mit Hammer-Ambossextraction erfolgten Stapesentfernungen fast immer, mit Ausnahme eines Falles, Schwindel, zum Theil sehr lange andauernder, verzeichnet ist, und bezeichnender Weise ist in diesem einen Falle, wo Schwindel nicht beobachet wurde, der Steigbügel cariös gefunden worden. (Grunert[1]). Andererseits sind nach Panse in den zu therapeutischen Zwecken vorgenommenen Stapesextractionen unter 44 Fällen 17 mal Schwindelerscheinungen ausdrücklich notirt, bei einem Theil seiner citirten Fälle fehlt jede Angabe darüber. Für diese unangenehme Folgeerscheinung der Operation sucht Panse[2]) die Erklärung in dem Reiz, der durch starke Zerrung des Labyrinths hervorgerufen wird und nach Garnault und Faraci[3]) sogar Labyrinthblutungen zur Folge haben kann. Für manche Fälle glaubt Panse den Schwindel nach Extractionen dadurch erklären zu können, dass die Haltebänder des häutigen Labyrinths, die er, und Habermann bei mehreren Präparaten an der Fussplatte haben ansetzen sehen, vor ihrer Zerreissung durch den extrahirenden Zug eine besonders intensive Zerrung auf die Vorhofsgebilde übertragen hätten. Ich selbst habe in meinen Steigbügelpräparaten diesen Ansatz von Bändern an der Platte nie beobachtet. Jene Erklärung Panse's von Schwindel nach Extraction steht in Uebereinstimmung mit meiner oben ausgesprochenen Ansicht über die verschiedenen anatomischen Verhältnisse, unter welchen bei der Stapesextraction Schwindel auftreten oder ausbleiben kann: Bei der pathologisch-gelockerten Verbindung des Steigbügels geschieht die Entfernung leicht, schon bei geringem indirectem Zuge, also ohne Zerrung des Labyrinths und deshalb ohne Schwindelerscheinungen, während bei den anderen Arten der Steigbügelentfernung, der unabsichtlichen vom Gehörgang aus, wie der therapeutischen, meist

1) Citirt bei Panse, l. c. S. 210.
2) l. c. S. 242 und 243.
3) Citirt bei Panse, l. c. S. 244.

Schwindel eintritt, weil bei intacter oder abnorm fester Stapes-Vestibular-Verbindung ein stärkerer Zug angewendet werden muss, um die Platte entweder aus ihrer Verbindung mit dem Fenster oder vielleicht von der Knorpellage loszureissen, wobei eine starke Zerrung des membranösen Labyrinths nicht ausbleiben kann. Dass dies letztere geschehen kann, die Knochenplatte von dem Knorpelbelag sich trennen kann, beweisen klinische Erfahrungen z. B. der Fall Bezolds[1]), der zu therapeutischen Zwecken einen Stapes entfernte, von dem Knorpel und Periost im ovalen Fenster zurückblieben; diese Möglichkeit beweist auch unser Präparat, an welchem ein Spalt zwischen Knochen- und Knorpelplatte zu sehen war, die von einander abgehoben waren, und dies ist nicht etwa, wie Panse von der gleichen Erscheinung an einem seiner Präparate annimmt, durch mangelhafte Conservirung des Steigbügels geschehen; denn unser Präparat ist während der Operation gleich nach seiner Entfernung aus dem Ohr in Spiritus gelegt worden, und weiterhin ist nichts ausser Acht gelassen worden, was nach den üblichen Vorschriften der Technik zu geschehen hat; insbesondere ist es niemals einer Austrocknung ausgesetzt gewesen, sodass diese Erscheinung keine artificielle sein kann. In anatomisch so beschaffenen Fällen ist bei Extractionsversuchen wohl eine vollkommene Lösung der Knochenplatte mit Zurücklassung der knorpeligen Lage denkbar, und dieser Umstand erklärt vielleicht die Verschiedenheit der Operationserfolge in Bezug auf die Hörfähigkeit für manche Fälle.

Eine genaue Untersuchung bei neuen Fällen von Stapesextraction wird hierüber erwünschte Aufschlüsse geben können; denn es ist denkbar, dass in Fällen, in denen die Fussplatte durch Fixationen in ihrer Bewegung gehemmt war, welche mit der Entfernung der Knochenplatte beseitigt worden sind, die Knorpelplatte, wenn sie gesund geblieben ist, bis zu einem gewissen Grade die Schallleitung übernehmen kann, die einen sofortigen überraschend günstigen Erfolg von Hörverbesserung erklärlich machen würde. Wo eine solche trotz zurückgebliebener Knorpelplatte nicht eintritt, kann entweder die Erkrankung des Labyrinths oder eine Verletzung desselben durch die starke Zerrung bei der Extraction die Schuld tragen.

Damit dürften auch manche Ergebnisse nach experimenteller Steigbügelentfernung zu erklären sein, die keinerlei Hörstörung

1) Archiv f. Ohrenhlk. Bd. XXXV. S. 120.

zur Folge gehabt haben und manche auffallende klinische Beobachtung, z. B. wird ein Fall von Wolf[1]) durch diese Annahme begreiflich: im acuten Stadium einer foudroyanten Scharlachotitis werden alle 3 Gehörknöchelchen, erst der Hammer, dann der Steigbügel, zuletzt der Amboss ausgestossen, ohne dass die Hörfähigkeit im geringsten gelitten hätte. Hier hat der intensive aber nur relativ kurz einwirkende Process das Mittelohr allein ergriffen, und wahrscheinlich ist die Knorpelplatte bei der kurzen Dauer der Erkrankung nicht wesentlich verändert zurückgeblieben und konnte die wesentliche Function der Uebertragung der Schallwellen übernehmen; aus dem gleichen Grunde war das Labyrinth intact und deshalb eine Hörstörung ausgeblieben.

Auch auf die Möglichkeit möchte ich hinweisen, dass das vestibuläre Periost bei der Extraction unter Umständen allein zurückbleiben kann, wenigstens deutet der Befund an meinem Präparate daraufhin (siehe Figur II, 2): Das Periost hat sich zum Theil vom Knorpel abgehoben, wahrscheinlich in Folge des hier spielenden Entzündungsprocesses, und die Annahme erscheint mir gerechtfertigt, dass bei Extraction eines in solcher Verfassung befindlichen Steigbügels auch einmal das Periost allein wird zurückbleiben können, besonders, wenn es wesentlich verdickt ist, wie es auch Panse[2]) in einem Fall auf das Achtfache des Normalen verbreitert gesehen hat.

Erklärung der Abbildungen.

(Tafel IV.)

Fig. 1. Schnitt durch Amboss und Steigbügel, im Gelenk zusammenhängend. 50fache Vergrösserung.[3])

1. Sequester. 2. Reste der Membrana obturatoria. 3. Beginnende Verknöcherung der Membr. obturatoria. 4. Ligam. annulare. 5. Dem vorderen Schenkel anhaftender Rest der Membr. obtur. 6. Knorpelbelag. 7. Dünner Rest der zerstörten Knochenplatte. 8. Zwischen den Schenkeln haftendes Blut. 9. Zerstörtes Collum stapedis. 10. 11. Amboss-Stapesgelenk. 12. Durch Verletzung entstandener Defect der Kapsel. 13. Bis auf geringe Reste zerstörter Processus lenticularis. 14. Markräume des Ambosskörpers, welche infolge der cariösen Zerstörung der Gelenkoberfläche offen liegen.

Fig. 2. Der vordere Abschnitt der Fussplatte mit dem vorderen Schenkel in seinem unteren Theile. Schnitt 13. 100fache Vergrösserung.

1. Verknöcherter Theil der Membr. obturat., an der Basis cariös angenagt. 2. Theil des Periostes, das sich von der Unterlage abgehoben hat. 3. Ligam. annulare. 4. Rest der Membr. obtur. 5. Vordere Schenkel. 6. 7. 8. 9. Reste der Membr. obtur. 10. Erkrankter und schlecht gefärbter Theil der Basis der Knochenneubildung.

1) Journal der Chirurgie und Augenheilkunde von Gräfe u. Walther. 1825. Bd. VII. S. 297.

2) l. c. S. 237.

3) Für den Druck verkleinert.

Fig. 1.

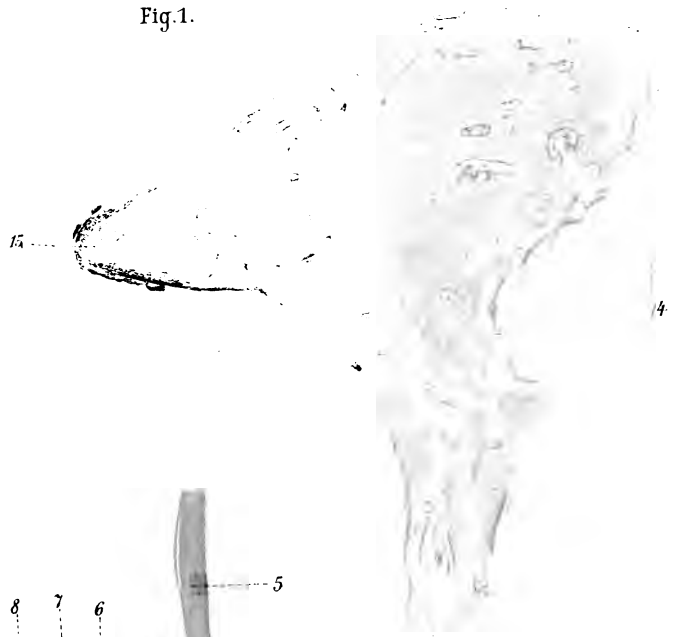

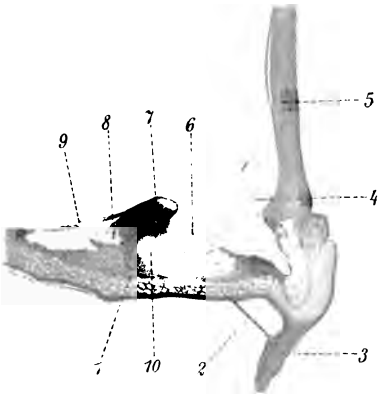

Fig. 2.

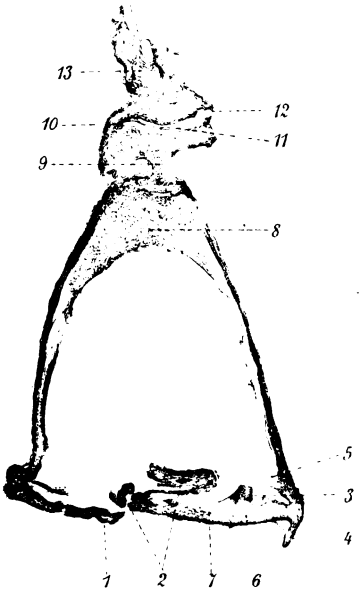

XVI.

Ueber erworbene Atresie und Strictur des Gehörganges und deren Behandlung.

Von

H. Schwartze.

(Schluss.)

IX.

Narbenstrictur des rechten knöchernen Gehörganges nach wiederholten Operationsversuchen ausserhalb der Klinik. Caries des Warzenfortsatzes mit Defect in der hinteren Gehörgangswand, lateral von dem Narbenverschluss. Totalaufmeisselung des Mittelohres. Heilung.

H. V., 9 Jahre alt, Gymnasiast aus L.

Aufgenommen am 28. Februar 1896. Entlassen im November 1896.

Krankengeschichte. Hereditäre Verhältnisse: Beide Eltern leben. Der Vater anämisch und mager, ob tuberculös, unbekannt. Die Mutter von kräftiger Constitution. Einziges Kind.

Anamnese. Im Alter von 4½ Jahren vorübergehende Ohrenschmerzen rechts ohne nachfolgende Eiterung. 1894 im September Masern. 4 Wochen nach Ablauf derselben Ohreiterung rechts ohne stärkere Schmerzen. 6 Wochen danach durch einen Ohrenarzt Polypen im Ohr constatirt, welche den Gehörgang verlegten. Zeitweises Sistiren der Eiterung. Ende April 1895 „Geschwür im äusseren Gehörgang". Am 6. Juli hohes Fieber bei starken Schmerzen und Anschwellung hinter dem Ohr. Das hohe Fieber dauerte etwa 4 Tage bei reichlichem Eiterabfluss aus dem Ohre. Dann fieberfrei und „gesund" bis zum 24. Juli. Von da ab schlechtes Allgemeinbefinden. Am 25. Juli Operation wegen „Vereiterung des Proc. mastoideus" durch einen Ohrenarzt in L. Bei der Operation wurde nach vorliegendem ärztlichen Bericht kein Eiter im Knochen gefunden. Nach der Operation Fieber, Abends meistens 39°. Wegen anhaltenden Fiebers am 4. August zweite Operation durch einen Chirurgen in L. Bei derselben stiess man, wie der ärztliche Bericht sagt, auf zwei getrennte Eiterherde im Warzenfortsatz. Nachlass des Fiebers nach der Operation. Da aber nach wenigen Tagen von neuem Fieber eintrat und am 25. August sich neben heftigen Kopfschmerzen eine rechtsseitige Abducensparese einstellte, wurde von demselben Chirurgen am 27. August zum dritten Mal operirt. Ueber diese dritte Operation lautet der ärztliche Bericht wörtlich: „Die Paukenhöhle und das Antrum mastoideum wurden breit eröffnet; der ganze Proc. mastoideus wurde, da er vollständig von Eiter durchsetzt war, weggemeisselt; der Sin. transversus lag in einer Ausdehnung von 2—3 cm frei; der äussere Gehörgang wurde mit dem scharfen Löffel frei gemacht."

Nach dieser Operation hörten Fieber und Kopfschmerzen wie „abgeschnitten" auf und die Abducensparese ging in Zeit von 3 Wochen zurück.

Nur an 2 Tagen soll nach der Operation noch Fieber (bis 38,8°) wiedergekehrt sein. Die sehr intelligente Mutter des Patienten bemerkt, dass nie Schüttelfröste eingetreten seien, und dass ihr der stets gute Appetit in den Fieberperioden auffallend gewesen sei, bei fortwährender Neigung zu Obstipation. Der Knabe erholte sich auffallend schnell, die Operationswunde granulirte langsam zu, aber geringe und geruchlose Eiterung aus dem Ohre dauerte fort. Einträufelungen von Alkohol in den Gehörgang wurden ohne Erfolg dagegen versucht.

Im knöchernen Gehörgange entwickelte sich im Anschluss an die letzte Operation eine schnell zunehmende narbige Stricture, die zur völligen Atresie zu führen drohte. Bei der naheliegenden Gefahr neuer Eiterretention rieth der berichtende Arzt den Eltern verständiger Weise zu nochmaliger Operation, ohne erst die sicheren Zeichen einer Eiterverhaltung (Schmerz und Fieber) abzuwarten.

Status praesens vom 28. Februar 1896.

Allgemeiner Habitus: Kräftig entwickelter Knabe von 34,5 Kilo Körpergewicht, ohne scrophulösen Habitus, ohne Drüsenschwellungen. Herz und Lunge gesund. Urin ohne Eiweiss und Zucker. Fieberfrei.

Augen normal, auch ophthalmoskopisch. Von Abducensparese nichts mehr nachweisbar.

Umgebung des Ohres: Hinter dem rechten Ohre eine tiefe Knochendepression mit Hautnarben. Der obere Theil der Narben ist stark prominent und callös, angeblich zuweilen anschwellend und bei Berührung schmerzhaft. Erst nach sorgfältiger Reinigung des schwieligen Narbengewebes ist eine kleine Fistelöffnung in demselben erkennbar.

Gehörgang- und Trommelfellbefund. Rechts: Fast completer narbiger Verschluss im medialen Theile des knöchernen Gehörganges. Nur mit der Sonde lässt sich eine feine Oeffnung in demselben erkennen. Lateral von dem Narbenverschluss führt eine Oeffnung im Knochen nach hinten-oben in den Warzenfortsatz, aus welcher sich mit der Antrumröhre krümlicher, viel Knochensand enthaltender Eiter entleeren lässt.

Links normal.

Hörprüfung: Rechts Flüsterworte, nur wenn direct ins Ohr gesprochen, sicher gehört. Bei Stimmgabelprüfung das Gehör für hohe Töne etwas herabgesetzt, in der Mittellage gut, von C 2 nach unten schlecht.

Links normal.

Bei Catheterismus tubae ein unbestimmtes Blasegeräusch hörbar, sicher kein Perforationsgeräusch.

Operation am 3. März 1896.

Totalaufmeisselung wegen Caries des Warzenfortsatzes und artificieller Narbenstrictur im Gehör-

gange. Durchtrennung des callösen Narbengewebes hinter dem Ohr. Jenes ist mit dem Knochen fest verwachsen und dadurch die Freilegung der Corticalis erschwert. Dieselbe erscheint in grosser Ausdehnung, besonders auch nach oben weit über die Linea temporalis hinaus, wie angenagt, rauh und zeigt als Rest früherer Operation einen Defect, der mit schwammigen Granulationen erfüllt ist. Bei Vorklappung der Ohrmuschel und der hinteren Gehörgangswand quillt etwas Eiter aus der Tiefe zwischen häutiger und knöcherner Wand des Gehörganges. Die Strictur im Gehörgange ist theils durch narbiges Bindegewebe, theils durch Knochen-Neubildung herbeigeführt. Die Freilegung der Mittelohrräume ist ungewöhnlich erschwert durch Osteosclerose. Das Antrum mastoideum war von fungösen Granulationen erfüllt, ebenso wie der Aditus ad antrum und die Paukenhöhle. Es machte den Eindruck, als ob bei den früheren Operationsversuchen das Antrum überhaupt nicht eröffnet worden war. Der Sinus transversus lag nirgends frei, wurde aber jetzt freigelegt und seine Wandung von normaler Beschaffenheit gefunden. Der im Trommelfellreste noch vorhandene Hammer war am unteren Ende des Manubrium cariös und wurde excidirt; ebenso der Amboss. Die ganze Spitze des Warzenfortsatzes, die noch stand, wurde entfernt. Nirgends zeigte sich eine Spur von Cholesteatom.

Nach horizontaler Spaltung der hinteren häutigen Gehörgangswand bis weit in die Concha hinein, musste der Verticalschnitt nach oben und unten besonders ergiebig angelegt werden, um überhaupt Hautlappen bilden zu können. Der grösste Theil des Hautüberzuges im Gehörgang war durch die narbige Strictur verloren gegangen. Tamponade, einige Suturen oben zur Verkleinerung der Hautwunde und zur Bedeckung der entblössten Squama.

Verlauf nach der Operation.

Fieberfrei. Am 12. April wird ein Fistelgang entdeckt, der sich unter der Haut der unteren Gehörgangswand hinzog und mit dem Boden der Paukenhöhle communicirte. Die Ueberhäutung schritt sehr schleppend vor, auch trat mehrmals Ulceration bereits überhäuteter Partien ein, besonders an der hinteren Wand der Knochenhöhle, wie dies oft bei Tuberculose vorkommt. Die wiederholte Untersuchung auf Tuberkelbacillen ergab indess constant ein negatives Resultat, ebenso die Impfung in die vordere Augenkammer eines Meerschweinchens. Im September war

die Paukenhöhle endlich überhäutet, aber es bestand noch immer der Fistelcanal unter der Haut der unteren Gehörgangswand. Nach Auftamponiren desselben gelang es, ihn zur Heilung und zum Verschluss zu bringen.

Völlig geheilt von der Eiterung und der unheildrohenden knöchernen Strictur im Gehörgange konnte der P. im November 1896, nach einer Behandlungsdauer von 9 Monaten entlassen werden. Er hat sich seitdem in grösseren Pausen regelmässig zur Controlle vorgestellt, zuletzt am 6. Januar 1900 und ist bis jetzt (über 3 Jahre nach der Entlassung) kein Recidiv der Eiterung und der Strictur eingetreten. Von der grossen persistenten Oeffnung hinter dem Ohr lässt sich die Knochenhöhle nach allen Richtungen übersehen, und die von Zeit zu Zeit erforderliche Entfernung trockener Hautlamellen, unter denen sich bisher nie Epitheldefecte zeigten, mit Leichtigkeit vornehmen. Der Knabe hat sich körperlich gut entwickelt, und hatte sein Körpergewicht innerhalb eines Jahres nach der Operation am 3. März 1896 um 3 Kilo, weiterhin in den folgenden drei Jahren um 12,7 Kilo zugenommen.

Die Ursache der narbigen Verwachsung im knöchernen Gehörgange ist hier ganz zweifellos der Gebrauch des scharfen Löffels im Gehörgange gewesen bei der am 27. August 1895 von anderer Seite vorgenommenen Operation. Allerdings enthält der ärztliche Bericht, auf welchem diese Annahme basirt, auffällige Widersprüche mit demjenigen objectiven Befunde, welcher bei der späteren Totalaufmeisselung am 3. März 1896 erhoben wurde. Dabei zeigte sich weder der ganze Warzenfortsatz resecirt, noch war das Antrum mastoideum und die Paukenhöhle breit eröffnet worden, sondern es machte den Eindruck, als wenn das Antrum wegen der vorhandenen Osteosclerose überhaupt nicht erreicht worden war. Auch am Sinus transversus, der nach dem Bericht bei der ersten Operation in Ausdehnung von 2—3 cm freigelegt sein sollte, war keine Spur früherer Freilegung mehr zu erkennen, während aussen in der Corticalis der mit Granulationen ausgefüllte Knochendefect noch vorhanden war. Wollte man annehmen, dass in der Zwischenzeit von ca. 6 Monaten zwischen den beiden operativen Eingriffen die Knochenneubildung eine so rapide gewesen sei, dass die tiefen Knochenlücken sich ergänzt hätten, so ist der Umstand, dass in der Corticalis die Lücke erhalten war, mit dieser Annahme nicht vereinbar. Ich

glaube daher, dass der Berichterstatter sich über die Ausdehnung des Eingriffes in den Knochen bei der ersten Operation getäuscht hat, halte aber eine Täuschung für ausgeschlossen in Bezug auf den unter den vorliegenden Umständen ganz unzulässigen Gebrauch des scharfen Löffels im Gehörgange. Der Berichterstatter hat durch eigne Untersuchung bestimmt gewusst, dass vor Beginn der Operation der Gehörgang weit war und hat nach derselben selbst beobachtet, dass sich dieser erst hinterher schnell verengt hat.

Ob das lateral von dem Narbenverschluss gelegene Loch in der hinteren oberen Wand des Gehörganges, welches in die Hohlräume des Warzenfortsatzes führte, durch cariöse Zerstörung des Knochens entstanden oder Artefact und Folge eines Operationsfehlers war, ähnlich wie im Fall VI, liess sich nachträglich nicht entscheiden. Das letztere erschien mir wahrscheinlicher bei dem Vorwiegen der condensirenden Ostitis.

In Bezug auf die Aetiologie der Erkrankung steht in diesem Falle anamnestisch Masernotitis fest. Für secundäre tuberculöse Infection spricht bei zweifelhafter hereditärer Disposition mancherlei in dem Wundverlauf, was wir klinisch als mindestens suspect zu bezeichnen gewohnt sind, nämlich die Beschaffenheit der Granulationen, die schleppende Ueberhäutung und der schmerzlose Zerfall bereits überhäuteter Partien.

Alle diese Zeichen sind aber unzuverlässig, und ein positiver Beweis für die local-tuberculöse Natur des Knochenleidens konnte weder durch die Untersuchung des Eiters und der Granulationen, noch durch Impfversuche erbracht werden. Jedenfalls ist das Leiden durch die Totalaufmeisselung vorläufig auf drei Jahre geheilt worden, und die schnelle und zunehmende Besserung der allgemeinen Ernährung widerlegt die Annahme anderweitiger tuberculöser Erkrankung innerer Organe.

X.

Chronische Eiterung mit polypöser Granulation aus dem Atticus tympanicus nach Stichverletzung (?). Freilegung und Auslöffelung des Atticus und Extraction des cariösen Hammers. Keine Heilung. Drei Jahre später Strictur des Gehörgangs und Cholesteatom. Heilung durch Totalaufmeisselung.

Martha Brehmer, 23 Jahre alt, aus Sandersleben, Dienstmädchen.

Aufgenommen am 28. December 1893, ungeheilt entlassen am 6. April 1894. Wiederaufgenommen am 11. Februar 1897, entlassen 6. Mai 1897 als geheilt.

Anamnese. Nach einer Verletzung mit einer Haarnadel im linken Ohre im 15. Lebensjahre soll nach der Erzählung der Patientin Schmerz mit nachfolgender Eiterung entstanden sein. Die Nadel sei von ihr eingeführt worden, um sich wegen lästigen Juckens im Ohre zu kratzen. Ob diese geringfügige Verletzung im Ohre, wie die Patientin annimmt, wirklich dem ersten Beginne der Erkrankung entspricht, oder ob nicht vor derselben schon eine schmerzlose Eiterung im Ohre bestand, welche das lästige Jucken herbeiführte, muss unentschieden bleiben. Jedenfalls hat die Patientin nach der Verletzung zuerst die Eiterung aus dem Ohre bemerkt, und dieselbe ist seitdem mit Unterbrechungen fort bestanden. Als sich nach Jahren dazu Kopfschmerzen und Schwindelanfälle gesellten, kam Patientin deswegen in die Ohrenklinik (November 1893) und wurde in derselben zunächst poliklinisch behandelt. Ein den Gehörgang abschliessender Polyp wurde entfernt, und danach verschwanden schnell die geklagten cerebralen Symptome, welche durch Eiterretention im Mittelohr bedingt waren. Die Kopfschmerzen stellten sich jedoch nach einigen Wochen von neuem ein, und deshalb erfolgte die Aufnahme in die stationäre Abtheilung der Ohrenklinik am 28. December 1893.

Status praesens. Herz, Lungen, Augenhintergrund normal. Ausser Kopfschmerzen keine anderen cerebralen Symptome.

Umgebung des Ohres normal.

Gehörgang- und Trommelfellbefund. In der Tiefe des linken Gehörganges eine polypöse Granulation sichtbar, deren Ausgang zunächst nicht mit Sicherheit festzustellen war. Die Beschaffenheit der hinter derselben befindlichen Theile nicht zu beurtheilen.

Rechts: Gehörgang normal. Im rechten Trommelfell als Residuen früherer Eiterung Narbe und Kalkablagerung.

Hörprüfung: Flüsterworte links nur in nächster Nähe des Ohres, rechts bis 2 M. C vom Scheitel nicht lateralisirt. Hohe Töne (fis_4 — c_4) links erheblich schlechter als rechts.

Bei Catheterismus tubae links kein Perforationsgeräusch hörbar. —

Weiterer Verlauf: Nachdem der Polyp mit der Schlinge entfernt war und die Nachblutung aufgehört hatte, liess sich deutlich erkennen, dass die Wurzel des Polypen von hinten-oben aus der Paukenhöhle kam; der Wurzelstumpf wurde mit dem Galvanokauter berührt. Schon nach 5 Tagen war der Polyp wieder nachgewachsen und wurde zum zweiten Male mit Schlinge und Galvanokauter behandelt. Nach 9 Tagen war bei nunmehr geschrumpfter Polypenwurzel deutlich mit der Sonde erkennbar, dass dieselbe nach hinten-oben in die Paukenhöhle verfolgt werden konnte. Es wurde für sicher gehalten, dass sie dem Atticus entsprang, und dort vielleicht von den cariösen Ossiculis allein ausging. Die Eiterung war in Folge der wiederholten Aetzung reichlich, aber keine Klage über Kopfschmerz.

I. Operation am 8. Januar 1894. Freilegung und Auslöffelung des Atticus tympanicus mit Extraction des cariösen Hammers nach Vorklappung der Ohrmuschel. Bei der zur Freilegung des Atticus erforderlichen Vorklappung der Ohrmuschel mit Ablösung und Vorlagerung der hinteren Gehörgangsauskleidung, welche ich von einem Praktikanten der Klinik ausführen liess, wurde der Fehler begangen, dass durch zu hastige Schnittführung die hintere Gehörgangswand quer durchschnitten wurde; auch wurde gegen meinen Willen auch ein Theil der vordern Gehörgangswand von seiner knöchernen Unterlage abgehoben. Als der Polypenrest, welcher durch die laterale Atticuswand hervorragte, freigelegt war, wurde die Atticuswand mit dem schmalen Hohlmeissel entfernt. Die Höhle war erfüllt von einer zusammenhängenden Granulationsmasse, die allein vom cariösen Hammerrest auszugehen schien, (Kopf und Hals bereits durch Caries verzehrt). Der erhaltene Griff sass in dem nach oben noch vorhandenen Reste des Trommelfells. Vom Amboss war nichts mehr vorhanden. Der Steigbügel nicht sichtbar. Das von innen eröffnete Antrum mastoideum zeigte sich abnorm klein, aber ohne pathologischen Inhalt. Der häutige Gehörgang wurde ohne horizontale Spaltung sorgfältig reponirt; die obere Hälfte der retroauriculären Wunde primär genäht, die untere offen gelassen und ein Drain eingelegt. Ebenso in dem Gehörgang ein möglichst dickes Gummidrain fixirt, umpolstert mit Jodoformgaze.

Verlauf nach der Operation. Fieberfrei. Am 5. Tage wurden die vereiterten Nähte der äusseren Wunde entfernt. Die nachfolgende Behandlung mit antiseptischen Spülungen und Tamponade des Gehörgangs brachte die Eiterung nicht zur Heilung. Die Gehörgangswände wurden nicht nekrotisch, aber die aus der Tiefe fortdauernde Granulationsbildung konnte durch Aetzungen nicht beseitigt werden. Am 6. Apri 1894 wurde P. ungeheilt, aber ohne Narbenstrictur entlassen. —

Am 11. Februar 1897 erfolgte die Wiederaufnahme zur Operation, weil sich zu der fortdauernden Eiterung anhaltende Kopfschmerzen auf der ohrkranken Seite hinzugesellt hatten.

Status praesens vom 11. Februar 1897. Der mediane Theil des linken Gehörganges zeigt sich jetzt trichterförmig stricturirt. Der Durchmesser der runden Stricturöffnung beträgt ca. 1 mm. Aus derselben quillt der Eiter hervor. Im rechten Trommelfell Narbe und Verkalkung.

Hörprüfung: Flüsterworte links direct ins Ohr unsicher; rechts 2,5 m. C. vom Scheitel nach links projicirt. Für hohe und tiefe Stimmgabeltöne links Gehör erheblich schlechter als rechts. Bei Catheterismus tubae links kein Perforationsgeräusch hörbar, nur Blasegeräusch.

II. Operation am 12. Februar 1897. Totalaufmeisselung mit Stricturoperation. Nach Vorklappung der Ohrmuschel mit Abhebung des Hautüberzuges der hinteren Gehörgangswand stellt sich heraus, dass die im medialen Theile des Gehörganges gelegene Strictur nicht nur häutig, sondern auch knöchern ist. Nach Wegnahme des harten, überhängenden, die Strictur bedingenden Knochens, zeigen sich die Mittelohrräume überall erfüllt von Cholesteatommassen und Granulationen. Ausräumung und Glättung der Mittelohrräume. Excision der Narbenstrictur und horizontale Spaltung der restirenden abgelösten hinteren Wand des häutigen Gehörorgans; Formation zweier Lappen aus derselben nach oben und unten, die durch Nähte so fixirt werden, dass sie dem Knochen fest aufliegen. Tamponade und Verband.

Der Verlauf nach der Operation war fieberfrei. Die Kopfschmerzen hörten sogleich auf. Wegen ungewöhnlich lange fortbestehenden Fötors des reichlichen Wundsecretes wurde häufiger Verbandwechsel schon vom dritten Tage an erforderlich. Erst nach 12 Tagen liess der Fötor nach, als einige Tage mit Kali hypermang.-Lösung verbunden war.

Unter der sonst üblichen Nachbehandlung mit trockener Tamponade und Lapisätzungen wurde dann die Operationshöhle, die vom Gehörgange gut übersichtlich blieb, überall mit Epidermis bekleidet und andauernd frei von Fötor. Nur am Tegmen tympani, das offenbar cariös war, restirte noch eine granulirende Knochenstelle, die mehrfach geätzt werden musste, bis auch hier endlich die Epidermisirung zu Stande kam.

Am 6. Mai 1897 wurde die Patientin mit überall epidermisirter, trockner Knochenhöhle bei weitem Zugang entlassen. Die wiederholte Controlle in den Jahren 1898 und 1899 (zuletzt am Ende November 1899) constatirte das unveränderte Fortbestehen der schützenden Epidermisdecke mit spiegelndem Glanz in der gemeinschaftlichen Knochenhöhle, ohne jede Neigung zu der sonst nach Cholesteatomoperation in den ersten Jahren so häufig beobachteten Ueberproduction und Ansammlung von lamellenartig sich anhäufenden verhornten Epithelien. Die Hör-

weite auf dem operirten Ohre für Flüstersprache war zweifellos grösser als vor der zweiten Operation, aber schwankend zwischen 5 und 20 cm (vorher direct in's Ohr unsicher).

In diesem Falle ist die Ursache der zwischen der ersten und zweiten Operation zu Stande gekommenen Strictur nicht so klar zu Tage liegend, wie in den meisten anderen Fällen. Jedenfalls liegen verschiedene ursächliche Momente zu Grunde. Erinnert sei an den Umstand, dass bei der ersten Operation am 8. Januar 1894 1) unbeabsichtigt von einem klinischen Praktikanten in die hintere häutige Gehörgangswand eingeschnitten worden ist, 2) dass bereits damals Osteosklerose bestand, welche zu einer gleichmässigen concentrischen Verkleinerung des Antrum mastoideum geführt hatte, 3) dass mit Rücksicht darauf, dass das nach erfolgter Atticusfreilegung explorativ eröffnete Antrum mastoideum sich ohne pathologischen Inhalt zeigte, von der Bildung einer grossen breiten Knochenmulde Abstand genommen wurde, 4) dass vielmehr der grösste Theil der hinteren knöchernen Gehörgangswand intact blieb, der häutige Gehörgang ohne Spaltung reponirt und die retroauriculäre Wunde zum grössten Theil primär vernäht wurde. Die bei der zweiten Operation (1897) gefundene Strictur war zunächst eine häutige, deren Entstehung wohl mit der unbeabsichtigten Verletzung der Gehörgangshaut bei der ersten Operation in Verbindung gebracht werden kann. Median von der häutigen Narbenstrictur fand sich auch eine knöcherne, durch Knochenapposition der hinteren knöchernen Gehörgangswand entstandene. Wodurch diese Knochenneubildung zu Stande gekommen ist, ob sie unabhängig von der ersten Operation entstanden ist und als Product der bei dieser schon festgestellten und dann weiter fortgeschrittenen Osteosklerose aufzufassen ist, ob der Reiz der festen und lange dauernden Tamponade durch den Gehörgang ein begünstigendes Moment für das Zustandekommen abgegeben hat, oder ob andere ursächliche Momente mitgewirkt, muss dahin gestellt bleiben. Nicht ohne Bedeutung ist gewiss auch der Umstand gewesen, dass wir uns durch den Operationsbefund im Jahre 1894 bestimmen liessen, von der Fortnahme der ganzen hinteren knöchernen Gehörgangswand Abstand zu nehmen. Hierdurch war anstatt einer weiten übersichtlichen Knochenhöhle schon ein enger, in seiner Uebersichtlichkeit infolge der unterlassenen Gehörgangsspaltung noch mehr beeinträchtigter Hohlraum in

der Tiefe des Ohres eingetauscht. Dazu kam der weitere Fehler, durch Anlegung einer primären retroauriculären Naht, zu welcher die Abwesenheit eines pathologischen Antruminhaltes verleitet hatte, auf den günstigen Einblick in die Knochenhöhle von hinten und die Ueberwachung derselben zu verzichten.

Dieser Fall gab für uns die Mahnung, in Fällen, wo nach Vorklappung des Gehörgangs der Atticus eröffnet und das von der hinteren Gehörgangswand aus probatorisch eröffnete Antrum sich ohne Granulationen oder sonstigen pathologischen Inhalt zeigt, trotzdem unter allen Umständen durch Fortnahme der hinteren knöchernen Gehörgangswand von innen nach aussen einen breiten Zugang in die Tiefe anzulegen und nicht den Versuch einer primären retroauriculären Naht zu machen.

Ob das bei der zweiten Operation aufgefundene Cholesteatom als artificielles aufzufassen oder unabhängig von dem ersten operativen Eingriff entstanden ist, kann nicht entschieden werden. Es bliebe ja auch Raum für die Anahme, dass bei der ersten Operation, bei welcher nur der Einblick in Paukenhöhle und Antrum mastoideum ermöglicht war, schon peripher gelegene pneumatische Räume des Proc. mastoideus, die von der Osteosklerose nicht betroffen waren, der Sitz von Cholesteatombildung gewesen sein konnten. Hiergegen würde die allgemeine Erfahrung sprechen, dass dies bei Freisein des Antrum jedenfalls ein selten vorkommender Vorgang ist.

XI.

Complete Atresie des linken Gehörganges bei chroniseher Mittelohreiterung aus nicht sicher erkennbarer Ursache (Trauma?). Atresieoperation mit Totalaufmeisselung des Mittelohres.

Arthur Kasparick, 20 Jahre alt, Friseurgehülfe aus Halle. Aufgenommen 1. März 1897, entlassen 5. April 1897.

Anamnese. Eiterung aus dem linken Ohre seit frühester Kindheit, angeblich angeboren. Häufige Anfälle von Ohrschmerz in der Kindheit, die gewöhnlich 8 Tage anhielten und dann unter Ausspritzungen schwanden. Im 16. Lebensjahre wegen heftiger Ohrschmerzen das erste Mal ärztliche Hülfe gesucht. Dieselbe bestand „in Erweiterung des Gehörganges mit dem Messer". Darauf verschwanden die Schmerzen sofort und kehrten auch für längere Zeit (Jahre hindurch) nicht wieder. Im Sommer 1895 und 1896 „rheumatische" Schmerzen im linken Arm und linken Bein, die so erheblich wurden, dass die Bewegung der Glieder beeinträchtigt wurde. Der Gebrauch von Dampfbädern besserte diesen Zustand, führte aber eine Verschlimmerung des Ohrleidens herbei. Es entstand Hitzegefühl im Kopf, Ziehen und Stechen im linken Ohre, mit Ausstrahlen der Schmerzen vom Ohre bis in die Stirn. Dazu gesellten sich von Januar 1897 ab häufige Schwindelanfälle, wegen deren Patient durch den consultirten Arzt der Ohrenklinik überwiesen wurde.

Der Warzenfortsatz soll niemals der Sitz von Schmerzen gewesen sein. Beim Valsalva'schen Versuche soll in früheren Jahren der „Eiter aus dem linken Ohre herausgespritzt sein gegen die vorgehaltene Hand", seit längerer Zeit aber, wo die Eiterung ganz aufgehört habe, will Patient deutlich fühlen, dass bei diesem Versuche die Luft gegen einen Verschluss anschlage, unter einem „quaddernden" Geräusche, welches er mit dem gesunden rechten Ohre hören könne. Das linke Ohr sei, so lange seine Erinnerung reiche, stets vollkommen taub gewesen.

Status praesens vom 1. März 1897. Mittelmässig kräftig gebaut. Körpergewicht 65 Kilo. Herz und Lungen gesund. Urin frei von Eiweiss und Zucker. Venenektasieen an den linken Extremitäten. Fieberfrei.

Gehörgang- und Trommelfellbefund. Rechts normal. Links completer narbiger Gehörgangsverschluss in der Tiefe des knöchernen Gehörganges.

Hörprüfung. Flüstersprache rechts 5 m, links 0. Stimmgabeln durch Luftleitung rechts in allen Tonlagen gleich gut, links 0; durch Knochenleitung von jeder Stelle des Schädels aus nach rechts, vom linken Warzenfortsatz aus zuweilen nach der Mitte des Kopfes projicirt.

Nase und Schlund normal bis auf geringe Hypertrophie der linken Tonsille.

Operationsbefund bei der Atresieoperation am 3. März 1897. Weichtheile über dem Warzenfortsatz und dessen Corticalis von normaler Beschaffenheit. Die Gehörgangsauskleidung ist stark narbig verdickt, lässt sich schwer vom Knochen ablösen, so dass es mühsamer Präparation mit Messer und Scheere bedarf. Dicht vor der Paukenhöhle wird der häutige Gehörgang, medial von der Atresie, quer durchschnitten und mit dem stumpfen Haken nach vorn gezogen. Dadurch lässt sich aber kein Einblick in die Tiefe des sich nach innen zunehmend verengernden knöchernen Gehörganges gewinnen, weil der Rest der narbig verdickten Auskleidung im Wege ist. Dieser wird theils mit der Scheere, theils mit dem scharfen Löffel entfernt. Endlich präsentirt sich in der Tiefe ein etwas über stecknadelkopfgrosses, von hyperostotischem Knochen umrahmtes Loch, durch welches man mit der Sonde in die Paukenhöhle gelangt. Das Loch wird mit dem Meissel vorsichtig nach hinten und oben erweitert, wodurch zunächst das Promontorium sichtbar gemacht wurde. Nach weiterer Freilegung nach hinten zu wird der Aditus ad antrum sichtbar, kenntlich an der horizontalen Bogengangsprominenz. Die Paukenhöhle ist so schmal, dass man eben noch mit der Hakensonde hineingelangt. Mit derselben lässt sich er-

kennen, dass nach hinten vom Aditus ein Hohlraum vorhanden ist. Nach Entfernung der lateralen Atticuswand lässt sich erkennen, dass dieser Hohlraum dem sehr verengten Antrum mastoideum entsprach. Dasselbe war erfüllt von Granulationen, welche ihren Ausgang vom Tegmen antri nahmen. Der Hammer liess sich in diesem Falle ohne Durchschneidung der Tensorsehne entfernen und war nicht cariös. Vom Amboss existirte nur noch ein cariöses Rudiment, welches osteophytische Neubildungen zeigt. Die oberflächlich cariöse Schicht des Tegmen Antri, an welcher die Granulationen haften, wird mit dem Meissel flach abgeschält. In den terminalen Zellen des Warzenfortsatzes verdickte Schleimhaut, ohne Granulationswucherungen. Nachdem eine der Totalaufmeisselung entsprechende einheitliche Höhle geschaffen war, wurde das Narbengewebe mit der Atresie aus dem vorgelagerten häutigen Gehörgang excidirt, und dann die hintere Wand desselben wie gewöhnlich gespalten, und der nach unten und hinten formirte Lappen durch eine Naht am Rande der Operationshöhle fixirt. Drain in den Gehörgang; primäre Naht der retroauriculären Wunde bis auf das mittlere Drittel, welches offen gelassen wird zur Einführung eines losen Tampons. Verband. —

Verlauf nach der Operation normal und fieberfrei.

Am 5. April 1897 musste der Patient auf seinen Wunsch entlassen werden mit noch nicht ganz überhäuteter Wundhöhle, aber anscheinend überwundener Stenosengefahr.' Die weitere Controlle des Operationsresultates hat ergeben, dass bis Weihnachten 1899 eine Strictur nicht recidivirt war, dass die Eiterung aber an einer kleinen Stelle der Paukenhöhle noch fortdauerte. —

Dieser Fall ist geeignet, ebenso wie Fall I (vgl. Band 47, S. 76 unten) zur Berichtigung der Irrlehre zu dienen, dass eine in der Paukenhöhle fortdauernde Eiterung das Zustandekommen einer völligen Verwachsung des Gehörganges verhindere, und dass hierbei stets eine fistelartige Oeffnung in dem Narbenverschlusse zu finden sei. Zum Abflusse des Eiters kann ja der Tubenkanal dienen, besonders bei Patienten im jugendlichen Alter, oder wie im Fall V ein Senkungsabscess am Halse mit fistulösem Aufbruch. Findet Abfluss des Eiters durch die Tuba in den Rachen statt, so kann er in Kehlkopf und Lunge gelangen und Veranlassung zu Aspirationspneumonie (vulgo Schluckpneumonie) mit Abscessen geben, die für metastatische Lungenabscesse ohne Sinusphlebitis gehalten werden könnten. In einem 1867 von mir publi-

cirten Falle (s. dieses Archiv Bd. II, S. 36) wo bei acuter Caries abscedirende Pneumonie mit Pyopneumothorax den Tod herbeiführte, ohne Vermittlung von Sinusthrombose, ist mir diese Erklärung durch mechanisches Herablaufen des Eiters bei fehlender Expectoration resp. bei herabgesetzter Reizbarkeit der Kehlkopf- und Trachealschleimhaut nachträglich viel wahrscheinlicher erschienen als die damals angenommene embolische Natur der letalen Lungenaffection. Die durch die Section nachgewiesene Erweiterung der knöchernen Tuba durch Caries erleichterte den mechanischen Abfluss des Eiters nach dem Rachen. Die von Leutert (siehe Archiv. Bd. 41, S. 225) urgirte Möglichkeit eines auf den Bulbus v. jugularis beschränkten Thrombus, der bei dem Sectionsbefunde nicht notirt sei, muss ich allerdings zugeben, aber der ganze Krankheitsverlauf und der Sectionsbefund war ein wesentlich anderer, wie wir ihn sonst bei embolischen Lungenmetastasen zu sehen gewohnt sind. Es ist Aufgabe der Zukunft, dieser Erklärung des Zusammenhanges zwischen eitriger Otitis und abscedirender Pneumonie weiter nachzuforschen, vornehmlich für solche Fälle, wo keine Sinusthrombose gefunden ist.

XII.

Spontan entstandene Narbenstrictur im linken knöchernen Gehörgange neben chronischer Eiterung durch Caries in der Paukenhöhle. Hyperostose im Gehörgang und Warzenfortsatz. Stricturoperation in Verbindung mit operativer Freilegung der Mittelohrräume ohne Erfolg. Wiederholung der Operation mit Fortnahme auch der vorderen Wand des hyperostotischen Gehörganges bis zur Freilegung der Kapsel des Kiefergelenkes. Temporäre Heilung. Recidiv der Strictur und Eiterung.

Clara Schmidt, 10 Jahre alt, Eisenbahnarbeiterskind aus Schkeuditz bei Leipzig. Aufgenommen den 19. April 1898, ungeheilt entlassen den 6. Juli 1898. Wiederaufgenommen in die Klinik 8. März 1899. Entlassen 20. Mai 1899.

Von der Anamnese ist nichts weiter bekannt, als dass seit erster Kindheit linksseitige Otorrhoe besteht. Wegen dieser wird Behandlung verlangt.

Status praesens vom 19. April 1898. Kräftig ernährtes und gut entwickeltes Kind. Innere Organe ohne Befund. Urin frei von Eiweiss und Zucker. Ohne Schmerzen. Fieberfrei.

Gehörgangs- und Trommelfellbefund: Rechts normal. Links copiöse Eiterung, fötid, pulsirend in der Tiefe. Nach Ausspülung ist narbige Strictur im knöchernen Gehörgang sichtbar, die denselben nahezu verschliesst. Nur in der Mitte

des häutigen Narbenverschlusses ist eine sehr kleine fistulöse Oeffnung erkennbar, aus welcher der Eiter herausquillt, und hinter welcher eine rothe Granulationsmasse erscheint.

Hörprüfung: Rechts Flüsterworte über 5 m, links bis 5 cm. Stimmgabeltöne in allen Tonlagen beiderseits gleich gut. C vom Schädel überall nach links.

Nase und Schlund gesund.

Operationsbefund bei der Stricturoperation am 21. April 1898. Freilegung der Mittelohrräume von aussen nach innen. Die Strictur liegt im medianen Theil des knöchernen Gehörgangs und erweist sich als aus narbigem Bindegewebe bestehend. Die Labyrinthwand der Paukenhöhle ist mit granulirender Schleimhaut von himbeerförmigem Aussehen bedeckt. Vom Hammer ist nur noch ein nekrotisches Rudiment, vom Amboss nichts vorhanden. Das Antrum mastoideum ist fast vollständig durch Knochenneubildung aufgehoben. Vom Aditus ad antrum aus führt nur noch ein ganz kurzer und flacher Recessus nach hinten. Nach Excision der narbigen Strictur wird die abgelöste hintere Wand des häutigen Gehörganges horizontal gespalten. Tamponade, Verband.

Verlauf nach der Operation: Fieberfrei. Beim ersten Verbandwechsel am 25. April zeigte sich der Gehörgang oben und unten gut anliegend, und die Tiefe gut übersichtlich. Dies blieb auch in der Folge, solange das Kind in der stationären Klinik täglich behandelt wurde. Die Ueberhäutung im Gehörgang und Warzenfortsatz erfolgte in gewöhnlicher Weise in Zeit von ca. 2 Monaten, aber die Ueberhäutung der granulirenden Paukenhöhle wollte nicht fortschreiten. Der Vater wurde ungeduldig und drängte trotz Widerrathens auf Entlassung seines Kindes aus der Klinik und auf weitere ambulatorische Behandlung. Dies geschah, war aber, wie vorauszusehen war, zum Schaden des Kindes.

Am 16. August war die retroauriculäre Wunde geschlossen, der Gehörgang indessen noch weit geblieben; in der Paukenhöhle ein glattes, rothes Granulationspolster sichtbar, welches fortdauernd spärliche Secretion unterhielt. Das Kind kam unregelmässig zum Verbandwechsel, wie das häufiger bei poliklinischer Nachbehandlung zu geschehen pflegt, besonders wenn die erforderlichen Aetzungen der Granulationen in der Tiefe länger anhaltende Schmerzen verursachen.

Schon vor Ende des Monats August kam das Kind nach längerem Ausbleiben mit einem Recidiv der Strictur in der

Mitte des Gehörganges wieder, und hinter derselben dauerte die Eiterung in der Paukenhöhle fort. Also mit anderen Worten, die Operation und die ganze Mühe der Nachbehandlung war vergeblich gewesen.

Wiederaufnahme am 2. Februar 1899.

Zweite Stricturoperation am 7. Febr. Die Narbenstrictur war jetzt etwa in der Mitte des Gehörganges, wo sich ein membranöser Verschluss neugebildet hatte, in dessen Centrum eine feine Oeffnung geblieben war von dem Lumen einer dünnen Stricknadel. Die von Granulationen erfüllte Paukenhöhle wurde durch Ablösung der Ohrmuschel und der hinteren Gehörgangswand wiederum freigelegt, das stricturirende Narbengewebe aus dem Gehörgange excidirt, dann aber auch von der ganzen vorderen hyperostotischen Wand des Gehörganges bis fast zur Paukenhöhle so viel mit dem Meissel fortgenommen, dass die Kapsel des Kiefergelenkes freilag und dadurch die überhaupt erreichbare Erweiterung des Lumens herbeigeführt schien.

Die horizontale Spaltung der hintern Gehörgangshaut wurde diesmal bis weit in die Concha nach aussen geführt, um zur Bildung eines oberen und unteren Lappens genügend gesunde Haut zu gewinnen, welche zur Bedeckung des Knochens nach oben und unten eingenäht wurde.

Die Heilung erfolgte ohne Zwischenfälle unter fortgesetzter Tamponade. Nach zwei Monaten war die Ueberhäutung der ganzen Knochenhöhle, auch der Labyrinthwand der Paukenhöhle erreicht und die Eiterung anscheinend geheilt. Das Kind wurde entlassen.

Die Controlle in den nächsten Monaten bestätigte den unveränderten Fortbestand der anscheinenden Heilung der Strictur und der tiefen Eiterung. Die fortgesetzte Beobachtung des Falles zeigte aber, dass ohne Hinzutritt neuer Schmerzen ein Recidiv der Eiterung aus der Paukenhöhle entstand, welches bald von zunehmender Stenose des medialen Theils des Gehörganges gefolgt war und schliesslich (Ende December 1899) wieder ziemlich genau dasselbe Verhältniss zeigte, wie vor der ersten Operation. In der Tiefe des Gehörganges ein fibröser Verschluss, in dessen Mitte eine feine Oeffnung befindlich, aus der Eiter hervorquoll und hinter welcher nach Dilatation durch Laminaria Granulationswucherung sichtbar wurde. Offenbar bestand die Caries in der Paukenhöhle fort und war die Ueberhäutung derselben über noch kranken Knochenstellen erfolgt. Dazu

bestand aber jetzt noch eine Fistelöffnung in der retroauriculären Narbe, aus welcher der Eiter aus der Paukenhöhle zeitweise ebenfalls Abfluss findet.

Die Hauptschuld des Misserfolges in diesem Falle, welcher die Unsicherheit des Erfolges der bisher üblichen Operationsmethode bei Narbenstrictur im Gehörgange gut illustrirt, lag hauptsächlich in der Unregelmässigkeit der Nachbehandlung, wie solche eine ambulatorische Nachbehandlung häufiger mit sich bringt. Die Mittel, welche uns zur Verfügung stehen, um dem Recidive der Strictur vorzubeugen, nämlich feste Tamponade und Aetzungen, sind nur bei regelmässiger und consequenter Anwendung wirksam. Ist dies, wie gewöhnlich bei ambulatorischer Behandlung, nicht ausführbar, so recidivirt die Strictur auch nach der radicalsten Totalaufmeisselung. Versuche mit Hauttransplantation nach Stricturoperation habe ich noch nicht angestellt, verspreche mir aber nach den meist negativen Resultaten, die ich davon gesehen habe bei schleppender oder stillstehender Epidermisirung der granulirenden Paukenschleimhaut nach Totalaufmeisselung kaum einen Erfolg.

Wenn auch in der Epikrise der einzelnen Fälle das Wichtigere bereits hervorgehoben ist, so giebt der durch die beigefügte Tabelle erleichterte Ueberblick über die Gesammtzahl der Fälle noch Veranlassung zu einigen zusammenfassenden Bemerkungen. Betont sei dabei, dass die Gelegenheit zu einer langen meist mehrjährigen Beobachtung und Controlle aller unserer operirten Fälle, die Abschätzung des Dauererfolges der Stricturoperation erhöht. Gegentheilige Erfahrungen anderer Publicationen sind vieleicht nicht überall auf gleich langer Controlle der einzelnen Fälle basirt.

Folgende Resultate ergeben sich aus obigen klinischen Beobachtungen:

1) Auf 12 Fälle kamen 7 Fälle von Strictur und 5 Fälle von Atresie. Die Strictur resp. Atresie des Gehörganges war 4 mal häutig, 7 mal häutig und knöchern zugleich, und 1 mal unbekannter Art (Fall VII, nicht operirt). Diese Beobachtungen, welche im Gegensatz zu der älteren Annahme der vorwiegenden Häufigkeit von einfachen membranösen Stricturen stehen, sind gewonnen durch das jetzige Operationsverfahren, welches einen vollkommeneren Einblick in die complicirten anatomischen Vorgänge bei der Stricturenbildung gestattet.

2. Was die Ursache anbetrifft, so handelte es sich nur 1 mal (Fall XII) um eine spontan entstandene Strictur bei chronischer Mittelohreiterung mit Caries in der Paukenhöhle. In allen übrigen Fällen lag der Atresie, resp. Strictur ein Trauma zu Grunde. Bezüglich der Natur des Trauma ist die in der Einleitung zu dieser Zusammenstellung bereits betonte Thatsache in die Augen springend, dass dasselbe in 7 Fällen mit Sicherheit und in 2 Fällen (Fall 7 und 11) möglicher Weise die Folge operativer und anderer Eingriffe im Ohr war. Ob die bei der Stricturoperation in mehr als der Hälfte der Fälle festgestellte Hyperostose mit als disponirendes Moment aufzufassen ist oder erst als mittelbare Folge des Trauma, welches die Strictur zur Folge gehabt hat, muss dahingestellt bleiben.

3. Unter 11 zur Operation gelangten Fällen wurde 9 mal Atresie- resp. Strictur-Operation mit der Totalaufmeisselung verbunden und nur 2 mal (Fall 2 und 3) ohne Knochenoperation ausgeführt. Der Ausgang dieser 2 Fälle in Wiederverengerung des geschaffenen weiten Gehörgangslumens muss die Frage anregen, ob es nicht rathsam ist, auch in solchen Fällen, in denen isolirte Narbenverwachsung vorliegt, auch wenn die Natur der hinter der Strictur befindlichen tieferen Erkrankung an und für sich keine Knochenoperation erfordert, principiell den knöchernen Gehörgang durch concentrisches Abtragen flacher Knochenschichten von seiner hinteren Wand trichterförmig zu erweitern. Jedenfalls lehrt ein Blick auf die angefügte Tabelle, dass wir in ihrem Bestande durch mehrere Jahre hindurch controllirte Heilungen von Stricturen nur in solchen Fällen erzielt haben, in denen neben der Stricturoperation auch die Totalaufmeisselung ausgeführt worden ist.

4. Wenn wir den Operationsbefund, der in den meisten Fällen hinter der Strictur Caries feststellte, in Verbindung mit dem theilweise langen Bestehen der Strictur berücksichtigen, so muss es auffallen, dass es in solchen Fällen nicht häufiger durch Eiterretention zu intracraniellen Folgezuständen gekommen ist.

5. Was den Ausgang anbetrifft, so ist zunächst in den 11 zur Operation gelangten Fällen die Eiterung hinter der Strictur 7 mal geheilt, ein Fall ist unbekannt und in zwei Fällen (XI und XII) ist bis jetzt eine Heilung der Eiterung nicht eingetreten. Die Atresie resp. Strictur ist unter den 11 operirten Fällen 7 mal geheilt, einmal recidivirt, dreimal partiell recidivirt (Fall I, II, III mit Eintritt einer Wiederverengerung). Niemand wird sich der Thatsache verschliessen, dass die Resultate unserer

jetzigen Strictur- und Atresiebehandlung einen Fortschritt[1]) gegenüber den Erfolgen der früher üblichen Behandlungsmethoden bedeuten. Gleichwohl müssen wir zugestehen, dass unsere jetzigen Erfolge an Sicherheit noch viel zu wünschen übrig lassen. Wenn wir auch in der Verbindung der Excision der Narbenstrictur resp. der Atresie und entsprechender Hautplastik mit der breiten Freilegung der Mittelohrräume ein Mittel haben, um uns besser vor dem Recidiv der Strictur zu sichern, so beweisen doch die Fälle I und XII, dass die lege artis ausgeführte Totalaufmeisselung uns nicht mit Sicherheit vor Recidiven der Strictur schützt, die mitunter erst nach mehreren Jahren eintreten (in Fall I nach 6 Jahren, nachdem vor diesem Zeitraum bei regelmässiger Controlle nichts davon zu bemerken gewesen war). Es ist eben in den Fällen von Atresie oder Strictur durch umschriebene Knochenneubildung eine Neigung zur Wiederverengerung des operativ hergestellten Lumens unverkennbar, die auf einer uns bisher unbekannten Ursache beruht.

Vielleicht ist diese fortdauernde Neigung zur Knochenhypertrophie eine Folge chronischer Haut- und Periostreizung, herbeigeführt durch die Stagnation der hinter der Strictur zurückgehaltenen Secrete.[2]) Zur sicheren Entscheidung dieser Frage ist es nothwendig, bei weiteren Strictуroperationen die excidirte Gehörgangsauskleidung histologisch zu untersuchen.

Auch in jenen Fällen, wo nur Hautnarbenstrictur ohne Hyperostose vorlag, zeigte sich wiederholt (Fall II und III), auch wo lange Zeit der Anschein einer Dauerheilung bestanden hatte, nach Jahre langer Controlle der Fälle diese nachträgliche Neigung zur Verengerung des operativ hergestellten Lumens. Gefahr für das Leben kann nicht mehr daraus erwachsen, sobald nur durch unsern operativen Eingriff die Eiterung hinter der Strictur dauernd geheilt ist.

Sprechen schon die besseren Erfolge der Jetztzeit dafür, die Strictуroperation nach breiter Freilegung des Operationsfeldes durch Vorklappung der Ohrmuschel und nicht vom Orificium externum aus vorzunehmen, so geben Fälle wie unser Fall I. uns die Lehre, jenen Weg principiell in jedem Falle einzuschlagen. Wäre im Fall I. vom Gehörgange aus operirt worden — dieser Vorschlag war jenem Patienten anderen Ortes ernstlich unter bester Prognose gemacht worden — (vgl. Bd. 47 S. 76), dann hätte man sofort das Kiefergelenk eröffnet, abgesehen davon, dass man über die zu Grunde liegende tiefere Erkrankung im Dunkeln geblieben wäre.

1) Der 1875 von mir (dieses Archiv. Bd. IX. S. 234) erwähnte Fall von durch Section bestätigter Heilung eines membranösen Verschlusses des Gehörganges durch ringförmige Excision der Membran besitzt für mich im Lichte meiner heutigen Erfahrungen keine Beweiskraft mehr, weil der Zeitraum zwischen Operation und Section ein viel zu kurz dauernder war.

2) In einem Fall fand sich neben der Haut- und Periostverdickung auch der Knorpel hypertrophirt, so dass sich die Auskleidung des Gehörganges in eine ganz starre Röhre umgewandelt hatte.

Tabellarische Uebersicht.

Fälle Alter und Geschlecht	Art der Atresie oder Strictur	Ursache	Dauer	Art des operativen Eingriffes	Operationsbefund	Ausgang		Bemerkungen
						Eiterung	Strictur, resp. Atresie	
I. 16 J. m.	Atresie, häutig und knöchern.	Trauma. Operation am Warzenfortsatz.	7 M.	Atresieoper., verbunden mit Totalaufmeisselung.	Caries mit Cholesteatom. Hyperostose.	Heilung.	Schlitzförmige Wiederverengerung nach 6 J.	Hinter der Atresie der Gelenkkopf des Unterkiefers.
II. 64 J. m.	Strictur, häutig.	Trauma. Hufschlag.	35 J.	Stricturoperat. ohne Knochenoperation.	Membranöse Verwachsung mit feiner Fistel. Keine Hyperostose.	— [1]	Wiederverengerung des Gehörgangslumens auf 2—3 mm nach 2 Jahren.	Hinter der Strictur breiige bakterienreiche Masse von Spermageruch ohne Eiterung des Mittelohres.
III. 20 J. m.	Atresie, häutig.	Trauma. Fractur der Schädelbasis.	Einige Monate.	Stricturoperat. ohne Knochenoperation.	Membranöse Verwachsung. Hinter derselben Eiter.	Heilung.	Wiedervereng. auf 1 mm Lumen nach 3 Jahren.	Wiederherstellung des Gehöres.
IV. 18 J. w.	Strictur, häutig und knöchern.	Trauma. Wiederholte Operat. am Warzenfortsatz.	?	Stricturoperat., verbunden mit Totalaufmeisselg.	Caries, Hyperostose.	Heilung.	Heilung.	Liquorabfluss inter operationem.
V. 23 J. m.	Atresie, häutig.	Trauma. Extractionsversuche eines Fremdkörpers.	19 J.	Stricturoperat., verbunden mit Totalaufmeisselung.	Caries. Cholesteatombildung in der knöchernen Tuba.	Unbekannt.	Heilung.	Narbenverschluss d. Gehörganges. Recidivirende Senkungsabscesse am Halse.
VI. 16 J. m.	Strictur, häutig und knöchern.	Trauma. Operation am Warzenfortsatz.	1/2 J.	Stricturoperat., verbunden mit Totalaufmeisselung.	Caries.	Heilung.	Heilung.	—

1) Eine Mittelohreiterung hinter der Verwachsung im Gehörgange bestand zur Zeit der Operation nicht.

Fälle Alter und Geschlecht	Art der Atresie oder Strictur	Ursache	Dauer	Art des operativen Eingriffes	Operationsbefund	Ausgang		Bemerkungen
						Eiterung	Strictur, resp. Atresie	
VII. 26 J. m.	Atresie.	Trauma. Schädelfissur oder wiederholte Operat. am Warzenfortsatz.	?	Nicht operirt.	—	—	—	—
VIII. 2 J. m.	Strictur, häutig.	Trauma, Aetzungen mit Lapisstift oder Verletzung des Gehörganges.	1 J.	Stricturoperation, verbunden mit Totalaufmeisselung.	Caries.	Heilung.	Heilung.	Die Verletzung des Gehörganges entstand durch falsche Schnittführung bei Oeffnung eines retroauriculären Abscesses.
IX. 9 J. m.	Strictur, häutig und knöchern.	Trauma. Wiederholte Operat. am Warzenfortsatz.	?	Stricturoperat., verbunden mit Totalaufmeisselg.	Caries, Hyperostose.	Heilung.	Heilung.	—
X. 23 J. w.	Strictur, häutig und knöchern.	Trauma. Operativer Eingriff.	3 J.	Stricturoperat., verbunden mit Totalaufmeisselg.	Cholesteatom, Hyperostose.	Heilung.	Heilung.	—
XI. 20 J. m.	Atresie, häutig und knöchern.	Operativer Eingriff (?) oder spontan entsanden bei chronisch. Mittelohreiterung.	4 J.	Stricturoperation, verbunden mit Totalaufmeisselung.	Caries, Hyperostose.	Nicht geheilt (noch in Behandlung).	Heilung.	Der operative Eingriff war hier nicht am Warzenfortsatz gemacht.
XII. 10 J. w.	Strictur, häutig und knöchern.	Spontan entstanden bei chronisch. Mittelohreiterung.	?	Stricturoperation, verbunden mit Totalaufmeisselung.	Caries, Hyperostose.	Nicht geheilt (noch in Behandlung).	Recidiv.	Hyperostose im Gehörgang und W. Entfernung auch der vorder. Gehörgangswand bis zur Freilegung der Kiefergelenkskapsel.

XVII.

Historische Notiz über die Beziehung der Otologie zur Rhinologie. (Eine Richtigstellung.)

Von

Dr. K. Grunert, Privatdocent in Halle a. S.

Der Hinweis auf die Thatsache, dass das Verständniss der gegenwärtigen Medicin im Spiegel ihrer geschichtlichen Entwicklung ein integrirender Bestandtheil wahrer medicinischer Bildung ist, möge genügen, um die Bedeutung des Studiums der Geschichte der Medicin als unerlässliches Bildungsmittel für den Mediciner in das rechte Licht zu stellen. Leider wird dieses Studium in unserer Zeit viel weniger als früher gepflegt, wenn nicht gänzlich vernachlässigt. Gab es in der Entwicklung der Heilkunde eine Epoche, in welcher man den festen Boden exacter Naturbeobachtung wieder verloren und das Studium der in philosophischer Speculation sich ergehenden Medicin ein fast rein historisches, auf die umfangreichen Schriften Galen's und Avicenna's sich vornehmlich beschränkendes war, so erscheint uns die Gegenwart dem anderen Extrem verfallen: stolz auf die theoretischen wie praktischen Errungenschaften der letzten Jahrzehnte auf allen medicinischen Wissensgebieten schaut sie oft mit einer an Verachtung grenzenden Souveränität auf die Vergangenheit unserer Wissenschaft herab.

Diese von der Gegenwart zur Geschichte der Medicin eingenommene Stellung hat in der medicinischen Literatur vielfach die unerfreuliche Erscheinung gezeitigt, dass historische Unrichtigkeiten und Entstellungen sich offen an das Tageslicht wagen dürfen, ohne befürchten zu müssen, als solche entlarvt und zurückgewiesen zu werden.

Auch in unserer otologischen Fachliteratur haben sich in den letzten zwei Decennien mehrfach Bezeichnungen eingebürgert, welche im Lichte der geschichtlichen Wahrheit als unhaltbar erkannt werden und trotzdem durch kritiklose Uebernahme eines Autors von dem anderen geradezu ein gewisses

Bürgerrecht erlangt zu haben scheinen. Diese Thatsache bekundet zur Genüge den Mangel historischen Sinnes und ist zugleich der Ausdruck einer gewissen Leichtfertigkeit, die hervortritt, wenn es sich um historische Dinge handelt.

Zwar sind wir überzeugt, dass die Wahrheit auf die Dauer nicht unterdrückt werden kann, gleichwohl ist es unsere Pflicht, gegen historische Entstellungen oder Ungenauigkeiten Front zu machen, wo wir ihnen auch in der Litteratur begegnen; nur so können wir uns gegen den Vorwurf seitens späterer Generationen sichern, es mit der geschichtlichen Wahrheit nicht allzu genau genommen zu haben.

Dies ist der Gesichtspunkt, welcher uns bestimmt, gegen eine Ansicht der Redacteurs der „Sammlung zwangloser Abhandlungen auf dem Gebiete der Nasen-, Ohren-, Mund- und Hals-Krankheiten" entschieden Stellung zu nehmen. In einer Besprechung der Oppenheim-Körner'schen Schrift (Fahrlässige Behandlung und fahrlässige Begutachtung von Ohrenkranken etc.), in welcher die Nothwendigkeit eines Examens in der Ohrenheilkunde bei der Approbationsprüfung der Aerzte in sachlicher Weise begründet ist, finden wir folgende Aeusserung des Redacteurs (s. Sammlung zwangloser Abhandlungen etc. IV. Band, No. 1, 1900): „Zu tadeln haben wir an der K.'schen Einleitung, dass nicht ausdrücklich anerkannt wird, dass die Nasen- und Rachenheilkunde es gewesen ist, welche die Ohrenheilkunde erst zu einer fruchtbaren hat werden lassen. Wenn man also eine Prüfung in der Ohrenheilkunde verlangt, so muss man vorab bedingen, dass sie mit einer solchen in der Nasen- und Rachen-Heilkunde seitens eines Vertreters dieser verknüpft wird. Denn die Vertreter der Ohrenheilkunde können bei weitem noch nicht alle als vollwerthige Vertreter auch der Nasen- und Rachenheilkunde angesehen werden. Die letzteren sind aber den ersteren in jeder Hinsicht gleichwerthig zu erachten, sowohl was Bedeutung der Oertlichkeit, wie was Kunstfertigkeit der Behandlung betrifft." Die Besprechung der in diesen Sätzen erhobenen Forderung in Bezug auf die Approbationsprüfung gehört nicht in den Rahmen unserer Abhandlung. Wir können auf dieselbe um so eher verzichten, als sie ja nur die praktische Folgerung der Prämisse ist, „dass die Nasen- und Rachenheilkunde es gewesen ist, welche die Ohrenheilkunde zu einer wirklich fruchtbaren hat werden lassen". Erweist sich diese Prämisse im Lichte der geschichtlichen Thatsachen nicht

als stichhaltig, dann fällt mit ihr auch die Berechtigung der aus ihr gezogenen Folgerung und Forderung. Kein Ohrenarzt verschliesst sich der Thatsache, dass in vielen Fällen von Ohrkrankheiten die gegen diese gerichtete Therapie nur dann erfolgreich zu werden verspricht, wenn gleichzeitig eine zweckmässige Behandlung der zugleich erkrankten Nase und des Rachens eingeleitet wird. Die vielfachen wechselseitigen Beziehungen der Erkrankungen des Ohres und des Nasenrachenraumes in ätiologischer, anatomischer und therapeutischer Hinsicht werden von ohrenärztlicher Seite voll und ganz gewürdigt. Aus den Worten des Verfassers obiger Besprechung aber, „dass die Nasen- und Rachenheilkunde es gewesen ist, welche die Ohrenheilkunde erst zu einer wirklich fruchtbaren hat werden lassen", muss jeder unbefangene Leser herauslesen, dass es das Verdienst der Nasen- und Rachenheilkunde, resp. deren Vertreter gewesen ist, jene Beziehungen zuerst erkannt und in einer für die Ohrenheilkunde fruchtbaren Weise gewürdigt zu haben. Diese Ansicht ist historisch unhaltbar. Vielmehr muss hervorgehoben werden, dass mit den einzelnen wichtigsten Etappen in der Erkenntniss und praktischen Verwerthung jener Beziehungen untrennbar die Namen hervorragender **Ohrenärzte** verknüpft sind, die Namen von Männern, welche sich selbst auch als **Ohrenärzte** bezeichnet haben. Unter diesen wollen wir nur auf solche Autoren hinweisen, welche bereits der Geschichte angehören und die Namen der um die Nasen- und Rachenheilkunde verdienten noch lebenden Ohrenärzte unerwähnt lassen. Erinnert sei an Yearsley, welcher die Häufigkeit der Tonsillenhypertrophie als Ursache von Erkrankungen des Ohres und die Nothwendigkeit der Tonsillotomie betont" (cf. Schwartze, Lehrbuch der chirurgischen Krankheiten des Ohres, S. 151), an v. Tröltsch, dessen zielbewusste und sich von moderner Vielgeschäftigkeit fernhaltende Therapie der Nase und des Nasenrachenraums (vgl. v. Tröltsch, Lehrb. 7. Aufl. 1881, S. 384 ff.) auch heute noch als Grundlage der Nasen-Rachenbehandlung gewürdigt zu werden verdient; an Wilhelm Meyer, dessen Erkenntniss und Behandlung der adenoiden Vegetationen im Nasenrachenraum einen wesentlichen Fortschritt in der Therapie zur Folge gehabt; an Voltolini, weiland Professor der Ohrenheilkunde an der Breslauer Universität, den Verfasser des grundlegenden Werkes „Rhinoskopie und Pharyngoskopie" (1879). Und wenn in jüngster Zeit

in der Rhinologie der Standpunkt einer nicht unbedenklichen endonasalen Polypragmasie einerseits und einer zaghaften Therapie andererseits in Fällen, in welchen ein energisches chirurgisches Vorgehen am Platze gewesen wäre, abgelöst worden ist durch ein zielbewussteres Vorgehen bei den Nebenhöhlenerkrankungen der Nase, so ist dieser unverkennbare Fortschritt vornehmlich das Verdienst von Fachchirurgen, sowie eines Ophthalmologen. Die Nasen- und Rachenheilkunde ist vornehmlich durch das Verdienst von Ohrenärzten und Chirurgen befruchtet worden; erst diese haben jenen Disciplinen eine breitere Basis gegeben, welche es ihnen ermöglicht hat, zur Zeit als selbständige Disciplinen aufzutreten und zu bestehen.

Der Verfasser der in Rede stehenden Besprechung könnte uns einwenden, wir hätten in seine Worte eine Bedeutung gelegt, welche er selbst nicht hat in dieselben hineinlegen wollen. Ohne Weiteres erklären wir uns bereit, uns auf den Standpunkt seiner Ausführungen zu stellen, wenn mit den Worten, dass die Nasen- und Rachenheilkunde die Ohrenheilkunde erst zu einer wirklich fruchtbaren hat werden lassen, der Thatsache Ausdruck gegeben werden soll, dass die endonasale moderne Vielgeschäftigkeit uns fortwährend Ohrenkranke zuführt und somit das Feld unserer otiatrischen operativen Thätigkeit in fruchtbarster Weise erweitert.

Zum Schlusse sei noch der Meinung Ausdruck gegeben, dass bei den vielfachen Wechselbeziehungen zwischen Nase und Ohr für jeden Ohrenarzt die Aneignung der für die Ausübung seiner ärztlichen Thätigkeit nothwendigen Kenntnisse in der Technik der Untersuchung und Behandlung der kranken Nase unerlässlich ist. Der reine Nasen- und Rachenarzt andererseits sollte wenigstens soweit theoretisch mit der Ohrenheilkunde vertraut sein, dass er weiss, wie wenig selten sich im Anschluss an die scheinbar indifferentesten Eingriffe in Nase und Rachen Otitiden einstellen. Die Kenntniss dieser Thatsache würde ihn bewegen, die Grenzen für die Indicationsstellung scheinbar harmloser Eingriffe in der Nase auf das Maass des Nothwendigen einzuschränken.

XVIII.

Besprechungen.

6.

Prof. Gherardo Ferreri. — Manuale di terapia e Medicina operatoria dell' orecchio. Un volume in — 4° di pag. 306 con 99 fig. Roma. Società editrice Dante Alighieri 1899. (Lire 7).

Besprochen von

Dr. **Eugenio Morpurgo** (Triest).

Das Buch widmet Verf. dem unermüdlichen Lehrer, dem Gründer einer italienischen Schule, dem klassischen und genialen Schriftsteller Emilio de Rossi als einen schwachen Ausdruck der Fortschritte der „Otologie in Italien". Das Werk soll denen, die schon einen Cursus über Ohrenheilkunde gehört haben, ein praktischer Führer in der Therapie und Operationslehre sein.

Das Handbuch zerfällt in 14 Kapitel. Im 1. Kapitel werden die Fragen der Beschaffenheit der Räumlichkeiten für die Operationen am Ohre und bei intracraniellen Complicationen, die Desinfection der Instrumente, des Verbandmaterials, des Operateurs und des Kranken besprochen; dann kommt die Anästhesie (local und allgemein) und die Nachbehandlung. — Eine Unterabtheilung dieses ersten Kapitels handelt von den Ohrbädern, den warmen Umschlägen und dem Leiter'schen Kühlapparate. Verf. lobt, mit De Rossi, die Leinsamenkataplasmen als schmerzlindernd, warnt aber natürlich vor dem übermässigen und schablonenmässigen Gebrauche derselben. — Im 2. Kapitel finden wir die Therapie und die operativen Eingriffe bei Krankheiten des äusseren Ohres. Zur Otoplastik bei drohender Stenose oder Atresie des äusseren Gehörganges ist folgendes Verfahren angegeben: Nach Anfrischung der entsprechenden Gegend werden einige kleine Hautstückchen aus dem Arm des Kranken excidirt und transplantirt. Die verschiedenen Eingriffe geschehen durch

ein Ohrspeculum, welches einen longitudinalen Schlitz führt und ungefähr zehn Tage an Ort und Stelle, entsprechend fixirt, bleibt. Die transplantirten Hautstückchen werden mit Gummiseide überzogen und mittelst Jodoformtampons niedergehalten. Natürlich muss das Speculum resp. der Schlitz nach erfolgter Anheilung gedreht werden, und so allmählich die ganze Runde des Canals behandelt werden. — Nach den Erfahrungen des Verf. gelingt es häufig durch dieses von De Rossi angegebene Verfahren, die Stenose und die Atresie zu verhüten. Im 3. Kapitel beschäftigt sich Verf. mit den eiterigen Mittelohrerkrankungen. Zur Frage, ob die trockene Behandlung ausschliesslich vorzuziehen sei, meint er (mit Recht, Ref.), in der Therapie sei es vortheihafter eklektisch vorzugehen. Gewiss sei die trockene Behandlung am Platze bei den acuten Formen und zwar die Einführung von aseptischem Material (Gaze besser als Watte). — Was die Anwendung von Flüssigkeiten betrifft, so könne er mit der von v. Bergmann ausgesprochenen absoluten Verdammung nicht übereinstimmen. Man müsse zwischen Einspritzungen und Irrigationen unterscheiden; jede Gewalt sei zu vermeiden; je nach der Lage der Perforation müsse man anders verfahren (Paukenröhrchen, Canülen etc.); in chronischen Fällen seien die Spülungen gewiss vortheilhaft. Mit Unrecht sei die Schwartze'sche kaustische Behandlung vernachlässigt; die Römische Ohrenklinik halte noch immer daran fest, und zwar in den chronischen Formen, bei grossen Trommelfelddefecten mit bedeutender Infiltration der Schleimhaut und reichlicher Eiterbildung. — Das 4. Kapitel beschreibt die verschiedenen intratympanalen Operationen durch den Gehörgang, inbegriffen die Resection der äusseren Atticuswand. — Wir müssen auf das Original verweisen, wo man manche interessante Einzelnheit, theilweise der Römischen Schule eigen, so wie manches nicht allgemein bekannte Instrument abgebildet finden wird. Beim 5. Kapitel, das den Titel „Kritik über den jetzigen Stand der intratympanalen Chirurgie" führt, wollen wir etwas länger verweilen. In der Einleitung warnt vor Allem Verf. vor der kritiklosen Operationslust bei den nicht eiterigen Mittelohrerkrankungen. Nur wenn man die Ueberzeugung gewinnen kann, dass das Leiden auf das Mittelohr beschränkt sei, besonders wenn Rinne negativ ausfällt, ist eine Operation zulässig. Von derselben kann man sich mehr versprechen, wenn Schwindel und subjective Geräusche vorherrschen, da in solchen Fällen, durch Extraction der beiden äusseren Knöchelchen, diese

qualvollen Symptome häufig zurücktreten und das Gehör stationär bleibt. Nur wenn durch diesen Eingriff keine Besserung eintritt, schreitet Ferreri zur Mobilisation des Steigbügels. Ist das Gehör schon stark mitgenommen, so mobilisirt er, bei negativem Rinne, sofort. — Uebrigens verhehlt sich Verf. durchaus nicht die Unsicherheit der Diagnose, wie er auch andererseits beim Bestehen einer Ankylose sich von der Mobilisation des Steigbügels keinen Erfolg verspricht und eher, falls heftige Geräusche dazu drängen, die Stapedektomie versuchen möchte. Jedenfalls meint Ferreri, für das Gehör dürfen wir nicht zu viel versprechen, man sage lieber den Kranken, „dass durch den operativen Eingriff Schwindel und Geräusche vielleicht eine Besserung erfahren werden; auf diese Weise wird man den Ernst und die Zukunft der Otologie nicht preisgeben.“ —

Im IV. Kapitel finden wir die Operationen an dem Warzenfortsatz und den übrigen Mittelohrräumen beschrieben. Wie sonst im ganzen Buche ist die Darstellung fliessend und auf eigener reichlicher Beobachtung beruhend. Mit Ausnahme von einigen speciellen Instrumenten bietet selbstverständlich dieses Kapitel nur Bekanntes für unsere Fachcollegen. — Folgt das siebente Kapitel mit den intracraniellen Operationen, Jugularisunterbindung und Rachidocentese (Quincke'sche Lumbalpunction). Wiewohl Verf. letztere als nicht frei von Gefahren bezeichnet, beruft er sich anderseits, was das Kindesalter anbelangt, auf die Erfahrungen von Mya (Florentiner pädiatrische Klinik), welcher sehr zahlreiche Punctionen, sogar mehrere an ein und demselben Kinde, vorgenommen hat und die Operation in diesem Alter für ganz ungefährlich hält, so zwar, dass er sie ohne Narkose und häufig ambulatorisch vornimmt. — Sehr interessant sind die Einzelnheiten dieses Kapitels, so z. B. jene über tiefliegende Halsabscesse otitischen Ursprungs. — Anhangsweise folgen im VIII. Kapitel für die praktischen Aerzte, wie Verf. bemerkt, synoptische Tabellen der Symptome für die Differentialdiagnose der verschiedenen intracraniellen Complicationen, welche Dank der Otologie der Erkenntniss viel näher gerückt sind, aber besonders im Beginne der Erkrankung dem Arzte keine geringen Schwierigkeiten bereiten, wie Ferreri richtig hinzufügt, und wie er des Weiteren durch Beispiele erläutert. — Die allgemeinen Betrachtungen über die intracraniellen Operationen und ihre Erfolge, die uns dieses Kapitel bietet, sind durchaus interessant und kennzeichnen den gewandten Operateur und vorsichtigen und

einsichtsvollen Diagnostiker. — Im IX. Kapitel sind die Lufteintreibungen, die verschiedenen Eingriffe an der Tuba und die Blutentleerungen behandelt. — Den deutschen Lesern unbekannt dürfte der auf Seite 205 abgebildete Apparat von Avoledo zur Eintreibung von sterilisirter Luft resp. Medicamenten sein. — Das X. Kapitel handelt von Massage und Mechanotherapie, Anwendung der Elektricität, Hörapparaten und Taubstummenunterricht. Weniger bekannt darunter ist der De Rossi'sche Apparat zur Vibrationsmassage und der von Ferreri zu demselben Zwecke selbst ausgedachte (Seite 221 und 223). — In den folgenden Schlusskapiteln werden die Hygiene des Ohres, die Allgemeinbehandlung, die Nasen- und Halsaffectionen und die gerichtsärztlichen Fragen, die mit den Functionen des Ohres zusammenhängen, eingehend gewürdigt. —

Fassen wir unser Urtheil über das vorliegende Werk zusammen, so können wir sagen, dass selbes ein beredtes Zeugniss für das rasche Aufblühen der Otologie in Italien abgiebt, dass es das rege wissenschaftliche Leben auf der Ohrenklinik zu Rom bekundet und schliesslich einen neuen Beweis für Ernst, Fleiss und wissenschaftliche Stellung des bekannten Autors liefert. —

7.

Der Schwindel (Vertigo) von Professor Dr. E. Hitzig, Geh. Medicinal-Rath (Nothnagel's Pathologie und Therapie, Heft XII). Wien 1898.

Besprochen von

Dr. **Rudolf Panse**, Dresden.

Es muss auffallen, dass eine so klare Darstellung über eins der wichtigsten Symptome der Ohrerkrankungen in unseren Fachschriften so wenig Beachtung gefunden hat. Hitzig hat in obigem Hefte eine vorzügliche Darstellung über den Schwindel gegeben, deren Werth noch bedeutend dadurch erhöht wird, dass die vollste Objectivität durch den einst völlig den Ohrenärzten widersprechenden Standpunkt des hervorragenden Nervenarztes gewährleistet wird. Hitzig erkennt jetzt völlig die einst bekämpfte Auffassung von Mach, Breuer u. A. an und betrachtet das Vestibulum als „Organ des Sinnes" zur „Wahrnehmung der Vorstellungen über unser körperliches Verhalten im Raume". Ich will den Lesern dieses

Archives nicht den Genuss einer eingehenden Durcharbeitung von H.'s Arbeit kürzen und verzichte desshalb auf eine ausführliche Wiedergabe; nur einige grundlegende Punkte möchte ich hier anführen. In dem Abschnitt „Physiologie" stellt H. fest S. 4: Bei der elektrischen Scheinbewegung gehen die Gesichtsobjecte von der Anode zur Kathode. Die Augäpfel zucken im Sinne des positiven Stromes; S. 7: Fische und Frösche compensiren horizontal gedreht mit dem Kopfe, um die Längsachse gedreht mit dem Bulbus; S. 8: Man findet bei Rotation im Papierkasten die durch die Richtung des Pendels angezeigte Massenbeschleunigung als Verticale; S. 12: Die Reaction ist auf die physikalisch nähere Elektrode zu beziehen; S. 20: Die Scheinbewegungsempfindung spielt sich im Wesentlichen unter der Schwelle des Bewusstseins ab. Schwindel besteht bei entgrosshirnten Tauben fort, aber schwächer. Das Grosshirn befindet sich gleichsam in Nebenschliessung. Durch den Reflexmechanismus entsteht die, wenn auch subcorticale Empfindung einer verminderten Arbeitsleistung der einseitigen Körpermusculatur; S. 37 erwähnt H. die Auffassung Luciani's, dass die Kleinhirnataxie keine Coordinationstörung ist, sondern auf Asthenie, Atonie der Muskeln beruht, und betont, dass Coordinationsstörung und Mangel an Gleichgewichtsgefühl natürlich nicht das Gleiche sind; S. 40/41 schildern die sichtbaren Muskelbewegungen beim Schwindel; S. 42/43: Das Kleinhirn dient sicherlich als Coordinationscentrum für die Muskelbewegungen, seine Function steht unter dem reflectorischen Einflusse des Nervus vestibularis, des Sehapparates und der gesammten centripetalen, ihm zufliessenden sensiblen und kinästhetischen Bahnen. Es ist ausserdem (S. 46) zur Bildung von Vorstellungen niederer Ordnung befähigt, die es dem Grosshirn als ein Ganzes übermittelt. Eine grosse Anzahl Krankengeschichtenauszüge ergeben (S. 63), dass der Schwindel in keinem Falle von Kleinhirntumoren fehlte. Tumoren mit epileptoiden Schwindelanfällen sind mit grösster Wahrscheinlichkeit in der Nähe der motorischen Region zu sehen. Schwindel ist fast regelmässig vorhanden, wenn die basalen Partien des Wurmes befallen sind; S. 73: Man wird daran festhalten müssen, dass Schwindel und Bewusstseinverlust sich gegenseitig ausschliessen.

8.

Encyclopädie der Ohrenheilkunde. Herausgegeben von Dr. Louis Blau in Berlin. Verlag von F. C. W. Vogel in Leipzig. Preis broch. 20 Mk.

Besprochen von

H. Schwartze.

Als erster Theil eines in Aussicht gestellten grösseren encyclopädischen Sammelwerkes liegt die von Dr. L. Blau in Berlin herausgegebene Encyclopädie der Ohrenheilkunde vor. Ihr sollen in schneller Folge noch in diesem Jahre Encyclopädien der Geburtshülfe, Haut- und Geschlechtskrankheiten, Hygiene, Augenheilkunde, Chirurgie nachfolgen. Nach dem Prospecte der Verlagshandlung sollen in diesen Encyclopädien nur „die gesicherten Kenntnisse und Erfahrungen" kurz dargestellt werden, vorzüglich unter Berücksichtigung der Bedürfnisse des praktischen Arztes, indem Diagnose und Therapie in den Vordergrund der Besprechung gerückt wird.

Der Herausgeber des vorliegenden Theiles, durch seine bisherige literarische Thätigkeit auf otologischem Gebiete wohl bekannt und gut legitimirt, hat sich, um jenen vorgezeichneten Aufgaben zu entsprechen, mit einer grossen Zahl älterer, jüngerer und jüngster Fachgenossen in Verbindung gesetzt, deren Namen auf dem Titelblatte fast sämmtlich aufgeführt sind. Er hat sich redlich bemüht und auch das Mögliche geleistet. Dies ist um so anerkennungswerther, weil es sich auf dem Gebiete der Ohrenheilkunde um eine ganz besondere, durch die vorliegenden Verhältnisse bedingte Schwierigkeit handelte, sich den Bedürfnissen des praktischen Arztes ganz accommodiren zu können; kann doch die encyclopädische Darstellung, d. h. die übersichtliche Zusammentragung der Materie in lexicalischer Form, nur von demjenigen Arzte nutzbar verwendet werden, der mit den Elementen der Otologie vertraut ist. Diese Bekanntschaft mit den Elementen der Otologie kann aber bei der noch gültigen Prüfungsordnung unter der grossen Mehrzahl der in Deutschland approbirten Aerzte nicht vorausgesetzt werden. Infolge dessen wird erst dann der vorliegende Theil der Encyclopädie, welcher sicher Alles für den praktischen Arzt Wissenswerthe enthält und sogar noch mehr, seiner Bestimmung voll entsprechen, wenn die Kenntniss der Elemente der Otologie (Uebung in den Untersuchungsmethoden) einmal Gemeingut der Aerzte geworden sein wird. Wir

haben es hier also mit einem Werke zu thun, dessen Werth für den praktischen Arzt erst in der Zukunft allgemeiner erkannt und gewürdigt werden wird.

Gegenwärtig dürfte der mit den Elementen der Ohrenheilkunde noch nicht vertraute Arzt häufig nicht in der Lage sein, die richtigen Stichworte aufzufinden, bei welchen er für seinen Fall Belehrung und praktische Fingerzeige zu suchen hat. Bei den übrigen Disciplinen wird dieses Hinderniss der Orientirung natürlich wegfallen. Aus diesem Gesichtspunkte wäre es vielleicht für das ganze Unternehmen vortheilhafter gewesen, wenn zur Probenummer eine andere Disciplin gewählt worden wäre, bei welcher jeder Arzt seine eigene Erfahrung und sein eigenes Urtheil an dem Gebotenen vergleichen und üben kann.

Für den speciellen Fachgenossen wird die Encyclopädie zweifellos eine wesentliche Erleichterung zur Orientirung gewähren, weil die Anordnung des Stoffes es mit sich bringt, dass viele wissenswerthe Dinge über einen Gegenstand zusammengestellt sind, die in Lehr- und Handbüchern zerstreut, erst mühsam zusammengesucht werden müssen. Das Studium der Handbücher kann freilich nicht ersetzt, sondern nur ergänzt werden durch ein solches Lexicon. Der Nutzen für den Specialarzt würde noch grösser sein, wenn die wichtigsten Literaturnachweise jedem Artikel beigefügt worden wären. Dadurch hätte die Encyclopädie den Charakter eines für wissenschaftliche Forschung werthvollen Hülfsmittels gewonnen. Diesem Mangel könnte leicht bei der gewiss bald zu erwartenden zweiten Auflage abgeholfen werden.

Die Bearbeitung der einzelnen Stichworte, die von dem Herausgeber mit anerkennungswerthem Geschicke der Darstellung zu Grunde gelegt sind, ist qualitativ ungleich und auch quantitativ dem praktischen Werthe des betreffenden Artikels nicht immer entsprechend. Neben ganz vorzüglichen Artikeln aus der Feder hervorragender und anerkannter Vertreter unserer Disciplin findet sich auch hier und da Minderwerthiges, wie es bei der grossen Zahl von Mitarbeitern nicht zu vermeiden war. Der Herausgeber selbst hat mit den von ihm gezeichneten Artikeln, die formell und inhaltlich durchgehends correct sind, nur 15 Spalten in Anspruch genommen, hat aber unverkennbar in vielen anderen Artikeln, die nicht mit seinem Namen gezeichnet sind, mit literarischem Geschick geholfen und gebessert. Dadurch ist

von ihm erreicht worden, dass absolut Verfehltes und Unwissenschaftliches nirgends sich auffällig macht.

Entbehrlich wäre für den rein praktischen Zweck des Buches die vergleichende Anatomie des Ohres gewesen, ebenso die viel zu breit angelegte Bearbeitung der Historie der Otologie. Die Bestrebungen der Gegenwart in solche historisch-kritische Darstellung hineinzuziehen, ist immer sehr gewagt, und wird die vorliegende subjective Abschätzung derselben vielfach Bedenken und Missbilligung erregen. Was dem Beurtheiler der Gegenwart heute als wesentlich erscheint für die Förderung der Disciplin, weil es, aus der Nähe betrachtet, gross erscheint, wird in der Ferne häufig vielleicht schon nach wenigen Decennien gegentheilig beurtheilt werden. —

Auf die Correctur des Druckes hat der Herausgeber ganz besondere Sorgfalt verwandt; dies beweist die Fehlerlosigkeit des Textes. Dieselbe Sorgfalt ist auf die äussere Ausstattung des Buches seitens der Verlagshandlung verwandt. Es ist ein stattlicher Band in grossem Lexicon-Octav-Format von 452 Seiten, der durch sein vorzügliches Papier und sauberen Druck den verwöhntesten Ansprüchen Genüge leisten wird.

9.

Die Krankheiten des lymphatischen Rachenringes. a) Einleitung von Dr. R. Kayser in Breslau; b) die Krankheiten der Rachentonsille von weiland Prof. Dr. S. Gottstein und Dr. R. Kayser in Breslau. (Sonderabdruck aus Heymann's Handbuch der Laryngologie und Rhinologie. 61 S. Wien 1897. Alfred Hölder).

Besprochen von

Dr. R. Eschweiler, Privatdocent in Bonn.

In der Einleitung giebt Kayser nach einer kurzen historischen Uebersicht eine Besprechung über die Topographie, Histologie, Physiologie und Pathologie des lymphatischen Rachenrings (Waldeyer).

Die Bearbeitung der Krankheiten der Rachentonsille ist nach dem von dem verstorbenen Professor Gottstein und Dr. Kayser gemeinschaftlich entworfenen Plan von Kayser übernommen. Kayser giebt folgende Eintheilung seines Themas:

A. Acute Entzündung der Rachenmandel.
   1) acute katarrhalische Entzündung. (Pharyngo-Tonsillitis, acut. catarrh. s. simplex.)
   2) acute folliculäre oder lacunäre Entzündung. (Pharyngo-Tonsillitis ac. follicul. s. lacunaris.)
   3) acute phlegmonöse Entzündung der Rachenmandel. (Pharyngo-Tonsillitis phlegmon. s. parenchymat.)

B. Chronische Entzündung — Hypertrophie der Rachentonsille. Adenoide Vegetationen.

C. Chronischer atrophischer Katarrh der Rachenmandel. (Bursitis, Cystenbildung.)

Die acuten Entzündungen werden auf dreieinhalb Druckseiten erledigt, wodurch die Darstellung etwas zu knapp gerathen ist. Besonders gilt dies von der Therapie. Es heisst hier z. B. bei der phlegmonösen Pharyngo-Tonsillitis nur: „Therapeutisch ist Eis, Entfernung des Secrets durch Ausspülung, sowie der ganze symptomatische Heilapparat in Anwendung zu ziehen."

Ausführlich und sehr klar ist das Kapitel über adenoide Vegetationen behandelt. Treffend unterscheidet der Verfasser nur zwei Hauptformen, „einmal die breit aufsitzende, gewöhnlich ziemlich harte Wucherung von halbkugeliger, scharf umschriebener Gestalt mit mehr oder minder tiefen Längsfurchen.... (Hyperplasie der Rachentonsille) und zweitens die zapfen- oder zottenförmigen Wucherungen von weicherer Consistenz... (aden. Vegetationen im engeren Sinne)." Die Tuberculosefrage lässt Verf. unentschieden, neigt aber zu der Ansicht, dass die Auffindung von Riesenzellen und Tuberkeln ohne Bacillen nicht genüge, um eine specifisch tuberculöse Hyperplasie anzunehmen. Bei Besprechung der Aetiologie vermisst Referent die Rhachitis; die Behauptung: „Häufig sind sie (die Veget. ad.) bei Palatum fissum", deckt sich nicht mit den Beobachtungen des Ref. Vorzüglich ist die Symptomatologie der adenoiden Vegetationen. Die abnorme Wölbung des harten Gaumens will K. — wohl mit Recht — nicht durch fehlerhaften Luftdruck erklärt wissen. Die Diagnose wird nach K. und G. am besten durch die Digitaluntersuchung gestellt. Energischen Widerspruch werden die Verfasser finden, wenn sie sagen: „Auch die bereits erwähnte Erscheinung, dass in die eine Nasenseite eingespritzte Flüssigkeit zur andern nicht wieder abfliesst, kann als diagnostisches Hilfsmittel benutzt wer-

den (Semon)". Differential-diagnostisch fehlt ein Hinweis auf die Nasen-Rachenfibrome.

Die Therapie ist chirurgisch. Zahlreiche Abbildungen der Instrumente dienen zur Erläuterung. Die Narkose wollen die Verfasser nur für die Fälle reserviren, wo es bei widerspenstigen Kindern darauf ankommt, alle Wucherungen möglichst vollkommen mit einem Male zu entfernen.

Dem chronischen atrophischen Katarrh der Rachenmandel wird nur eine kurze Besprechung gewidmet, da die Symptome und die Therapie in dem Abschnitt über die chronischen Entzündungen des Nasenrachenraums erledigt werden.

Das Literaturverzeichniss reicht bis Juni 1896 und umfasst 581 Nummern.

XIX.

Wissenschaftliche Rundschau.

21.

Königsbauer, Zur Casuistik der Otitis media diabetica. Inaug.-Dissert. München 1897.

Nach gründlicher Besprechung der einschlägigen Literatur theilt K. zwei neue Fälle mit, welche in Haug's Poliklinik beobachtet wurden.

1. 45jährige Patientin, seit 8 Jahren zuckerkrank. Am 3. Januar traten plötzlich heftige Ohrenschmerzen ein, welche auch nach der am 5. Januar eingetretenen Spontanperforation des Trommelfells andauerten. Die Eiterung war sehr profus. Das dünne blutig eitrige Secret enthielt Zucker. Im Urin war 4 bis 5 Proc. Zucker nachzuweisen. Nach zehntägigem Bestehen des Ohrenleidens trat Schmerzhaftigkeit, vier Tage darauf auch Infiltration der Regio mastoidea ein. Zu dieser Zeit enthielt der Urin 6,3 Proc. Zucker. Am einundzwanzigsten Erkrankungstage, als man die Operation erwägte, „entleerte sich eine im Verhältniss zu der bisherigen ohnehin schon überreichen Eitermenge noch viel copiösere Masse, die diesmal wieder etwas blutig tingirt, aber sonst gerade so dünnflüssig wie bisher war". Von da an nahm die Secretion rasch ab, die Schmerzen verschwanden und schon 14 Tage nachher konnte völlige Heilung constatirt werden. Die Narbe der anfangs kleinstecknadelkopfgrossen Perforation war kaum noch zu sehen. Der Zuckergehalt des Urins fiel gleichzeitig von 6,3 Proc. auf 4,0, 2,5, 1,5, 0,3, 0,1 ab.

2. 39jähriger sehr robuster Patient hat seit 4 Wochen Schmerzen und Schwellung in der rechten Hinterohrgegend. Seit 9 Tagen besteht abundanter Ohrenfluss. Patient fühlt sich matt und hat an Gewicht verloren. Bei der ersten Untersuchung zeigte sich eine brettharte Schwellung, die über dem Warzenfortsatz begann und sich weit über die Ansatzlinie des M. sternocleidomast. nach unten erstreckte; ebenso strahlte dieselbe auch nach hinten zu gegen das Hinterhauptsbein aus. Keine deutliche Fluctuation. Sehr starker Druckschmerz. Aus einer hanfkorngrossen Perforation des Trommelfelles entleerte sich massenhaft dünner, gelber, nicht fötider und nicht blutiger Eiter. Starker Kopfschmerz und Schwindel beim Gehen. Brechneigung. Facialiszucken. Temperatur 38,8° C. Bei der sofort vorgenommenen Operation fanden sich zwei Sequester, welche den grössten Theil der Pars mastoidea umfassten. Keine Caries, es handelte sich um reine Nekrose. Die Blutung war sehr stark. Beim dritten Verbandwechsel zeigte sich der hintere Wundrand gangränös. Die jetzt vorgenommene Harnuntersuchung ergab Zucker. Nach einiger Zeit entzog sich Patient der Behandlung, ist aber laut brieflicher Mittheilung nach etwa 7 Wochen geheilt gewesen.

An der Hand dieser beiden und der in der Literatur enthaltenen Fälle bespricht K. sehr übersichtlich die Pathologie der Otitis media diabetica. Referent vermisst nur einen Hinweis auf die Gefahr der Narkose für den Diabetiker. Auch dem Specialisten sei die Lectüre des Originals empfohlen.

Eschweiler.

22.

L. Jankau, Traumatische Ruptur des Trommelfells. „Deutsche Praxis“ 1898, No. 1.

Dem Patienten war eine Knallerbse an das Ohr geworfen. Es bestand serös-eitrige Secretion und eine unregelmässig geformte linsengrosse Perforation, die starke Eiterung sistirte erst nach spontaner Ausstossung eines kleinen Quarzpartikelchens. J. hält die Trommelfellverletzung für eine directe, indem das Quarzstückchen der Knallerbse wie ein Projectil gewirkt habe, und glaubt, dass in diesem Falle gleich bei ersten Behandlung ein Ausspülen des Ohrs mit sterilem Wasser ein Vortheil gewesen wäre. Eschweiler.

23.

Hummel, Das Verhalten des Gehörgangs Fremdkörpern gegenüber und die Art von deren Entfernung aus demselben durch den praktischen Arzt. Münchener medicinische Wochenschrift 1897, No. 17.

Der Vortrag ist an die praktischen Aerzte gerichtet und gipfelt in der Mahnung: „Zur Entfernung des Fremdkörpers verwende der praktische Arzt niemals ein anderes Instrument als die Spritze. Eschweiler.

24.

Rohrer, Ueber die Pflege des Gehörorgans bei Neugeborenen und Säuglingen. Zürich 1897, Ed. Rascher. 12 S.

Die für das Publicum bestimmte Schrift erfüllt nur zum kleinen Theil das im Titel Versprochene. Den Bemühungen der jungen Mutter um Verhütung von Gehörleiden bei den Säuglingen ist nur eine halbe Druckseite gewidmet; dagegen ist die Pathologie des Säuglingsohrs für den Laien zu ausführlich und wenig übersichtlich besprochen. Zustimmen wird man der Forderung Rohrer's, dass die Ohrenheilkunde obligatorisch für den Studenten werde. Eschweiler.

25.

Rohrer, Das Verhältniss der Ohrerkrankungen zu den Augenaffectionen. Jena, Gustav Fischer 1897. (Haug's klin. Vorträge II, 5.)

Die Arbeit besteht aus einer Aufzählung aller Krankheitszustände, welche Auge und Ohr wechselseitig oder von einer gemeinsamen Quelle aus pathologisch beeinflussen können. Interessenten müssen das Original lesen.

Referent möchte Einsprache dagegen erheben, dass morphologisch und physiologisch eine Parallele zwischen Auge und Ohr gezogen wird, wie R. dies thut. Warum soll das Promontorium der Cornea, und der Arcus senilis der Cornea den Alterstrübungen im Trommelfell entsprechen?

Eschweiler.

26.

Nathan, Die Influenza in ihren Beziehungen zum Gehörorgan. Inaug.-Dissert. Würzburg 1897.

Auf Grund der vorhandenen Literatur giebt N. eine klare Uebersicht über die Influenzaotitiden. Neues enthält die aus der Münchener Poliklinik hervorgegangene Arbeit nicht. Eschweiler.

27.

Kreuzer, Zur Hutchinson'schen Trias. Inaug.-Dissert. München 1897.

Die Arbeit enthält vier in der Münchener Poliklinik beobachtete Fälle, deren luetische Basis wahrscheinlich war. Eschweiler.

28.

Schaefer, Beitrag zur Casuistik der Verbrennungen des Ohres. Inaug.-Dissert. München 1897.

Sch. bringt drei neue in der Haug'schen Poliklinik beobachtete Fälle, nämlich eine Verbrennung des Gehörgangs und Trommelfells durch flüssiges Eisen, eine Verbrennung des Gehörgangs und Trommelfells durch Chloroform und eine Carbolsäuregangrän der Ohrmuschel. Eschweiler.

29.

Hoffmann, Missbildungen des äussern Ohres. Inaug.-Dissert. München.

H. beschreibt drei Fälle von Katzenohr und Atresie des Gehörgangs. Die Arbeit enthält nichts Neues. Eschweiler.

30.

Ketterl, Ueber einen Fall von erworbener Atresie des einen Gehörgangs sowie beider Naseneingänge, complicirt mit luetischer Sattelnase. Inaug.-Dissert. München 1897.

Es handelt sich um ein zweifellos an hereditärer Syphilis leidendes Mädchen von 8½ Jahren. Im Alter von 2 Jahren war der Nasenrücken eingesunken. Vor drei Jahren war gemäss Angabe der Eltern nach einer Ohreiterung das linke Ohr zugewachsen. Bei der Untersuchung ergab sich ausser der ausgeprägten Sattelnase ein Verschluss beider Nasengänge 1 cm entfernt vom Eingang. Der linke Gehörgang war im knorpligen Abschnitt durch eine feste Membran abgeschlossen.

Es wurde Nasenplastik vorgenommen, indem drei vom Periost entblösste Knochenspangen, welche der Tibia entnommen waren, unter die mobilisirte Haut der Nase eingepflanzt wurden und zwar so, dass (nach Israël) eine längere Spange als First der Nase angebracht war und dann an seinem Nasenspitzenende von den entsprechend den Flügelknorpeln eingesetzten zwei andern Knochenspangen gestützt wurde. Vierzehn Tage nachher waren die Knochenspangen reactionslos eingeheilt. Das kosmetische Resultat hält K. für befriedigend in Anbetracht der schon vor der Operation bestehenden Kleinheit der Nasenspitze. (Anm. d. Ref.: Da die Beobachtung 14 Tage post operat. abschliesst, so kann das Resultat der Rhinoplastik noch nicht übersehen werden.) Eschweiler.

31.

M. Lermoyez, Rhinites aiguës. Extrait du Traité des maladies de l'enfance, herausgegeben von Francher, Comby und Marfan. Paris 1897. Masson & Co.

In knapper und ausserordentlich klarer Darstellung giebt L. eine Uebersicht über Aetiologie, Pathogenese, pathologische Anatomie, Symptome, Complicationen, Prognose, Diagnose und Therapie der acuten Rhinitiden. L. unterscheidet: 1. Rhinitis acuta simplex a) beim Kinde, b) beim Neugeborenen: 2. Rhinitis acuta purulenta a) beim Kinde, b) beim Neugeborenen; 3. Rhinitis pseudomembranacea; 4. Rhinitis spasmodica. Dem speciellen Theil schickt der Autor allgemeine Betrachtungen voraus und zwar über nasale Obstruction, sowie über Infectionen auf nasalem Wege und Reflexe nasalen Ursprungs.

Aus dem reichen Inhalt seien nur einige Punkte herausgegriffen. L. hält den Schleim der gesunden Nase für steril und mit bakterientödtenden Eigenschaften ausgestattet. Bei der Erkältung trete zunächst eine Contraction der Schleimhautgefässe und damit Trockenheit der Oberfläche ein. In diesem Moment könnten dann die im Vestibulum der Nase stets anwesenden Bakterien in die Schleimhaut eindringen und den Schnupfen erzeugen. Um

Complicationen des acuten Schnupfens mit Ohrenleiden zu verhüten, warnt auch L. vor starkem Schneuzen und verwirft absolut die Nasendouche. Beim Schnupfen des Säuglings empfiehlt Verfasser Ausblasen der Nase mit dem Politzer'schen Ballon und Einträufelung von einigen Tropfen Mentholöl (1 : 50) alle halben Stunden. Daneben Watteeinpackung der Beine, eventuell (nach Henoch) 0,01 g Calomel alle 2 Stunden.

Bei der acuten eitrigen Rhinitis sollen Ausspülungen der Nase mittels einer Spritze vorgenommen werden, deren Ansatz das Nasenloch nicht abschliesst. Ausserdem sollen antiseptische Salben oder Pulver auf die Nasenschleimhaut gebracht werden. Besonders empfiehlt L. eine Mischung von 20,0 Talk und 0,2 bis 0,05 Arg. nitric. pulv.

Die pseudomembranösen Rhinitiden theilt L. nicht weiter ein, da die Aetiologie der verschiedenen Formen nicht genügend aufgeklärt sei. Er unterscheidet nur klinisch eine schwere und eine leichte Form, von denen die erstere die Rhinitis diphtheritica der deutschen Autoren ist. Die Behandlung beider besteht in häufigen antiseptischen Ausspülungen der Nase mit der oben erwähnten Spritze. Nie darf eine Membran, selbst wenn sie flottirt, mit der Pincette entfernt werden. Zur Pulverbehandlung dient am besten Jodoform und Milchzucker ana.

Unter Rhinitis spasmodica versteht L. eine chronische Rhinitis mit plötzlichen paroxysmatischen Anfällen. Hierhin gehörig ist der Heuschnupfen. Verfasser unterscheidet eine oculo-nasale und eine bronchiale Form. Die Therapie ist vorwiegend prophylaktisch und muss ausser in localer auch in Allgemeinbehandelung bestehen. (Badecuren.) Eschweiler.

32.

Vogt, Die Paralyse des Nervus facialis im Anschlusse an Otitis media acuta. Ein Beitrag zur Lehre von der otogenen Gesichtslähmung. Dissert. inaug. Heidelberg 1899.

Wenn diese unter Passow's Leitung angefertigte und sehr gut ausgestattete Dissertation für unseren Leserkreis auch nichts Neues enthält, so verdient doch die fleissige und sorgfältige Literaturverarbeitung rühmlichst hervorgehoben zu werden. Dieselbe ermöglicht es dem Leser, an der Hand der einschlägigen Literatur sich schnell über die einschlägigen Fragen zu orientiren. Insbesondere sei darauf aufmerksam gemacht, dass Verf. bei der Schilderung der Facialislähmungen in Fällen acuter Otitis media ausgegangen ist von einer guten Beschreibung der Anatomie des Gesichtsnerven.

Grunert.

33.

Halasz, Trepanirung des Warzenfortsatzes mittelst zahnärztlicher Bohrmaschine. Monatsschr. f. Ohrenheilk. 1899. Nr. 11.

Die naive Darstellung des Verf. wird bei jedem sachkundigen Leser ein Lächeln hervorrufen. Er beschäftigt sich mit überlebten Ideen. Nur einmal hat Verf. seine Methode am Lebenden „mit bestem Erfolge" ausgeführt; zum Glück für ohrenkranke Mitmenschen hat er seine weiteren Operationsversuche auf den Cadaver beschränkt. Weder seine Indicationsstellung noch auch der Weg, den er bei der Operation eingeschlagen, ist deutlich in seiner Schilderung gekennzeichnet. Verf. betont, dass er „auch zahnärztliche Praxis" treibt. Möchte er sich doch darauf beschränken. Grunert.

34.

Küster, Die osteoplastische Aufmeisselung des Warzenfortsatzes. Centralblatt für Chirurgie. 1899. Nr. 43.

Das von Küster empfohlene neue Operationsverfahren ist das folgende: Zungenförmiger, hart an der hinteren Ohrmuschel sich hinziehender, die

Spitze des Warzenfortsatzes umkreisender und wieder bis etwa zur Höhe der oberen Gehörgangswand emporsteigender Schnitt bis auf den Knochen. Bildung eines Haut-Periost-Knochenlappens, indem in der Ausdehnung des Hautperiostschnittes eine dünne Knochenplatte aus dem Warzenfortsatze herausgemeisselt wird. Nach Schluss der Mastoid-Operation, welche Küster nach seiner alten Methode ausführt, wird der deckelförmige Hautknochenlappen wieder in seine ursprüngliche Lage gebracht und primär vernäht. Zur Einführung eines Gazestreifens wird am unteren Ende der Wunde dadurch eine kleine Lücke gelassen, dass er vorher ein kleines Knochenstück mit der Beisszange entfernt hat.

Dies Verfahren ist von Küster neunmal angewandt und zwar mit folgenden Resultaten:

Fall 1: Cholesteatom des linken Felsenbeines. Endocranielle Störungen. Osteoplastische Aufmeisslung. „Geheilt." Ob auch, was der Kernpunkt ist, die Ohreiterung geheilt ist, geht aus der Krankengeschichte nicht hervor. Aus der Bezeichnung „Heilung" seitens des Verf. können wir noch nicht auf die Heilung der Otorrhoe schliessen, da er andere Fälle als „geheilt" bezeichnet mit der ausdrücklichen Angabe, dass die Secretion aus dem Ohre fortbesteht.

Fall 2: Chronische Eiterung rechts; Tod an Schläfenlappenabscess, der jedenfalls schon vor der Aufnahme bestanden. Von Interesse ist, dass K. zwecks Vornahme der Hirnabscessoperation den bei der 1. Operation (Mastoidoperation) gebildeten osteoplastischen Lappen wieder loslösen musste.

Fall 3: Pneumonie; Eiterung im linken Warzenfortsatz und im Mittelohr. Aufmeisslung, Heilung mit normaler Hörfähigkeit.

Fall 4: Tuberculose des Proc. mast. sin. und des Tarsus. Osteoplastische Aufmeisslung, Heilung.

Fall 5: Cholesteatom des rechten Warzenfortsatzes. Aufmeisselung. Verletzung des Sinus transv. In diesem Falle ist ebenfalls nicht notirt, ob die Ohreiterung geheilt ist.

Fall 6: Otitis med. duplex tubercul.; Aufmeisslung des rechten Warzenfortsatzes. Mit Fistel entlassen. Ausgang unbekannt.

Fall 7: Dieser Fall von Cholesteatom des rechten Ohres wird vom Verf. als durch die osteoplastische Operation „geheilt" registrirt, wiewohl es in der Krankengeschichte heisst: „Bei der Entlassung findet noch eine ganz geringe Eiterung aus dem Ohre statt, die auch bei der Nachuntersuchung am 21. September 1899 noch besteht".

Fall 8: Cholesteatom des rechten Ohres, Aufmeisselung, Verletzung des Sinus transv. „Heilung." Dabei sagt die Krankengeschichte: „Eine Fistel besteht auch jetzt noch, doch ist der körperliche Zustand erheblich gebessert".

Fall 9: Chronische Eiterung mit Caries. Osteoplastische Aufmeisslung. „Wurde geheilt". Die abgemeisselte Knochenplatte ist in diesem Falle „verloren" gegangen. Wir unterlassen es, die neue Küster'sche Operationsmethode einer Kritik zu unterziehen, da Passow (s. folgendes Referat) diejenigen Punkte der Küster'schen Arbeit hervorgehoben hat, an denen die Ohrenärzte mit Recht Anstoss nehmen werden. Grunert.

35.

Passow, Küsters osteoplastische Aufmeisselung des Warzenfortsatzes. (Münchener med. Wochenschrift. 1899. Nr. 49.)

In einer historischen Einleitung erkennt Verf. das geschichtliche Verdienst Küster's für die Entwickelung der radicaleren Mastoidoperationen vollkommen an, ohne die Mängel seiner Operation zu verkennen. Dagegen unterzieht er die neuerdings von demselben Chirurgen empfohlene osteoplastische Aufmeisslung des Warzenfortsatzes (s. voriges Referat) einer scharfen aber sachlichen Kritik. Zunächst erkennt er den angeblichen Hauptvortheil der Methode von K., dass bei dieser Operationsweise jede Entstellung vermieden werden könne, als Vortheil vor anderen Methoden nicht an und betont mit Recht, dass von Seiten der Ohrenärzte Methoden ausgebildet sind, bei denen ebenfalls von Entstellung keine Rede ist. Als Nachtheil der Me-

thode Küster's hebt Verf. weiterhin den Umstand hervor, dass von einem freien Ueberblick über das Operationsfeld, wie man es nach der Totalaufmeisselung hat, nicht gesprochen werden kann. Selbst für die Operation in Fällen acuter Mastoiditis hält Verf. das genannte Verfahren für unbrauchbar. Resumirend hebt er hervor: „Würden wir jetzt Küster's Rath befolgen, so wäre die mühevolle Arbeit der letzten zehn Jahre umsonst gewesen". Dem Vorwurf, ein fahrlässiges, voreiliges Urtheil über eine Methode zu fällen, welche er selbst nicht erprobt, begegnet Verf. mit Geschick durch den Hinweis auf die nicht viel Vertrauen auf die Brauchbarkeit seiner Methode erweckenden Resultate Küster's (s. voriges Referat). Weiterhin weist Verf. darauf hin, dass die Endresultate Küster's sich nicht messen können mit den Heilungsresultaten der Totalaufmeisselung von ohrenärztlicher Seite, und dass auch in Bezug auf die Zeitdauer, in welcher die Heilung erreicht wird, unsere Resultate den Küster'schen nicht nachstehen. Wir lassen die Worte des Verf., welche das zusammenfassende Urtheil desselben über den Werth der neuen Küster'schen Operationsmethode kennzeichnen, verbotenus folgen: „Küster's Verdienste um die Operationen am Felsenbein sind unvergessen. Umsomehr werden seine Vorschläge Aufmerksamkeit erregen und bei dem Ansehen, das er mit Recht geniesst, werden Diejenigen, welche sich nicht eingehender mit der Otochirurgie befasst haben, zu der Annahme gelangen, dass das neue Verfahren einen wesentlichen Fortschritt bedeutet. Man wird glauben, dass die Erfolge der Operationen am Warzenfortsatz bisher geringer waren als die von Küster erzielten und muss dann weiter zu dem Schluss kommen, dass unsere Resultate recht viel zu wünschen übrig liessen" und weiter „finden die Küster'schen Vorschläge Nachahmung, kommt man in ärztlichen Kreisen zu dem Glauben, dass die chirurgische Behandlung der eitrigen Erkrankungen des Schläfenbeins so wenig erreicht hat, wie es nach Küster's Auslassungen zu vermuthen ist, so werden völlig falsche Vorstellungen von dem Werthe der Radicaloperation erweckt."

Grunert.

36.

Rudolf Panse. Zu Professor Küster's osteoplastischer Aufmeisselung des Warzenfortsatzes. Centralbl. f. Chirurgie 1899, No. 50.

Bündige Zurückweisung des neuerdings von Küster gemachten Operationsvorschlages (osteoplastische Aufmeisselung), welche sowohl durch ihre strenge Sachlichkeit, als auch durch den Umstand, dass sie an demselben Orte veröffentlicht ist, wie die Originalpublication K's, ihre aufklärende Wirkung nicht verfehlen wird. Erwähnenswerth ist, dass auch Panse das Verdienst Küster's um die Entwicklung der radicaleren Operationsmethoden am Ohr auf das den geschichtlichen Thatsachen entsprechende Maass reducirt wissen will. Er erkennt das bleibende Verdienst K.'s. an, die Anregung zur radicaleren Mastoidoperation gegeben zu haben, betont aber, dass Küster seiner glücklichen Idee in praktischer Hinsicht nicht ganz gerecht geworden ist, dass es vielmehr der Arbeit der Otologen bedurfte, um den von Küster nur halbbeschrittenen Weg zu einem segensreichen Ziele zu führen.

Grunert.

37.

Eschweiler, Die Fenestra cochleae bei Echidna hystrix. Anatom. Anzeiger, XVI. Band 1899.

Widerlegung Hyrtl's, welcher in seinen „Vergleichend-anatomischen Untersuchungen über das innere Gehörorgan des Menschen und der Säugethiere (Prag 1845)" dem Ameisenigel ein Schneckenfenster abgesprochen hat. Die Bedeutung dieser Widerlegung beruht darin, dass, wenn Hyrtl Recht hätte, unsere jetzigen physikalischen Erklärungen für die Schallübertragung einen erheblichen Stoss bekämen. Verfasser führt uns nicht nur an einem mikroskopischen Frontalschnitte durch die vordere Hälfte des runden Fensters

dasselbe einwandfrei vor Augen, sondern hat auch durch das Studium der Paukenhöhle der Echidna hystrix am macerirten Schädel in der versteckten und schwer zugänglichen Lage der Fenestra die Ursache erklärt, weshalb Hyrtl zu seiner Auffassung gekommen. Grunert.

38.

Pifft, Otitis tuberculosa mit tumorartiger Protuberanz in die Schädelhöhle. (Aus Prof. Chiari's pathologisch-anatomischem Institute an der deutschen Universität in Prag.) Zeitschrift f. Heilk. XX. Bd. 1899.

Anatomisch-histologischer Befund des linken Schläfenbeines eines an progressiver Paralyse, chronischer Lungen- und Peribronchialdrüsentuberculose zu Grunde gegangenen 55jährigen Mannes. Keine sachgemässe klinische Beobachtung der Ohren vorausgegangen. „Im Bereiche des Schläfenlappens der linken Seite findet sich eine leichte Impression, welche durch einen unregelmässigen, höckerigen „Tumor" von der hinteren und oberen Fläche des linken Nasenbeines hervorgerufen wird. Auf diesem „Tumor" und in der Nachbarschaft desselben auf der Innenfläche der Pachymeninx zarte Lagen fibrinösen Exsudates. Ein Einschnitt in diesen „Tumor" zeigt seine Zusammensetzung aus einem grauweisslichen, ziemlich derben Gewebe." Aus dem Gehörgangs- und Mittelohrsectionsberichte, welcher die gefundenen ausgedehntesten Knochendestructionsprocesse schildert, sei besonders hervorgehoben die ausgedehnte Zerstörung des knöchernen Kiefergelenkdaches, der Defect des Tegmen tympani, an dessen Stelle die tumorartig verdickte Dura mater blosslag, die Ausdehnung des Destructionsprocesses bis weit auf das Hinterhauptsbein. „In dem Winkel zwischen der oberen Fläche der Pars petrosa und der Innenfläche der Pars squamosa des Schläfenbeins erhob sich die Hauptmasse eines über wallnussgrossen „Tumors" von unregelmässiger, mit einer grossen Anzahl hirsekorn- bis hanfkorngrosser Knötchen bedeckter Oberfläche." Dieser „Tumor" gehörte ausschliesslich der Dura mater an. Desgleichen starke tumorartige Verdickung der Dura auf der Hinterfläche der Felsenbeinpyramide, stellenweise bis 2 cm dicke Umwucherung und Obliteration des Sinus sigm. seitens des Tumors, Obliteration des Bulbus v. jugul. Die histologische Untersuchung der Geschwulstmasse, welche zuerst besonders in Folge ihrer starken Protuberanz in die Schädelhöhle und ihrer höckerigen Beschaffenheit imponirt hatte, ergab einwandsfrei die tuberculöse Natur derselben (Tuberkel, centrale Verkäsung, Riesenzellen, Tuberkelbacillen). Die histologische Untersuchung des Mittelohres und Ohrlabyrinths ergab desgleichen das Vorhandensein ausgedehnter tuberculöser Zerstörungen, welche vom Mittelohr aus sich auf mehreren Wegen auf das innere Ohr ausgebreitet hatten. Aus dem interessanten Detail sei nur hervorgehoben das Vorhandensein echter miliarer Tuberkel im Nervengewebe des freiliegenden N. facialis, sowie der Umstand, dass ein miliarer Tuberkel mit zahlreichen Riesenzellen an einer Stelle den Platz des Corti'schen Organs einnahm. Verfasser nimmt an, dass die tuberculöse Lungenaffection der Ausgang der tuberculösen Ohrveränderungen gewesen ist: Infection der Mittelohrschleimhaut auf dem Wege der Ohrtrompete, secundäre Erkrankung der Knochentheile des Schläfenbeins, Uebergreifen der Tuberculose vom mittleren auf das innere Ohr, Uebergreifen der Erkrankung auf die Schädelhöhle und zunächst Entstehung einer Pachymeningitis tuberculosa externa, schliesslich reactive Entzündung der über dem Kuppelraum inficirten Dura mater, welche zu der tumorartigen Verdickung derselben führte. Grunert.

39.

Wanner, Die Diagnose der einseitigen Taubheit. Deutsches Archiv f. kl. Medicin. Bd. LXVI, S. 535 ff.

Ausgehend von der nur relativen Zuverlässigkeit der jetzigen Untersuchungsmethoden auf einseitige Taubheit, bei welchen das Hauptgewicht

darauf gelegt wird, dass Stimmgabelklänge gleichzeitig beiden Ohren zugeleitet und diese Leitung bald nach dem einen oder anderen Ohre unterbrochen wird, bespricht Verfasser den Werth der continuirlichen Tonreihe für die Entscheidung der einschlägigen Frage. Dem Orte der Publication entsprechend geht er dabei über den Rahmen seines Themas hinaus und giebt eine kurze aber präcise Uebersicht über den gegenwärtigen Stand der Functionsprüfung überhaupt. Wir unterlassen es, auf die Krankengeschichten, welche für den Verfasser die Grundlage seiner Untersuchungen über die Diagnose einseitiger Taubheit bilden, einzugehen, weil er uns eine ausführlichere Mittheilung derselben an anderem Orte in Aussicht stellt. Wir beschränken uns auf die Mittheilung seiner Schlussfolgerungen:

Die Diagnose auf einseitige Taubheit darf nach ihm gestellt werden:

1. Wenn die Sprache nicht beim Lucae-Dennert'schen Versuch bei verschlossenen beiden Ohren ebenso gehört wird, wie bei offenem kranken Ohr.

2. Wenn die untere Tongrenze bei a_1 oder in dessen Nachbarschaft liegt.

3. Der Weber'sche Versuch mit A und a_1 in das gesunde Ohr verlegt wird.

4. Der Schwabach'sche Versuch negativ ausfällt, vorausgesetzt, dass auf diesem Ohre keine Mittelohrprocesse spielen.

Noch zuverlässigere Anhaltspunkte erhalten wir dann weiter:

5. Durch die Prüfung der Hördauern, wenn dieselben das oben geschilderte Ansteigen ergeben, und wenn bei stärkerer Herabsetzung für einzelne Töne auf dem besseren Ohre die entsprechende Verkürzung resp. totale Ausfall für die gleichen Töne auf der anderen Seite nachweisbar ist.

Grunert.

40.

Eulenstein, Die Ohrerkrankungen der Diabetiker. Deutsches Archiv f. klin. Medicin. Bd. LXVI, S. 270 ff.

Verfasser erwähnt einen von ihm selbst beobachteten Fall schwerer Phlegmone des Gehörganges bei einer 56jährigen diabetischen Patientin. Ausgang der Phlegmone aus Otitis externa circumscripta; grosse Incisionen bis auf den vom Periost entblössten Knochen, Drainage. Exitus am 7. Tage post operat. im Coma. Weiterhin theilt er vier noch nicht publicierte Fälle von Otitis media bei Diabetes mit, drei aus der Beobachtung Körner's, einen aus seiner eigenen Clientel.

1. Fall: 60jähr. Mann, Spuren von Zucker, rechtsseitige acute Otitis med. mit Druckempfindlichkeit auf dem Proc. mast. Paracentese; seröses Exsudat. Heilung. Acht Jahre später Fortbestand der Heilung durch Controlle festgestellt.

2. Fall: 58jähr. Mann, leichter Diabetes. Acute rechtsseitige Mittelohreiterung mit spontanen Schmerzen im Proc. mast. Mehrmalige Paracentese, Ausschabung von Granulationen in der Paukenhöhle. Heilung. Zwei Jahre später Exitus l. unter den Erscheinungen der Angina pectoris.

3. Fall: 28jähr. Frau mit schwerem Diabetes; Rechtsseitige recidivirte Mittelohreiterung (Reincultur von Staphyloc. albus) nach ca. $1^1/_2$ Monat mit trockener Perforation geheilt. Späteres Schicksal unbekant.

4 Fall: 52jähr. Mann; acute Mittelohreiterung rechts mit Druckempfindlichkeit des Proc. mast, und zwar besonders der Spitze. Völlige Heilung in kurzer Zeit.

Durch kritische Verarbeitung dieser sowie weiterer aus der Literatur von ihm zusammengestellter 46 Fälle von Mittelohrentzündungen bei Diabetikern kommt Verfasser zu einer Ansicht über die Beziehung von Diabetes und Mittelohrentzündung, welche wesentlich abweicht von der jetzt herrschenden Meinung. „Wenn wir das vorliegende Material objectiv betrachten und bedenken, dass das Bild der Otitis diabetica s. necroticans zu einer Zeit aufgestellt wurde, wo nur einzelne wenige Beobachtungen vorlagen, so müssen wir sagen, dass dieses Krankheitsbild einer nach den weiteren Erfahrungen nicht mehr zutreffenden Verallgemeinerung weniger Beobachtungen seine Entstehung verdankt, und dass es sich in dem von einzelnen Autoren an-

genommenen Sinne nicht aufrecht erhalten lässt, wir werden den thatsächlichen Verhältnissen näher kommen, wenn wir lediglich von einer Mittelohrerkrankung der Diabetiker sprechen in dem Sinne, dass unter noch auseinanderzusetzenden Umständen eine eitrige Otitis media bei Diabetikern leicht schwere Complicationen des Warzenfortsatzes bezw. der Paukenhöhle hervorrufen kann, die sich meist durch rasche Ausbreitung und ausgedehnte cariöse Einschmelzung der Knochensubstanz kennzeichnen, zuweilen auch zu wirklicher Knochennekrose führen." Die Umstände, welche zur Entstehung schwerer Complicationen bei der eitrigen Mittelohrentzündung der Diabetiker eine Disposition abgeben, sind nach Verfasser: 1. Die anatomische Beschaffenheit des Warzenfortsatzes (pneumatisch etc.), 2. der durch den Diabetes geschaffene günstige Nährboden für die verschiedensten Krankheitserreger, 3. die Arteriosklerose mit ihren Folgen für die Gewebsernährung, 4. die Schwere der Infection. Grunert.

41.

A. Lucae, Fünf Wochen anhaltender profuser Ausfluss von Liquor cerebrospinalis ohne Hirnerscheinungen. Berlin, klin. Wochenschr. 1899, No. 40; mit einem Nachtrag. Ebenda No. 42. Autoreferat.

Der seltene Fall betraf einen 17jährigen Gymnasiasten, bei welchem wegen schwerer rechtsseitiger Mittelohrentzündung von anderer Seite „die Trepanation des Warzenfortsatzes" gemacht worden war, wobei sich „ein subduraler Abscess" vorfand. Wegen fortbestehender Ohreiterung kam Patient 6 Monate später in die Behandlung des Verfassers, welcher an dem nicht geschwollenen, auf Druck mässig schmerzhaften Warzenfortsatze eine lange, längs der Ohrmuschel verlaufende und durch eine weit nach hinten reichende gekreuzte, horizontale Narbe vorfand. Pat. klagte besonders über periodische Schmerzen im rechten Ohre. Bei mässiger, rahmiger, oft fötider Eiterung zeigten sich in der Tiefe des äusseren Gehörgangs Granulationen, welche theils von der hinteren, unteren Wand entsprangen, theils aus der Trommelfellperforation hervordrangen. Nach 1 Monat langer vergeblicher Bekämpfung der Granulationen, wobei durch die Sonde an der hintern untern Gesörgangswand Caries sicher gestellt ward, wurde besonders wegen fortbestehenden Schmerzen im Ohre endlich die Anfmeisselung des Warzenfortsatzes resp. die sog. Radicaloperation bewilligt. Nach Incision der Narben, Retraction des Periosts und Freilegung des Warzenfortsatzes erschien hinten oben durch einen Knochendefect die Dura freiliegend und bedeckt von einem 1 qcm grossen Sequester, nach dessen Entfernung sofort unter gleichzeitiger Blutung Liquor cerebrospinalis massenhaft abfliesst und trotz aller Tamponade das Operationsfeld so überschwemmt, dass jedes weitere operative Vorgehen aufgegeben werden muss. Dieser Erguss hielt 5 volle Wochen an und war in den ersten Wochen so reichlich, dass der Verband täglich zweimal erneuert werden musste, und die Flüssigkeit häufig bis zum Kopfkissen drang. Besonders hervorzuheben ist, dass in dieser ganzen Zeit, abgesehen von dreimaligem Erbrechen am Tage der Operation, welches jedenfalls durch die Narkose (Chloroform) bedingt war, niemals Hirnerscheinungen auftraten, weder Schwindel noch Fieber vorhanden war, und auch der Puls keine abnorme Beschaffenheit zeigte." Erst mit der 7 Wochen nach der Operation eintretenden Vernarbung der Wunde liess die bis dahin sehr reichliche Eiterung bedeutend nach, erforderte jedoch zur endlichen Ausheilung noch eine lange Nachbehandlung mit Einspritzungen von Lösungen von Natr. tetraboricum, Einpulverungen desselben Mittels, Aetzungen der Granulationen mit Chromsäure, Entfernung von adenoiden Wucherungen und partieller Abtragung der linken unteren hypertrophischen Nasenmuschel, so dass Patient 13 Wochen nach der Operation mit persistenter trockner Perforation entlassen werden konnte. Die Hörstörung war von Anfang an auffallend gering gewesen. — Im Nachtrag wird berichtet, dass laut brieflicher Mittheilung des Patienten das Ohr bis jetzt, d. h. 5 Jahre lang gesund resp. vollständig trocken geblieben ist.

Abgesehen von dem auffallenden Mangel von drohenden Hirnerscheinungen ist in diesem Falle die Ueberproduction von Liquor cerebrospinalis schon an sich von grossem Interesse und erklärt sich wohl dadurch, dass bereits längere Zeit vorher ein Reiz durch den „Sequester“ [1]) ausgeübt wurde, durch dessen Entfernung Patient wahrscheinlich vor einer späteren Gehirncomplication bewahrt worden ist. Schliesslich kann in unserer operationsfrohen Zeit nicht genug betont werden, dass die allerdings nur mit oberflächlicher Caries verbundene Ohreiterung auch ohne operative Freilegung des Mittelohres zur dauernden Heilung gelangte. Lucae.

42.

Martin, De la fréquence de l'empyème des cavités accessoires du nez (Recherches anatomo-pathologiques et cliniques). Paris (Masson), Bordeaux (impr. Demachy, Pech u. Comp.) 1900.

Verfasser stellt in dem anatomischen Theile der Arbeit kurz die 400 Autopsiefälle Harke's zusammen, aus ihnen, was Harke in seiner Arbeit unterlassen hat, das statistische Ergebniss ziehend (116 Sinusitiden auf 400 Autopsien). Weiterhin erfolgt die Zusammenstellung der E. Fraenkel'schen Fälle (146 Fälle mit 63 Empyemen), der Lapalle'schen Fälle (55 Sinusitiden auf 169 Autopsien) und schliesslich das Ergebniss seiner nach der Sectionstechnik von Harke ausgeführten 31 Autopsien. Verfasser fand hierbei unter den genannten 31 Fällen 15 Fälle von Sinusitis. Was die Vertheilung der Erkrankung auf die einzelnen Sinus anbetrifft, so stellte Verfasser zehnmal Erkrankung eines Sinus derselben Art fest (rechter Sinus maxillaris 3, linker Sinus maxillaris 2, beide Sinus maxillaris 5), viermal wurde die Erkrankung zweier verschiedener Sinus constatirt (Sinus ethmoidalis zugleich mit beiden Sinus maxillar. 1, beide Sinus ethmoid. zusammen mit beiden Sinus maxillar. 3), ferner wurde einmal Sinusitis der beiden Keilbeinhöhlen, beider Siebbeinlabyrinthe wie beider Highmorshöhlen festgestellt.

Als Basis für den klinischen Theil seiner Arbeit benutzt Verfasser das Krankenmaterial des Dr. Lichtwitz-Bordeaux. Während der letzten zehn Jahre beobachtete Lichtwitz unter 12000 Kranken 243 Fälle von Eiterung einer oder mehrerer Nebenhöhlen der Nase. Diese Fälle sind vom Verfasser im Resumé zusammengestellt. Die vergleichende Zusammenstellung der Untersuchungsergebnisse am Lebenden und am Cadaver lässt ein auffallendes Missverhältniss zwischen beiden Gruppen bezüglich der Häufigkeit der constatirten Nebenhöhlenerkrankungen der Nase hervortreten: Die Nebenhöhlenaffectionen sind an der Leiche fünfzehnmal so häufig festgestellt, als sie am Lebenden diagnosticirt sind. Die Ursache dieses auffälligen Missverhältnisses fasst Verfasser folgendermaassen zusammen: „La cause d'une telle disproportion est due à ce qu'on a rarement l'occasion de diagnostiquer une sinusite sur le vivant. En effet: ou bien la sinusite est aiguë et se confond avec un „rhume de cerveau“ dans sa forme légère, et se trouve au second plan au milieu des pyrexies dans sa forme grave; ou bien elle est chronique et se traduit par des symptômes tellement discrets, qu'ils n'inquiètent point les malades; il faut ajouter, en outre, la difficulté matérielle d'un diagnostic des empyèmes des Sinus autres que le Sinus maxillaire.“ Grunert.

43.

Haug (München), Warzenfortsatzerkrankungen. Bibliothek der gesammten medicinischen Wissenschaften. 1899. Separatabdruck.

Wenn die Beschreibung der Warzenfortsatzerkrankungen entsprechend dem Leserkreise, für welchen sie geschrieben ist, für die Leser dieses Archivs

---

[1]) Ich habe dieses Wort mit Anführungszeichen eingeschlossen, da es sich wohl ohne Zweifel um ein bei der früheren Operation abgesprengtes und zurückgebliebenes Knochenstück handelte. Lucae.

nichts Neues darbietet, so ist doch ihre gute Disposition und Vollständigkeit hervorzuheben. Für uns hat ein Fall Interesse, welchen Verf. für primäres Empyem der Warzenzellen anspricht. „Es fand sich bei vollständigem Intactsein des Mittelohres (früher nie ohrenkrank, wie auch nachher und zur Zeit der Operation die Function sich normal verhielt) in ziemlicher Tiefe ein kleiner Knochenabscess im Antrum; die Hohlräume waren alle schwarzroth succulent, das Periost bleigrau verfärbt, die Weichtheile sulzig infiltrirt. Eingeleitet war die Erkrankung durch einen initialen Schüttelfrost und immer sich wiederholendes tägliches sehr hohes Fieber, hochgradige Schmerzen und hatte in etwas über zehn Tagen den Umfang erreicht, den wir bei der Operation feststellen konnten. Beobachtet war der Fall vom ersten Tage an, so dass eine gleichzeitige Erkrankung der Paukenhöhle mit Sicherheit ausgeschlossen werden konnte."

Bemerkg. d. Ref.: Wer die Neigung der primären Paukenhöhlenentzündung zur raschen Abheilung bei Pneumokokkenotitis kennt, wer ferner weiss, dass die Entzündung der Paukenhöhle fast symptomlos verlaufen und längst zur Abheilung gekommen sein kann, wenn sich manifeste Warzentheilsymptome entwickeln, wird die Auffassung, dass es sich im Falle des Verf. möglicher Weise um eine Pneumokokkenotitis gehandelt, nicht ohne Weiteres von der Hand weisen. Da eine bakteriologische Untersuchung des Antrumeiters, deren Nothwendigkeit in jedem einzelnen Falle betont werden sollte, aussteht, wird der Fall stets dunkel bleiben und kann mithin nicht als Beweis des Vorkommens primärer Antrumempyeme betrachtet werden.

Grunert.

44.

Derselbe, Warzenfortsatzoperation. Ibidem, 1899.

Enthält für unseren Leserkreis nichts Neues; ob der praktische Arzt, welcher sich auf der Universität nie mit Otologie beschäftigt hat, sich auf Grund der sonst klaren Beschreibung des Verf. eine richtige Vorstellung von den Warzenfortsatzoperationen machen kann, ist dem Ref. zweifelhaft.

Grunert.

45.

Dr. Umberto Calamida, Ueber die feinere Vertheilung der Nerven in den Tonsillen. (Giornale della Accad. di med. di Torino. 1899. No. 7).

Die Arbeit stammt aus dem anatomischen Institut der Turiner Universität und wurde der K. Medicinischen Akademie in Turin in der Sitzung vom 14. Juli 1899 vorgelegt. — Bei dem Mangel unserer Kenntnisse über die Nervenendigungen in den Gaumenmandeln, und selbst der gröberen Verhältnisse in den Rachenmandeln, fand es Verf. angemessen, sich mit der Sache näher zu beschäftigen. Die Untersuchung beschränkte sich momentan auf Gaumen- und Rachenmandeln, die dem lebenden Organismus entnommen waren, was einerseits wegen der zumeist bestehenden Hypertrophie ungünstig, andererseits aber wegen des frischen Zustandes vortheilhaft war. Verf. bediente sich der Chrom-Osmium-Silberimprägnation nach Golgi. — Rachen- und Gaumenmandeln verhalten sich der Nervenvertheilung gegenüber identisch, was bei dem geringen Unterschied in der anatomischen Structur beider Drüsen nicht auffallen dürfte. Die geringen Unterschiede in der Nervenvertheilung sind durch die verschiedene Agglomeration der lymphatischen Follikel bedingt, und zwar ist bei der Gaumenmandel der Drüsenkörper durch die einschliessende fibröse Kapsel genau umschrieben, während bei der Rachenmandel die Follikel, mehr zertheilt, eine relativ viel grössere Fläche einnehmen. Die marklosen Fasern begleiten in grosser Anzahl die Gefässe und bilden um diese zumeist eigenthümliche Geflechte: andere Bündel verlaufen von den Gefässen unabhängig. — Beim Eintritt in das Drüseninnere findet sich ein geringer Unterschied zwischen Gaumen- und Rachenmandel; bei ersterer müssen die Blutgefässe die fibröse Umhüllung durchdringen, wobei die Ner-

ven an letztere feine Fasern abgeben, während der grössere Antheil sich an die Scheidewände der Follikel und Follikelgruppen hält. An der Rachenmandel existirt keine bestimmte Trennung in extra- und intratonsilläre Ramificationen. — Was die perivasculären Nervengeflechte anbelangt, hat Verf. häufig an Durchschnitten förmliche Ringe in der äusseren Gefässwand gesehen, und wenn zwei oder drei Gefässzweige nahe bei einander liegen, verflechten sich die Fibrillen, die den Ring umgeben. Von den Geflechten lösen sich hie und da feine Zweige ab, die unabhängig von den Gefässen verlaufend, im interfolliculären Bindegewebe endigen, oder sich mit anderen Zweigen aus anderen Plexus verflechten oder aber, nach kurzem Verlauf mit einem knopfförmigen Ende absetzen. Aehnliche Verhältnisse bieten auch jene Nervenbündel, die schon ursprünglich sich nicht an den Gefässverlauf halten, nur ist ihr Verlauf weniger geschlängelt und die Verzweigung spärlicher. — Im Bindegewebsstroma kommt es wieder zur Bildung von weitmaschigen Geflechten und man trifft hier auf Varicositäten, wie man sie an den perivasculären Geflechten beobachtet. — Was das Verhältniss zu den Follikeln selbst betrifft, findet man perifolliculäre Geflechte mit Varicositäten, aus welchen feine Endfasern hervorgehen, die in das Innere eindringen und entweder keulen- oder knopfförmig endigen oder mit anderen zahlreichen Fasern einen eigentlichen, schönen intrafolliculären Plexus bilden. Andere, dickere Fasern der perifolliculären Geflechte bleiben isolirt und unverzweigt und scheinen pinselförmig an der Follikelwand zu endigen. — Feine Fasern lassen sich am Epithel nachweisen, welche nach Durchtritt der Basalmembran sehr deutlich keulen- oder knopfförmig absetzen. Endlich hat der Verf. mit der schwarzen Reaction (reazione nera von Golgi), besonders um die Gefässe herum, sehr deutliche Bindegewebszellen nachweisen können, ähnlich jenen, die Fasari in der Zunge des Kaninchens und Andere in verschiedenen Organen gefunden haben. — Verf. behält sich vor, auch an der Zungenmandel seine Untersuchungen fortzusetzen, voraussehend, dass er auch an derselben ähnliche Befunde erhalten wird. — Morpurgo.

46.

Dr. Umberto Calamida, Ueber fuchsinophile Körper oder blastomycetische Gebilde in der Rachentonsille. — (Der Kön. medic. Akademie in Turin in der Sitzung vom 14. Juli 1899 vorgelegte Mittheilung.)

Verf. hat im Turiner anatomischen Institut eine lange Reihe von Untersuchungen angestellt, und zwar an der Rachenmandel, mit besonderer Rücksicht auf die Gegenwart von Blastomyceten, die bekanntlich theils als Ursache der bösartigen Geschwülste, theils als ätiologischer Factor einiger vulgären chron. Entzündungsprocesse angesehen werden (Bindehauttrachom, Rhinoskleröm u. s. f.). — Gegenstand der Untersuchung waren 45 hypertrophische Rachentonsillen, operativ gewonnen an Patienten im Alter zwischen 2 und 34 Jahren; auch einige Gaumenmandeln wurden dazu benutzt. Nach der Exstirpation wurden die Drüsen in die gew. fixirenden Flüssigkeiten, zumeist Sublimat in gesättigter, wässeriger Lösung, gelegt. — Ausser den hypertrophischen Mandeln wurden auch sieben normale Rachenmandeln (den Leichen entnommen) untersucht. Die Präparate wurden in Serienschnitten, verschieden gefärbt (nach Sanfelice) hergestellt. Von den versch. Methoden, die als specifisch zum Nachweise von Blastomyceten gelten, kam besonders die von Aievoli angegebene Modification zur Anwendung. —

In allen Drüsen, wenn auch wenig zahlreich, fand Verf. rundliche, sehr selten ovale Körperchen von der Grösse eines weissen Blutkörperchens oder etwas darüber, einzeln oder verschieden gehäuft, in einer oder in verschiedenen Ebenen liegend, frei oder von Glia zusammengehalten. Mitunter schienen dieselben in Keimung oder Theilung begriffen; endocelluläre Formen kamen nie vor. — Was den Sitz betrifft, waren sie selten im Epithel, häufiger im lymphoiden Gewebe und im Bindegewebsstiele, äusserst selten in den Follikeln selbst zu sehen; ein einziges Mal in einem Gefässlumen, von rothen Blutkörperchen umgeben. Eine Differenzirung in der inneren Structur konnte auf keine Weise nachgewiesen werden. Sind es wirklich

parasitäre Gebilde? Was bedeutet ihr Sitz in den Tonsillen? Oder sind dieselben doch nur degenerirte Zellen, wie Einige annehmen? Auf diese Fragen hofft Verf. in einer weiteren Arbeit antworten zu können.

Morpurgo.

47.

Weiss, Zur Aetiologie und Pathologie der Otitis media im Säuglingsalter. (Aus dem pathologisch-anatomischen Institute und dem Karolinen-Kinderspitale in Wien.) Ziegler, Beiträge zur pathologischen Anatomie u. s. w. Bd. XXVII. 1900.

Verfasser bezeichnet es bei seinen Untersuchungen über die Aetiologie, Pathologie und die Häufigkeit der Säuglingsotitis als seine Aufgabe, durch Vereinigung der bakteriologischen und histologischen Untersuchung des Säuglingsmittelohres die in den Arbeiten früherer Autoren bemerkbare Lücke einer einseitigen Würdigung entweder des bakteriologischen oder des anatomischen Befundes auszufüllen. Seine Untersuchungen erstrecken sich auf 28 Fälle; meist waren es pädatrophische Säuglinge, welche an Erkrankungen der Respirations- oder Digestionsorgane zu Grunde gegangen waren. Die Schläfenbeine stammten von frischen Leichen, denen sie meist einige Stunden nach dem Tode, selten erst am nächsten Tage entnommen waren. Die bakteriologische Untersuchung des mit allen Cautelen entnommenen Mittelohrinhaltes — Sterilisation der Trommelfelloberfläche durch Versengen derselben vor dem Eingehen mit der Platinöse in das Mittelohr — war nicht nur eine mikroskopische, sondern auch culturelle; zur histologischen Untersuchung wurden die Mittelohrpräparate 3 Wochen lang in Müller'scher Flüssigkeit bei Brutofentemperatur fixirt, mit 10 proc. Trichloressigsäure oder 3 proc. Salpetersäure entkalkt und durch Alkoholhärtung schnittfertig gemacht. Controllpräparate der normalen Mittelohrschleimhaut wurden von einem an Atelectasis pulmonum verstorbenen 1 Stunde alten Neugeborenen genommen. Auf seine Eintheilung des vorgefundenen Exsudates in drei Arten, sowie der Schleimhautveränderungen in drei verschiedene Grade kann an dieser Stelle nicht näher eingegangen werden; das wichtigste Ergebniss aber seiner histologischen Untersuchungen ist das stets nachweisbare Vorhandensein des embryonalen Schleimgewebscharakters der Säuglingsmittelohrschleimhaut. „Selbst dort, wo die dichteste Infiltration diesen Aufbau der Schleimhaut fast unkenntlich macht, erscheint immer wieder in den tieferen, dem Knochen näher liegenden, von jener starken Zelleinlagerung verschont gebliebenen Schichten, deutlich das sternförmige Zellennetz in der homogenen Grundsubstanz." In diesem bis zum Ende des ersten Lebensjahres nachweisbaren, vom Aufbau der Mittelohrschleimhaut des Erwachsenen sich wesentlich unterscheidenden Befunde erblickt Verfasser ein „vielleicht ätiologisch verwerthbares Moment für die Erklärung der enormen Häufigkeit der Mittelohrerkrankung im Säuglingsalter und ihrer ganz speciellen Form." Er erklärt also das häufigere Vorkommen der Otitis media im Säuglingsalter durch die Annahme einer bestimmten anatomischen Gewebsdisposition, welche möglicher Weise in einer grösseren Vulnerabilität und Empfindlichkeit der charakterisirten Schleimhautbeschaffenheit des Säuglingsalters besteht. Das Hauptergebniss der eingehenden bakteriologischen Untersuchungen des Verfassers ist, dass die Otitis media der Neugeborenen und Säuglinge durch die bekannten Entzündungserreger erzeugt wird; weiterhin, dass die Infection sowohl auf dem Wege der Tuba geschieht, als auch, jedoch weitaus seltener, auf dem Wege der Blutbahn, z. B. bei Septikämie, Bronchopneumonie. Interessant ist der auffällig häufige Befund von Diplococcus pneumoniae (42 Proc.), mit welchem Verfasser die relative Gutartigkeit der Säuglingsotitis, sowie auch die geringe Neigung beim Durchbruch des Exsudates durch das Trommelfell in Zusammenhang bringt. Dass die gefundenen Bakterien wirklich als Entzündungserreger aufzufassen sind, gewinnt durch den Nachweis des häufigen Vorkommens derselben in den oberflächlichen Schleimhautpartien eine wesentliche Stütze. Für die Erklärung eines gewissen Missverhältnisses zwischen der Häufigkeit des Vorkommens der Bakterien in dem

Exsudate und des Nachweises derselben in der Schleimhaut selbst giebt Verfasser unter Anderem als Ursache die schlechte Tingirbarkeit der Mikroorganismen in dem der Entkalkungsflüssigkeit ausgesetzt gewesenen Gewebe an.

In seiner historischen Einleitung schreibt der Verf.: „Die Häufigkeit der Mittelohrentzündung im Säuglingsalter hat schon du Verney vor 200 Jahren gekannt.“ Er bezieht sich dabei auf ein Citat in dem Jahrb. d. Hamburg. Staatskrank.-Anst. Bd. IV 1896. Es sei darauf hingewiesen, dass Schwartze schon 1864 auf die Stelle der diesbezüglichen Schrift du Verney's aufmerksam gemacht hat. Uebrigens geht aus den Worten du Verney's „aperui etiam complurium infantium aures, in quibus tympanum excrementis erat plenum“ (Citat Schwartze's i. d. Archiv Bd. I, S. 204) nicht deutlich hervor, ob jener Autor nur den Ohrbefund im Säuglingsalter im Auge gehabt hat.

Grunert.

Personal- und Fachnachrichten.

Dem Prof. extraordinarius Habermann in Graz, Director der dortigen Universitätsklinik für Ohren- und Kehlkopfkranke wurde Titel und Rang eines Prof. ordinarius verliehen.

In Rostock wurde am 25. October 1899 die neugebaute Grossherzogliche Universitätsklinik für Ohren- und Kehlkopfkranke eröffnet. —

Für die Universität Halle ist der Neubau einer Universitäts-Ohrenklinik von der Unterrichtsverwaltung vorgesehen, und haben die Vorarbeiten dazu bereits begonnen. Die bisherige Ohrenklinik war dort (seit 1883) mit der Augenklinik in einem Neubau vereinigt. Jetzt ist die räumliche Trennung beider Kliniken in Aussicht genommen.

Die neu errichtete Universitäts-Ohrenklinik in Freiburg i. Breisgau wurde am 26. Juli 1899 eröffnet. —

Unser hochgeschätzter Mitarbeiter Prof. Dr. Charles Delstanche in Brüssel ist am 27. Januar 1900 im Alter von 59 Jahren verstorben. Im August des verflossenen Jahres war ihm der Lenval'sche Preis (vgl. dieses Archiv. Bd. XLIII. S. 238) für die Erfindung seines Masseur du tympan zuerkannt worden. —

Der 7. internationale otologische Congress soll 1902 (nicht 1903) in Bordeaux (Frankreich) stattfinden unter dem Vorsitz von Dr. Moure.

Druck von J. B. Hirschfeld in Leipzig.

41B
592

U. HOLZER
BINDER
BOSTON MASS.
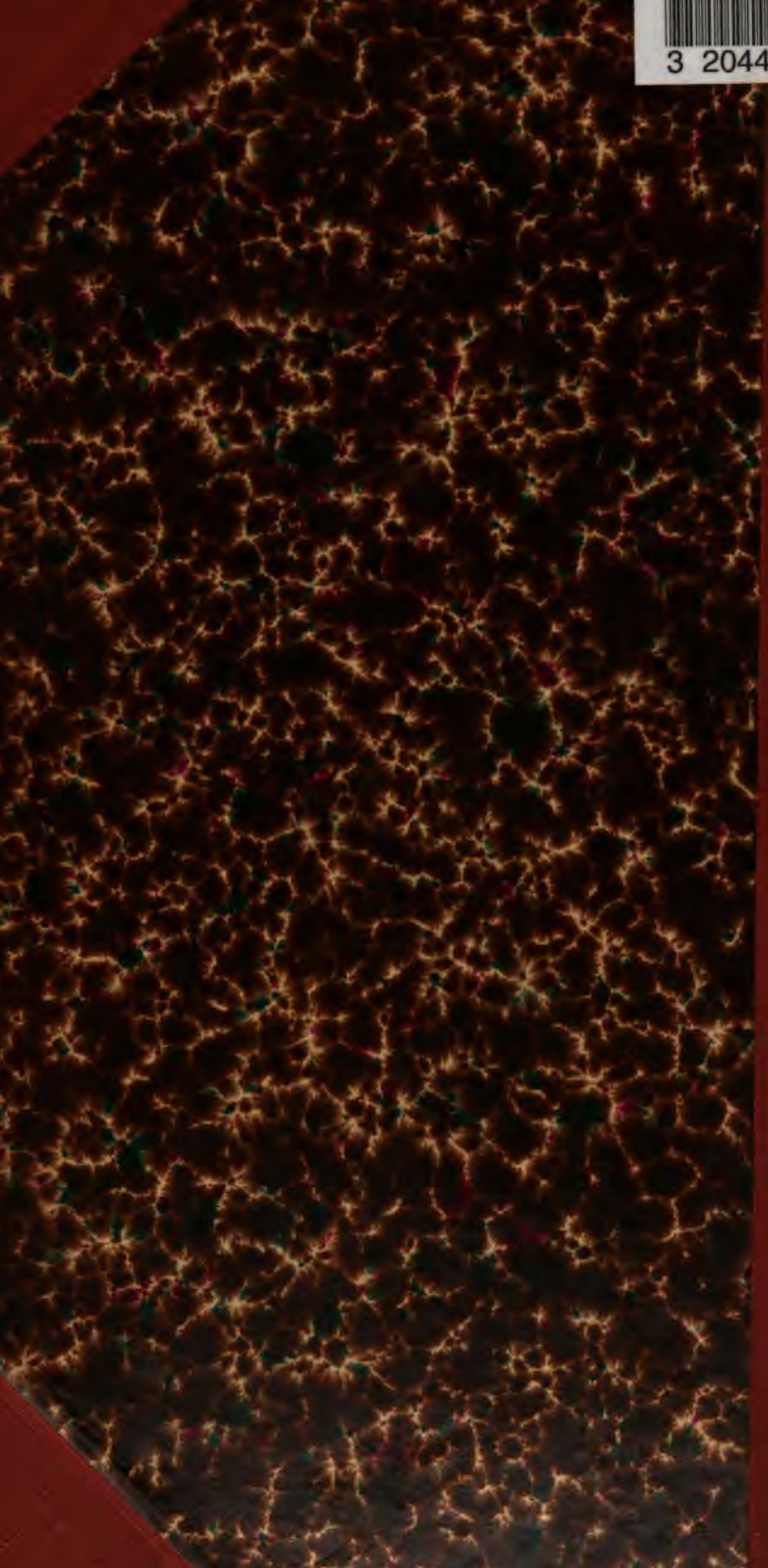
3 2044 103 034 328